ҚАЗАҚСТАН РЕСПУБЛИКАСЫ ДЕНСАУЛЫҚ САҚТАУ МИНИСТРЛІГІ
МИНИСТЕРСТВО ЗДРАВООХРАНЕНИЯ РЕСПУБЛИКИ КАЗАХСТАН

ISSN 1814-7151

Көз аурулары қазақ ғылыми зерттеу институты
Казахский научно-исследовательский институт глазных болезней

№2-3
2013

ҚАЗАҚСТАН ОФТАЛЬМОЛОГИЯЛЫҚ ЖУРНАЛЫ

ОФТАЛЬМОЛОГИЧЕСКИЙ ЖУРНАЛ КАЗАХСТАНА

ҚАЗАҚ «ҚҰРМЕТ БЕЛГІСІ» ОРДЕНДІ КӨЗ АУРУЛАРЫ ҒЫЛЫМИ-ЗЕРТТЕУ ИНСТИТУТЫ
80 жыл

САЛАМАТТЫ ҚАЗАҚСТАН

тафлотан®

Простагландин без консерванта.

- **Эффективно снижает ВГД**
- **Не вызывает побочных реакций, связанных с консервантом**
- **Для пациентов, у которых глаукома сочетается «синдромом сухого глаза» и повышенной чувствительностью глаз**
- **Применяется 1 раз в день**
- **Значимо сокращает признаки раздражения и воспаления поверхности глаз**

Santen

Қазақстан Республикасының денсаулық сақтау министрлігі
Министерство здравоохранения Республики Казахстан

Қазақстан офтальмологиялық журналы, № 2-3 (43) 2013
Офтальмологический журнал Казахстана № 2-3 (43) 2013

Ғылыми-практикалық журнал
Научно-практический журнал
Токсан сайын шығады
с 2002 года

Редакцияның мекен-жайы:
050012, Алматы, қ.,
Төле би көшесі, 95а
тел.:8 (727) 233-17-86
факс: 8 (727) 233-17-85
e-mail kaznii.gb@mail.ru

Адрес редакции:
050012, г. Алматы,
ул. Толе би, 95а
тел.: 8 (727) 233-17-86,
факс: 8 (3272) 233-17-85
e-mail kaznii.gb@mail.ru

Журнал Қазақстан Республикасының мәдениет, ақпарат және қоғамдық келісім министрлігінде тіркелген 21.11.2001 ж. Куәлік № 2481-Ж
Жазылу индексі 75930

Журнал зарегистрирован в Министерстве культуры, информации и общественного согласия Республики Казахстан 21.11. 2001 г.
Свидетельство № 2481-Ж
Подписной индекс 75930

СОДЕРЖАНИЕ

I ОРГАНИЗАЦИЯ ОФТАЛЬМОЛОГИЧЕСКОЙ ПОМОЩИ

II ГЛАУКОМА И СОСУДИСТАЯ ОФТАЛЬМОПАТОЛОГИЯ

III ЭКСПЕРИМЕНТАЛЬНАЯ МЕДИЦИНА

IV ОБЗОР ЛИТЕРАТУРЫ

V ОФТАЛЬМОФАРМАКОЛОГИЯ

VI СЛУЧАЙ ИЗ ПРАКТИКИ

VII РАЗНОЕ

Дорогие коллеги!

Выпуск этого номера «Офтальмологического журнала Казахстана» - юбилейный. В этом году Казахский НИИ глазных болезней отметит свое 80-летие. За свою почти вековую историю наш Alma mater пережил разные времена: наши сотрудники защищали Родину на фронте и в тылу, восстанавливали разрушенную страну, обретали независимость, суверенитет вместе с молодым государством.

Начиная свой путь с Алматинской офтальмологической больницы в 1933 году, мы выросли в ведущий научно-исследовательский институт с мировым именем.

Мы гордимся нашими достижениями в хирургии глаукомы и катаракты, офтальмотрансплантологии, а в таких направлениях как витреоретинальная, рефракционная хирургия, ретинопатия недоношенных, мы имеем свой собственный опыт, научные разработки и лучших специалистов, обеспеченных оборудованием на уровне современных международных стандартов.

Впервые за всю историю нашего института первый руководитель удостоен звания Академика Национальной Академии наук РК, и это справедливое признание работы всего научного коллектива и клинических подразделений. Эта высокая планка обязывает нас продолжать неустанно трудиться, совершать открытия, оставаться первыми, нести людям свет и надежду.

Главный редактор
«Офтальмологического журнала Казахстана»,
генеральный директор АО «Казахский НИИ глазных болезней»,
член–корреспондент НАН РК,
д.м.н, профессор Т.К. Ботабекова

Мың жасағыр дәрігерлер!
Сырқат үшін әбігер боп,
Қанша адамның көз жанарын аштыңдар,
Денсаулыққа үлкен үлес қостыңдар!
Дүниені қайта көру
Бұл өмірге қайта келу емес пе?!
Шығыңыздар алда талай белеске.
Құтты болсын сексен жылдық тойларың,
Орындалсын арман, тілек, ойларың!

Акылбек Кожаулы Шаяхмет

ОРГАНИЗАЦИЯ ОФТАЛЬМОЛОГИЧЕСКОЙ ПОМОЩИ

УДК 617.7-007.681:614.2-574

СКРИНИНГ ГЛАУКОМЫ КАК СОЦИАЛЬНАЯ ИННОВАЦИЯ В КАЗАХСТАНЕ

Т.К. Ботабекова, А.Б. Дошаканова, Н.А. Алдашева

Казахский научно-исследовательский институт глазных болезней, г. Алматы

Офтальмологическая заболеваемость - важная составляющая уровня здоровья населения, так как влияет на показатели популяционного здоровья, являясь причиной снижения трудоспособности, инвалидности, и в целом, значительного ухудшения качества жизни.

С первых дней существования Казахский НИИ глазных болезней, отмечающий в октябре 2013 года свой 80-летний юбилей, является координатором всей офтальмологической службы республики и, безусловно, глаукома, как социально значимая глазная патология, всегда была одним из приоритетных направлений научно-практической деятельности института.

Глаукома, как одна из основных причин необратимой слепоты и слабовидения, во всем мире занимает лидирующие позиции. Число больных глаукомой в мире составляет от 66,8 до 105 млн. человек. Среди причин слепоты глаукома в 15% развитых и до 90% - в развивающихся странах занимает лидирующие позиции.

Ежегодно в мире регистрируются тысячи новых случаев глаукомы, а по некоторым данным, от 50 до 87% случаев заболевания остаются не диагностированными. Бессимптомное течение заболевания и низкий уровень информированности населения о необходимости профилактических осмотров ведет к выявлению глаукомы на поздних стадиях. Даже в развитых странах Европы глаукома диагностируется на ранних стадиях лишь в 50% случаев.

Сегодня глаукома объединяет большую группу заболеваний разного происхождения и с разным течением, но с одинаковым исходом: слепотой вследствие атрофии зрительного нерва.

Наиболее эффективной профилактикой слепоты от глаукомы является её ранняя диагностика.

В этой связи в рамках реализации Государственной программы «Саламатты Қазақстан», одним из направлений которой явился скрининг на глаукому один раз в 2 года среди лиц 40 лет и старше, с апреля 2011 года в республике была начата работа по проведению скрининга по глаукоме.

Результаты скрининга уже сейчас впечатляющие: сегодня в 10 регионах республики функционируют самые современные глаукомные кабинеты, были бесплатно обследованы 4 098 263 человека, у 11 854 человек впервые выявлена глаукома. Таким образом, в стране с глаукомой официально зарегистрировано 85 202 пациента.

Основываясь на прошлом опыте проведения мероприятий по диагностике глаукомы, для реализации данной программы были учтены несколько моментов.

В настоящее время осуществляется переход от скрининга, основанного только на измерении внутриглазного давления, к тонкой оценке структурных и функциональных изменений диска зрительного нерва в поиске начальной глаукомы. С этой целью в рамках «Саламатты Казахстан» впервые в истории отечественной офтальмологии выделены бюджетные средства на организацию глаукомных кабинетов и приобретение самого современного диагностического оборудования для них, а это ни много ни мало - один миллиард семьсот тридцать шесть миллионов сто семьдесят тысяч тенге.

Одной из задач скрининга является выявление части популяции с повышенным риском развития заболевания для проведения углублённого обследования и постановки точного диагноза. Профилактическому измерению внутриглазного давления в обязательном порядке подлежат кровные родственники глаукомных больных, пациенты с эндокринной патологией, с выраженными проявлениями атеросклероза, заболеваниями сердечно - сосудистой системы, люди, страдающие близорукостью более 4,0 диоптрий.

Большое внимание уделяется механизму преемственности на всех уровнях медицинской службы - от организаций первичной медико-санитарной помощи (ПМСП) до глаукомных кабинетов. Пациенты с тяжелыми формами заболевания смогут своевременно попасть в республиканское учреждение для лечения, в том чис-

ле хирургического с использованием различных видов глаукомных дренажей. Уже сейчас врачи из регионов Казахстана проходят обучение в Казахском НИИ глазных болезней, чтобы применять новые технологии на местах.

Постоянно обновляющийся объем информации о патогенезе, методах диагностики и лечения глаукомы диктует необходимость повышения знаний офтальмологов, особенно врачей ПМСП, участвующих в проведении скрининга (телелекции, телеконсультации, семинары, мастер-классы) и уровня информированности населения (проведение Школ глаукомы для пациентов и врачей ПМСП).

Эффективный скрининг невозможен без мотивации пациентов к дальнейшему мониторингу. Проведенные в США исследования продемонстрировали, что лишь 41% пациентов, из тех, которым во время скрининга первично была диагностирована глаукома, явились в клинику для дальнейшего обследования. 71% тех, которые не появились, были вызваны повторно, только 25% из них пришли к врачу. Одной из причин такой ситуации является низкий уровень информированности населения о глаукоме. В связи с этим в 2008 году Всемирное глаукомное общество и Мировая ассоциация пациентов, страдающих глаукомой, впервые провели

Всемирный день борьбы с глаукомой. Цель акции – информирование населения об опасности заболевания, а также проведение мероприятий по профилактике, раннему выявлению и лечению глаукомы. Каждый год отмечается рост активности и расширение географии стран – участников акции, что ведет к изменению формата ее проведения: с 2011 года проводится Всемирная неделя борьбы с глаукомой. К этой международной акции казахстанские офтальмологи присоединились в 2009 году, а планирование и организацию ее в республике осуществляет Казахский научно-исследовательский институт глазных болезней.

Преимущества скрининга глаукомы - отсутствие необходимости госпитализации для проведения обследования, его непродолжительность, высокая эффективность своевременно начатого лечения и возможность снижения процента хирургических вмешательств при своевременном выявлении заболевания. Ведь выявленные случаи глаукомы нуждаются не только в дорогостоящем лечении, но и постоянном мониторинге пациентов, их длительном медицинском и социальном обеспечении и реабилитации, Так, затраты на одного больного в год на начальной стадии заболевания составляют в странах Европы 455 евро и возрастают на терминальных стадиях в 1,9–2,2 раза (до 886–969 евро). Проведенные расчеты затрат государства в результате заболеваемости населения первичной глаукомой на Украине продемонстрировали, что на одного пациента трудоспособного возраста они составляют 3848 долларов США в год, пенсионного возраста – 824 доллара США. Крайне важно знать: лечение глаукомы – это процесс длиною всю жизнь.

Алгоритм правильного и эффективного лечения складывается из нескольких составляющих: своевременного выявления заболевания, правильной диагностики, адекватного лечения, представляющего комплексную терапию: хирургические вмешательства и комбинированные методы. Немаловажным является солидарная ответственность обеих сторон - дисциплинированность и понимание пациентом сущности заболевания и важности лечения, а также профессиональная квалификация и ответственность лечащего врача, что отражено и в программной статье Главы государства Н.А. Назарбаева «Социальная модернизация Казахстана: Двадцать шагов к Обществу Всеобщего Труда» о введении обязательного страхования профессиональной ответственности врачей за причинение ущерба здоровью гражданина и повышение уровня осведомленности населения.

Таким образом, с целью удовлетворения потребностей населения в качественной медицинской помощи государство сегодня проводит продуманную политику в области здравоохранения, отвечая как за создание условий для укрепления здоровья, так и за борьбу с социально значимыми болезнями.

Все вышеизложенное свидетельствует о целесообразности проведения активных скрининговых исследований для выявления глаукомы, так как единственным способом профилактики слепоты от глаукомы на сегодняшний день является ее ранняя диагностика. При раннем выявлении глаукомы и соблюдении пациентом назначенного доктором лечения прогрессирование заболевания в большинстве случае можно остановить, а значит сохранить зрение и возможность качественно жить полноценной жизнью.

Только активная и ответственная позиция каждого гражданина является залогом того, что опасная болезнь будет вовремя выявлена, а совместные усилия врача и пациента помогут избежать ее самых негативных последствий, связанных с полной утратой зрения.

SUMMARY

With the purpose of satisfaction of necessities of population in quality medicare the state today pursues a carefully thought out policy in area of health protection, responding as to create conditions for health and for the fight with socially meaningful illnesses.

УДК 617.7-076:331.101.6

ОПРЕДЕЛЕНИЕ ЭКОНОМИЧЕСКОЙ ЭФФЕКТИВНОСТИ ДЕЯТЕЛЬНОСТИ КЛИНИКО-ДИАГНОСТИЧЕСКОЙ ЛАБОРАТОРИИ

Ж.К. Бурибаева, М.М. Азнабакиева

Казахский научно-исследовательский институт глазных болезней, г. Алматы

Целью маркетингового исследования явилось обоснование необходимости закупа нового диагностического оборудования для клинико-диагностической лаборатории КазНИИ ГБ (КДЛ), для чего была изучена экономическая эффективность ее деятельности за период 2011-2012 годов.

КДЛ КазНИИ ГБ проводит общеклинические лабораторные исследования (ОАК, ОАМ), биохимические исследования, исследования свертывающей системы крови и серологические исследования (свертываемость, микрореакция, сахар крови, гликемический профиль) (АлТ, АсТ, Коагулограмма, Гликозированный гемоглобин, Группа крови, Общий белок, Общий холестерин, Биллирубин, Фракции холестерина, Тригицериды, С-реактивный белок, Креатинин, Мочевина, Электролиты). Весь спектр клинико-лабораторных диагностических исследований с учетом объемов исследований был разделен на 2 крупных блока: «ОАК+ОАМ» и «Биохимические исследования».

Сравнительный анализ отчетных данных о выполненных объемах клинико-лабораторных диагностических исследований в 2011-2012 гг. показал, что:

1) спрос снизился на исследования: ОАМ на 18,3%; сахар крови – на 45,6%; свертываемость - на 60,5%; группу крови - на 91,1%;

2) спрос повысился на исследования: микрореакция - на 98,2%; гликемический профиль – на 336,9%; коагулограмма - на 343,5%; общий белок, общий холестерин, билирубин, фракции холестерина и креатинин – каждый в среднем на 1518%.

Таблица 1- Сравнительная характеристика объемов услуг КДЛ в 2011-2012 годах

№	Характеристики	2011	2012
1	Максимальный спрос на платные услуги	в апреле, июне, ноябре	в ноябре, октябре, в апреле
2	Минимальный спрос на платные услуги	в январе, феврале, декабре	в январе, марте, декабре
3	Максимальный спрос на бюджетные услуги	в феврале, мае, октябре	в апреле, в мае, июне
4	Минимальный спрос на бюджетные услуги	в июле, августе, декабре	в январе, сентябре, декабре

Следует отметить, что для объяснения причин роста или спада спроса на услуги КДЛ необходимо проведение дополнительного исследования, в т.ч. в динамике, как минимум, за 3 года.

Данные сравнительного анализа характеристик бюджетных и платных лабораторно-диагностических услуг необходимы для дальнейшего планирования объемов работы КДЛ.

Рассчитано среднее число единиц исследований (платных и бюджетных) за 1 день в 2012 г., а также рассчитан общий доход за один день. Соответственно определено среднее число бюджетных и платных диагностических услуг за месяц и за год, что составило 2,8% от общего финансирования КазНИИ ГБ. Общий доход за 2012 г. по всем видам услуг составил: 51,3% платных услуг и 48,7% по услугам, предоставленным по бюджету.

В разрезе видов всех исследований (бюджетных и платных) в КДЛ наибольший доход приносят биохимические исследования (61,3% от общего дохода КДЛ). На втором месте по доходности находится исследование ОАК (21,2%), на третьем – ОАМ (17,5%).

В 2012 г. максимальный доход по всем видам клинико-лабораторных диагностических услуг (бюджетных и платных) установлен в июне, другие пики повышения дохода приходятся на июль и ноябрь. Наименьший доход наблюдался в январе, сентябре и декабре (рисунок 1).

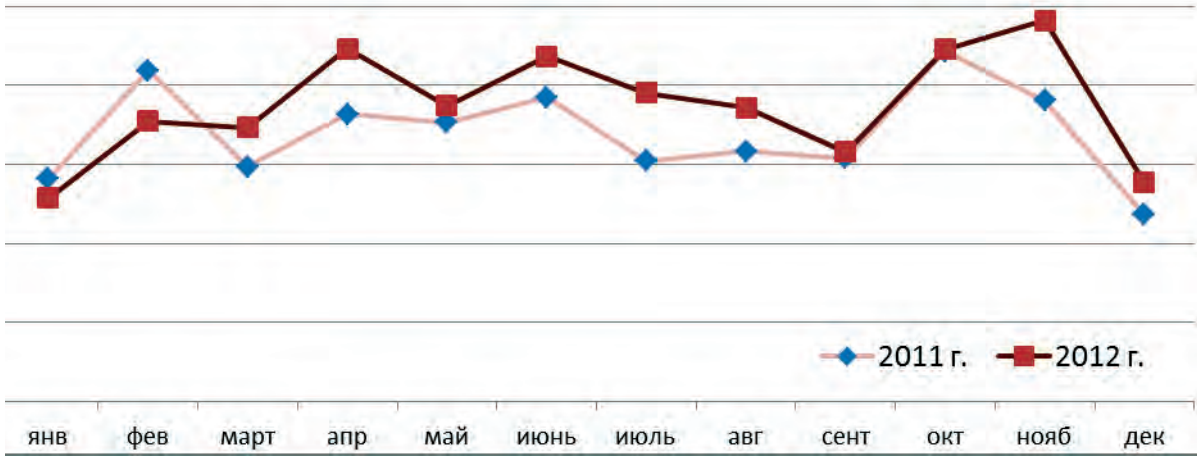

Рисунок 1. Динамика изменения общего объема лабораторных исследований КДЛ в 2011-2012 гг.

Рассчитано среднее число единиц платных исследований за 1 день в КДЛ и рассчитан общий доход за один день, за 1 месяц. За год общий доход от платных услуг КДЛ составил 1,5% от общего финансирования КазНИИ ГБ.

В разрезе видов платных исследований в КДЛ наибольший доход приносят биохимические исследования (76,8% от дохода КДЛ за платные услуги). На втором месте по доходности находится исследование ОАК (12,3%), на третьем – исследование ОАМ (10,9%).

В 2012 г. максимальный доход по всем видам платных клинико-лабораторных диагностических услуг установлен в июне, другие пики повышения дохода приходятся на август и ноябрь. Наименьший доход наблюдался в январе и декабре (рисунок 2).

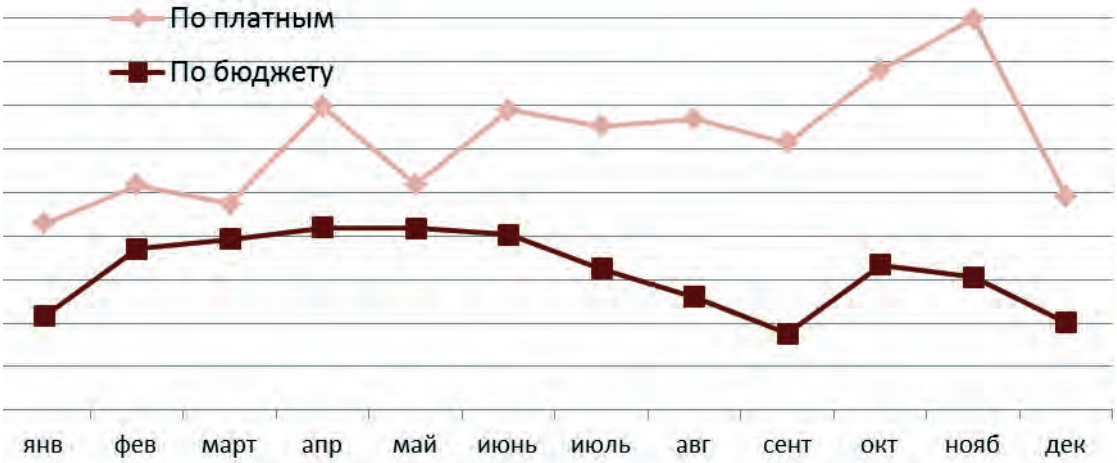

Рисунок 2. Объем платных и бюджетных услуг КДЛ в 2012 г. (в единицах)

Установлено среднее число единиц бюджетных исследований и рассчитан общий доход за один день. За год общий доход от бюджетных медуслуг в КДЛ составил 1,4% от общего финансирования КазНИИ ГБ.

В разрезе видов бюджетных исследований в КДЛ наибольший доход также приносят биохимические исследования (45% от дохода КДЛ по госзаказу). На втором месте по доходности находится исследование ОАК (30,5%), на третьем – исследование ОАМ (24,5%).

В 2012 г. максимальный доход от бюджетных клинико-лабораторных диагностических услуг установлен в апреле, другая тенденция роста наблюдалась в сентябре-октябре. Наименьший доход наблюдался в сентябре (рисунок 2).

Анализ технического оснащения КДЛ

Нами был проведен анализ общих характеристик имеющегося технического оснащения КДЛ на момент исследования, а также анализ расходов КазНИИ ГБ на техническое обеспечение и технический износ медицинского оборудования КДЛ.

Отдельные единицы имеющегося оборудования используются сверх нормативного срока, ремонт других невозможен из-за отсутствия комплектующих частей и элементов. Производство не-

которых видов услуг на данный момент не автоматизировано, т.е. выполняется ручным методом и занимает очень большое количество времени, что, в свою очередь, повышает издержки производства услуг.

Этими причинами обусловлена невысокая скорость проведения исследований, к примеру, в лаборатории КДЛ на проведение одного вида услуг в среднем уходит от 2 до 5 минут.

Прогнозирование доходности КДЛ в 2013 г.

Расчет планируемого объема диагностических исследований КДЛ на 2013 г. строился на основе 2-х предположений:

1) по планируемому числу госпитализаций в КазНИИ ГБ в рамках ГОБМП в 2013 г. пациенты обязаны пройти необходимые клинические исследования до поступления в клинику, однако в некоторых случаях больные после госпитализации нуждаются в проведении дополнительных исследований, поэтому нами взято ориентировочное число нуждающихся в исследованиях для госпитализации по ГОБМП – 10%;

2) объем платных услуг останется таким же, как и в 2012 г., но цена отдельных услуг в плановом порядке увеличена (с учетом уровня инфляции).

Нами рассчитан общий доход от диагностических услуг КДЛ в 2013 г., в т.ч. - по госзаказу и по платным услугам. Следует отметить, что соотношение платных и услуг по госзаказу в 2011-2012 гг. было почти одинаковым и составило соответственно 54,6% и 45,4%.

Рассчитан годовой фонд заработной платы специалистов КДЛ на 2013 г., включая зарплату и начисления на зарплату (6% социального налога и 5% социальных отчислений).

Рассчитаны расходы на амортизацию медицинского оборудования за 2012 г. (т.к. в техническом паспорте данных о нормативном сроке амортизации нет, срок амортизации нами рассчитан на 10-летний период), а на 2013 г. они будут такими же.

Себестоимость услуг (продукции) рассчитана как сумма компонентов:

1) расходы на заработную плату;

2) расходы на амортизацию оборудования;

3) расходы на вспомогательные материалы и канцелярские товары;

4) коммунальные расходы;

5) административные расходы.

Установлено, что рентабельность услуг КДЛ в 2013 г. возрастет на 69,5%, рентабельность продаж (коэффициент прибыльности) - на 26,1%, а доходность продукции (услуг) - на 69,5%.

Рекомендации по улучшению производительности КДЛ

Лаборатории КазНИИ ГБ ставят перед собой задачу обеспечить высокую производительность и скорость оказания услуг, а также повысить объем предоставляемых услуг.

Планируется закуп нового оборудования для КДЛ КазНИИ ГБ, т.к.:

1) имеющееся оборудование не соответствует требованиям современных технологий рынка медицинских услуг;

2) проведение исследований занимает очень большое количество времени, в то время как на новом оборудовании проведение исследований намного быстрее и экономичнее.

Закуп нового оборудования позволит:

1) ускорить получение результатов исследований, соответствующее уровню ведущих организаций рынка медицинских услуг;

2) выйти институту на новый целевой рынок, т.е. помимо больных с офтальмопатологией КДЛ сможет выполнять исследования для лиц, обращающихся за медицинской помощью в другие (соседние) медицинские организации (МО). Но при условии, что забор биологического материала будет осуществляться не только утром, но и в течение рабочего дня. Другим условием реализации данного направления является активная подготовительная работа – заключение договоров с МО, проведение рекламной кампании;

3) повысить имидж института, в т.ч. соответствовать мировому уровню качества сервиса медицинских услуг.

РЕЗЮМЕ

Определение экономической эффективности деятельности
клинико-диагностической лаборатории
Ж.К. Бурибаева, М.М. Азнабакиева

Предметом маркетингового исследования явилось определение экономической эффективности деятельности клинико-диагностической лаборатории КазНИИ ГБ (КДЛ) за период 2011-2012 гг. Рассчитаны рентабельность услуг, рентабельность продаж и доходность продукции КДЛ.

Даны рекомендации по улучшению производительности КДЛ, в основном за счет закупа нового оборудования, которое позволит институту расширить рынок потребителей, повысит имидж организации и даст институту возможность соответствовать мировому уровню качества сервиса медицинских услуг.

ТҰЖЫРЫМ

Маркетинг зерттеуінің мақсаты - Көз аурулары ҚазҒЗИ 2011-2012 жж. клиникалық-диагностикалық зертхана (КДЗ) қызметтің экономикалық тиімділіктің анықтауы. КДЗ қызметтерінің тиімділігі, сату тиімділігі (пайдалылық коэффициент) және өнімнің пайдалылығы көрсетілген.

Қызметтің өнімділік жақсартуы үшін кепілдеме берілдді, жаңа жабдықтарды сатып алу есебінен. Бұл шаралар институт тұтынушылардың нарығын кеңейтуге, мекеменін имиджын жоғарлатуға және медициналық қызметтер сервистің сапасын әлемдік деңгейге сәйкес келуге мүмкіндік береді.

SUMMARY

The subject of marketing research was the determining the cost-effectiveness of clinical-diagnostic laboratory (CDL) of Kazakh eye diseases institute for the period 2011-2012. Profitability services, return on sales (profit margin), yield of products (services) of the CDL was calculated.

The recommendations for improving the activity of clinical laboratories, mainly due to the purchase of new equipment, which will allow the institution to expand the market of consumers, improve the organization's image and give the opportunity to correspond to the level of world-class service quality of medicine services.

УДК 617.7-073.4-073.71-082:339.138

МАРКЕТИНГОВЫЙ АНАЛИЗ УСЛУГ КАБИНЕТОВ УЗИ И ЭФИ

Ж.К. Бурибаева, А.А. Габбасова

Казахский научно-исследовательский институт глазных болезней, г. Алматы

Введение

Успешному осуществлению реформ в здравоохранении может способствовать внедрение принципов менеджмента и маркетинга, экономических и социально-психологических методов в управлении учреждениями здравоохранения. Особое значение это имеет в условиях перехода многих организаций здравоохранения в юридический статус ГП на ПХВ (государственное предприятие на праве хозяйственного ведения).

Предполагается, что в условиях ПХВ каждая медицинская организация (МО) должна проводить маркетинговый анализ каждого подразделения с тем, чтобы определить его эффективность и направления развития, а также выделить слабые места в организации (малая доходность отдельных подразделений, наличие очередности, отсутствие необходимых кадров и др.), влияющие не только на качество оказываемой медицинской помощи, но и на прибыльность услуг.

Результаты маркетингового исследования, проведенного в МО, являются обоснованием для принятия решения о закрытии нерентабельных подразделений, предоставлении отдельных видов в аутсорсинг, расширении рентабельных видов производства, сокращении штата нерентабельных подразделений или увеличении числа специалистов в пользующихся спросом медуслугах, приобретении медоборудования.

Основными целями маркетинговой деятельности МО могут быть:

- удовлетворение требований потребителей медуслуг, например: снижение очередности; расширение спектра предоставляемых медуслуг (включение высокоточных диагностических исследований, оказание медпомощи на дому и др.);
- достижение конкурентных преимуществ, например: наиболее полный спектр диагностических услуг; более качественные услуги (отсутствие осложнений, смертности и другие показатели);

- завоевание доли рынка медицинских услуг, например: путем расширения круга потребителей; увеличения объема госзаказа или платных услуг;

- увеличение доходности медуслуг, например: путем экономии ресурсов; повышения цен на наиболее востребованные виды услуг;

- другие - как вспомогательные задачи для реализации других целей.

Следует отметить, что маркетинговый анализ включает комплекс исследований, из которого используются по выбору те исследования, которые наиболее полно решают задачу маркетингового анализа.

При проведении маркетингового анализа кабинетов УЗИ и ЭФИ ставилась цель - обоснование необходимости закупа нового оборудования.

Анализ услуг кабинета УЗИ

По данным сводного отчета КазНИИ ГБ о доходах в 2012 г. общее число предоставленных услуг в кабинете УЗИ составило 41545 единиц. В кабинете УЗИ в разрезе видов оказываемых услуг наибольшее количество услуг предоставлено по кератометрии (49,4% от общего объема исследований кабинета УЗИ), в 2 раза меньше – по рефрактометрии (27,3%) и УЗИ глазного яблока (22,3%), наименьший - по эхобиометрии (1,0%).

Следует отметить, что поскольку в кабинете УЗИ проводится расчет ИОЛ, с целью рационализации процесса оказания медпомощи (предоставление взаимосвязанных услуг одномоментно без увеличения очередности) в этом же кабинете дополнительно проводятся рефрактометрия и кератометрия.

За год в кабинете УЗИ было проведено 84,8% платных исследований (от общего числа исследований в данном кабинете), по квоте – 15,2%. В платном порядке наибольшим спросом пользуется кератометрия, рефрактометрия и УЗИ глазного яблока, наименьшим – эхобиометрия.

По госзаказу в рамках ГОБМП в кабинете УЗИ за год оказано 15,2% от общего числа исследований. При этом наибольшее количество услуг предоставлено по кератометрии и рефрактометрии, поскольку это связано с тем, что эти исследования являются обязательными для каждого больного.

В среднем за 1 день в кабинете УЗИ оказывается 143 единицы исследований (платных и бюджетных). Рассчитан общий доход за 1 день, 1 месяц и за год, что составило 5,1% от общего финансирования КазНИИ ГБ.

В разрезе видов всех исследований (бюджетных и платных) в кабинете УЗИ наибольший доход приносит УЗИ глазного яблока (72,9% от общего дохода кабинета УЗИ), т.к. является самым дорогостоящим исследованием. На втором месте по доходности находится кератометрия (17,1%), на третьем - рефрактометрия (7,6%). Наименее доходным является эхобиометрия – 2,4% от общего дохода кабинета УЗИ.

При этом наибольший доход по самой прибыльной услуге УЗИ глазного яблока (платные и бюджетные) наблюдался в апреле, июле и августе, а наименьший - в декабре, когда произошёл спад доходов по данной услуге почти в 2 раза.

Установлено среднее число платных услуг за 1 месяц и рассчитана их общая стоимость за год, что составило 4,6% от общего финансирования КазНИИ ГБ. В разрезе видов платных исследований в данном кабинете наибольший доход приносит УЗИ глазного яблока (79,3% от общего дохода кабинета УЗИ), т.к. является самым дорогостоящим исследованием. На втором месте по доходности находятся кератометрия (10,8%) и рефрактометрия (8,1%). Наименее доходным является эхобиометрия – 1,8% от общего дохода кабинета УЗИ. При этом наибольший доход по самой прибыльной платной услуге УЗИ глазного яблока наблюдался в апреле, июле и августе, а наименьший - в декабре, когда произошёл спад доходов по данной услуге почти в 2 раза.

Установлено среднее число услуг по квоте в рамках ГОБМП в кабинете УЗИ в среднем за 1 день и рассчитан их общий доход за год, что составило 0,5% от общего финансирования КазНИИ ГБ. В разрезе видов бюджетных исследований в кабинете УЗИ наибольший доход приносит кератометрия (73,6% от общего дохода по госзаказу). На втором месте по доходности находится УЗИ глазного яблока (15,3%), на третьем - эхобиометрия (7,5%). Наименее доходным является рефрактометрия – 3,6% от общего дохода кабинета УЗИ.

Анализ услуг кабинета ЭФИ

По данным сводного отчета КазНИИ ГБ о доходах в 2012 г. общее число предоставленных услуг в кабинете ЭФИ составило 11215 единиц. В разрезе видов ЭФИ наибольшее число составила электроретинография (99,5% от общего объема исследований кабинета), незначительное –электрофосфен (0,4%).

За год в кабинете ЭФИ было проведено 27,4% платных исследований (от общего числа исследований в данном кабинете), по квоте – 72,6%.

В платном порядке наибольшим спросом пользуется электроретинография (3067 ед.), наименьшим – электрофосфен (3 ед.).

По госзаказу в рамках ГОБМП наибольшее количество услуг приходится так же, как и при платных исследованиях, на электроретинографию (8102 ед.).

В среднем за 1 день в кабинете ЭФИ оказывается 45 единиц исследований (платных и бюджетных). Рас-

считан общий доход за 1 день, за 1 месяц и за год, что составило 4,5% от общего финансирования КазНИИ ГБ.

В разрезе видов всех исследований (бюджетных и платных) в кабинете ЭФИ наибольший доход приносит электроретинография (99,8% от общего дохода кабинета ЭФИ), т.к. является самым дорогостоящим исследованием. Значительно меньший доход приносит электрофосфен (0,2%).

При этом наибольший доход по самой прибыльной услуге ЭФИ электроретинографии (платные и бюджетные) наблюдался в апреле, июне и сентябре, а наименьший - в декабре, когда произошёл спад доходов по данной услуге почти в 5 раз.

Установлено число единиц исследований в платном порядке, рассчитан общий доход за 1 день, за 1 месяц и за год, что составило 0,6% от общего финансирования КазНИИ ГБ. В разрезе видов платных исследований в данном кабинете наибольший доход приносит электроретинография (99,96% от общего дохода кабинета ЭФИ), т.к. является самым дорогостоящим исследованием. Наименее доходным является электрофосфен – 0,04% от общего дохода кабинета ЭФИ. При этом наибольший доход по самой прибыльной платной услуге электроретинографии наблюдался в феврале, а наименьший - в декабре, когда произошёл спад доходов по данной услуге почти в 2 раза. Других резких колебаний уровня дохода по данной услуге не наблюдалось.

По квоте (в рамках ГОБМП) рассчитано среднее число услуг в кабинете ЭФИ и общий доход за год, что составило 3,8% от общего финансирования КазНИИ ГБ. В разрезе видов бюджетных исследований в кабинете УЗИ наибольший доход приносит электроретинография (99,8% от общего дохода по госзаказу). Наименее доходным является электрофосфен – 0,2% от общего бюджетного дохода кабинета УЗИ. При этом наибольший доход по самой прибыльной бюджетной услуге - электроретинографии наблюдался в апреле, чуть меньше – в июне и сентябре, а наименьший - в декабре. Тенденция постепенного спада доходности наблюдается с апреля по июль (в 2,2 раза) и с ноября по декабрь (в 4,4 раза). Тенденция роста доходности приходится на январь-апрель (в 2,5 раз) и июль-сентябрь (в 1,7 раза).

Сводный анализ услуг кабинетов УЗИ и ЭФИ

По данным сводного отчета КазНИИ ГБ о доходах в 2012 г. общее число предоставленных услуг в кабинетах УЗИ и ЭФИ составило 52762 единиц. При этом большее число услуг оказывается по УЗИ (78,7% от общего объема УЗИ и ЭФИ), чем по ЭФИ (21,3%) – в 3,7 раза больше.

Платных исследований также больше проводится в кабинете УЗИ (92%), чем в кабинете ЭФИ (8%).

А по госзаказу в рамках ГОБМП в кабинете ЭФИ оказывается чуть больше услуг (56,4%), чем в кабинете УЗИ (43,6%).

Установлено среднее число единиц исследований (платных и бюджетных) в данных кабинетах. Рассчитан общий доход за 1 день, при этом следует отметить, что услуги УЗИ незначительно превышают доходы ЭФИ (53,5% против 46,5%). Совокупный общий доход кабинетов УЗИ и ЭФИ за год составил 9,6% от общего финансирования КазНИИ ГБ.

При этом динамика доходов кабинета УЗИ (платные и бюджетные) имеет тенденцию к постепенному росту с января до августа и спада - с августа до декабря. Динамика доходов кабинета ЭФИ (платные и бюджетные) имеет 2 тенденции постепенного роста в январе-апреле и июле-сентябре, а также соответственно спада в апреле-июле и сентябре-декабре (рисунок 1).

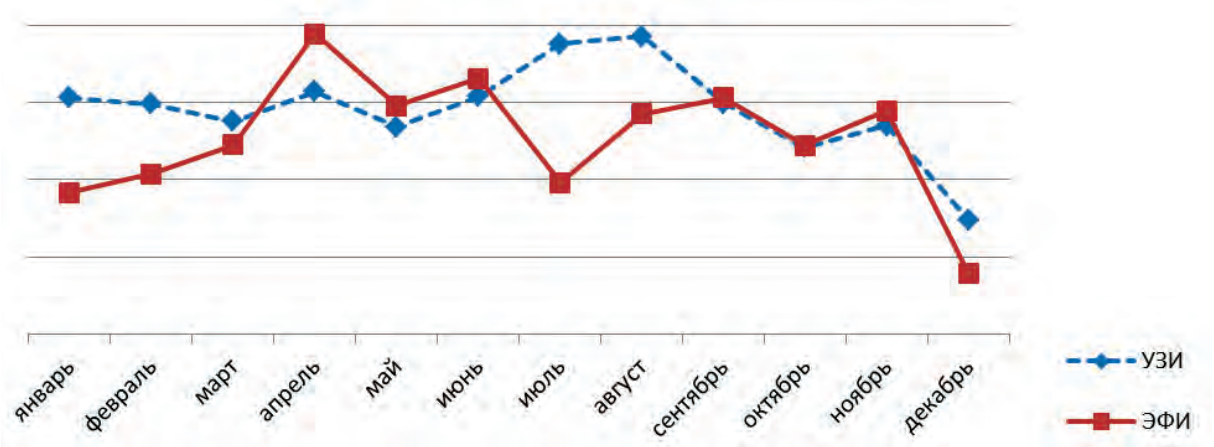

Рисунок 1. Динамика общих доходов кабинета УЗИ в течение года (в тыс. тг)

В платном порядке динамика доходов кабинетов УЗИ и ЭФИ имеет одну тенденцию к постепенному росту в мае-августе и 2 тенденции к спаду в январе-мае и августе-декабре (рисунок 2).

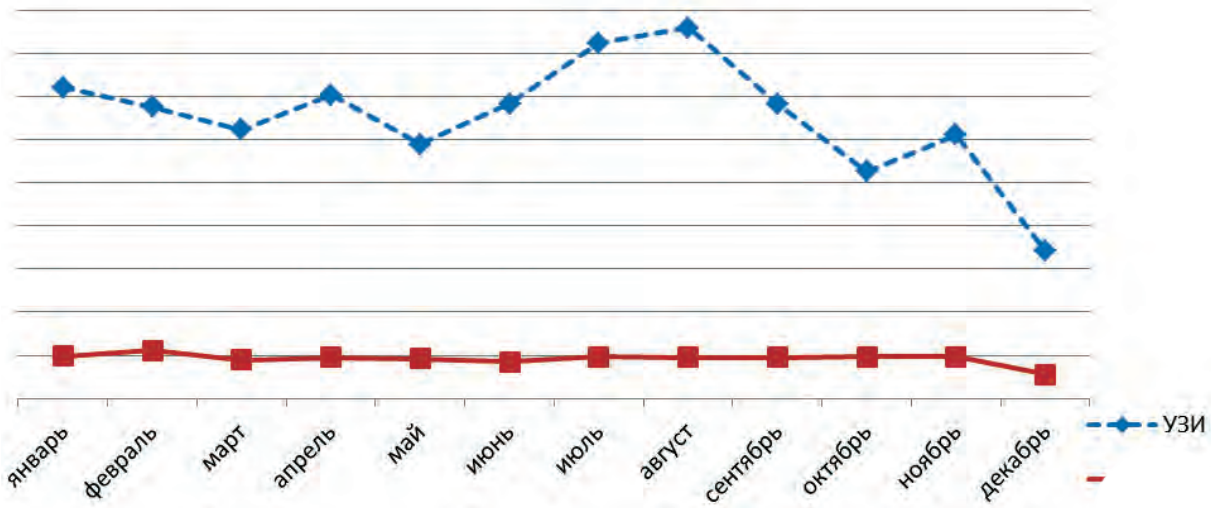

Рисунок 2. Динамика доходов от платных диагностических услуг в кабинетах УЗИ и ЭФИ в течение года (в тыс. тг)

Динамика бюджетных доходов за услуги УЗИ (платные и бюджетные) имеет одну тенденцию к постепенному росту в январе-июле и одну тенденцию к спаду в июле-декабре (рисунок 3).

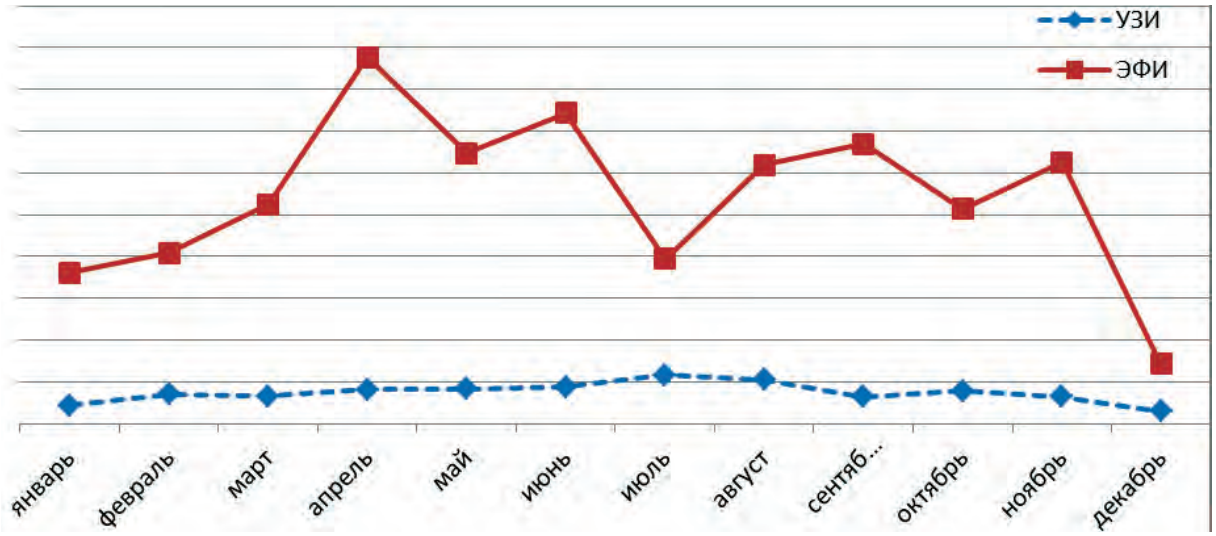

Рисунок 3. Динамика доходов от диагностических услуг по квоте кабинетов УЗИ и ЭФИ в течение года (в тыс. тг)

Данные хронометражного исследования работы специалистов кабинетов УЗИ и ЭФИ

Сравнительный анализ хронометражных исследований показал, что отдельные специалисты больше времени затрачивают на заполнение документации, имеет место незанятое рабочее время из-за отсутствия пациентов.

Анализ технического оснащения кабинетов УЗИ и ЭФИ

Рассчитаны расходы на амортизацию медицинского оборудования и определена остаточная стоимость.

Прогнозирование доходности кабинетов УЗИ и ЭФИ в 2013 г.

Расчет планируемого объема диагностических исследований кабинетов УЗИ и ЭФИ строился на основе 2-х предположений:

1) по планируемому числу госпитализаций в КазНИИ ГБ в 2013 г. всем этим пациентам необходимо будет проведение УЗИ и ЭФИ;

2) объем платных услуг останется таким же, как и в

2012 г., но цена отдельных услуг в плановом порядке увеличена (в т.ч. с учетом коэффициента инфляции).

Вначале был рассчитан общий доход от диагностических услуг кабинетов УЗИ и ЭФИ в 2013 г., в т.ч. по госзаказу и по платным услугам.

Установлен годовой фонд заработной платы специалистов кабинетов УЗИ и ЭФИ с учетом социального налога и социальных отчислений.

Определена стоимость амортизации медицинского оборудования, расходов на вспомогательные материалы и канцелярские товары. Следует отметить, что нами по организационным причинам не были учтены расходы на оплату коммунальных расходов и административные издержки.

Затем была рассчитана себестоимость продукции как сумма компонентов: расходы на заработную плату; расходы на амортизацию оборудования; расходы на вспомогательные материалы и канцелярские товары; коммунальные расходы; административные расходы.

Далее были определены величины - чистый доход, рентабельность продаж (коэффициент прибыльности), рентабельность услуг и доходность продукции (услуг).

Установлено, что в 2013 г. ожидается повышение рентабельности услуг кабинетов УЗИ и ЭФИ на 96,7%, рентабельности продаж (коэффициент прибыльности) на 3,1% и доходности продукции (услуг) на 96,7%.

Рекомендации

Таким образом, в 2013 г. планируется повышение ожидаемого общего дохода за счет небольшого повышения цен на услуги (в т.ч. с учетом инфляции), а также увеличения объема услуг (с учетом динамики изменения объема услуг за последние 5 лет).

Для улучшения деятельности кабинетов ЭФИ и УЗИ рекомендовано:

1) закуп нового оборудования;

2) внедрить систему записи очередности пациентов (телефонной, электронной записи) с дифференциацией пациентов по региону проживания – иногородним - с 8.30 до 12.00, местным – с 12.30 до 15.30.

Для более рационального использования ресурсов клиники нами рекомендуется проведение аналогичных маркетинговых исследований по каждому подразделению с целью определения уровня доходности, разработки планов развития, в т.ч. определения резервов для сокращения или расширения тех или иных видов медуслуг.

РЕЗЮМЕ

Маркетинговый анализ услуг кабинетов УЗИ и ЭФИ
Ж.К. Бурибаева, А.А. Габбасова

Предметом маркетингового исследования явилось определение экономической эффективности деятельности кабинетов функциональной диагностики глаз (УЗИ и ЭФИ) КазНИИ ГБ (далее КДЛ) за период 2011-2012 гг. Маркетинговое исследование включило экономический анализ доходности, хронометражное исследование работы специалистов, анализ технического оснащения кабинетов УЗИ и ЭФИ, прогнозирование доходности кабинетов УЗИ и ЭФИ в 2013 г. Рассчитаны рентабельность услуг, рентабельность продаж (коэффициент прибыльности) и доходность продукции (услуг). Предлагаются рекомендации по улучшению деятельности кабинетов.

ТҰЖЫРЫМ

Маркетинг зерттеуінің мақсаты - Көз аурулары ҚазҒЗИ 2011-2012 жж. функциялық диагностика кабинеттерін (УДЗ және ЭФЗ) қызметтің экономикалық тиімділіктің анықтауы. Маркетинг зерттеуде пайдалықтың экономикалық анализі, мамандар жұмыстың хронометраж зерттеуі, кабинеттерді техникалық жабдықтау талдау, пайдалылықтың болжауы құрастырылды. УДЗ және ЭФЗ кабинеттерін қызметтерінің тиімділігі, сату тиімділігі (пайдалылық коэффициент) және өнімнің пайдалылығы көрсетілген. Кабинеттерді қызметтің жақсартуға кепілдемелер ұсынылды.

SUMMARY

The subject of marketing research was the determining the cost-effectiveness of eye's functional diagnostics offices in of Kazakh eye diseases institute for the period 2011-2012. Marketing research has included an economic analysis of profitability, chronometer research work of specialists, the analysis of technical equipment of offices, forecasting profitability offices. Return on eye's functional diagnostics offices, return on sales (profit margin) and yield of products (services) was calculated. It was made recommendations for improving the performance of eye's functional diagnostics offices.

ГЛАУКОМА И СОСУДИСТАЯ ОФТАЛЬМОПАТОЛОГИЯ

УДК 617.735-002.16-08:615.03

АЛЬТЕРНАТИВНЫЕ МЕТОДЫ ЛЕЧЕНИЯ ЭКССУДАТИВНОЙ ФОРМЫ ВОЗРАСТНОЙ МАКУЛЯРНОЙ ДЕГЕНЕРАЦИИ

М.Б. Имантаева, Н.А. Алдашева, Л.Д. Абышева,
А.А. Есимова, И.Р. Расулов, А.С. Мукажанова

Казахский научно-исследовательский институт глазных болезней, г. Алматы

Возрастная макулярная дегенерация (ВМД) является ведущей причиной снижения зрения среди пожилых пациентов в развитых странах (Астахов Ю.С., 2006; Будзинская М.В., 2006). В последние годы отмечается тенденция к «омоложению» заболевания, что ведет к инвалидности трудоспособного возраста населения (Klein R. et al., 2001). Тяжесть заболевания обусловлена центральной локализацией и двусторонностью процесса, приводящего к быстрой потере центрального зрения и утрате трудоспособности. Заболевание в 80% случаев проявляется в виде так называемой сухой формы, и только у 10-15% развивается влажная (экссудативная) форма ВМД (Либман Е.С., 2003). С возрастом заболеваемость, частота и темпы прогрессирования нарастают (Klein R., 1992; Miyazaki M., 2003; Augoood C.A., 2006). Резкое и значительное снижение зрения отмечается при экссудативной форме заболевания, связано это с появлением субретинальной неоваскулярной мембраны (СНМ) с последующим формированием фибровасулярного комплекса. В результате развивается отек сетчатки, кровоизлияния и идет формирование грубых необратимых рубцовых изменений (Имантаева М.Б., 2005). Высокая социальная значимость проблемы ВМД послужила основой для разработки таких эффективных методов лечения, как фотодинамическая терапия (ФДТ), интравитреальное введение ингибиторов ангиогенеза (ИВВИА) (Aiello L.P. et al., 1994; Бирнбург Р., 2008). Однако их применение ограничено в широкой практике по нескольким причинам. Прежде всего, высокая стоимость лечения, а также противопоказания, например, к ИВВИА при глаукоме (Hyman I. et al., 2000). В связи с этим актуальной представляется разработка альтернативных методов лечения экссудативной формы ВМД. Одним из перспективных методов является введение 5-фторурацила в субтеноновое пространство, позволяющее достичь запустевания сети новообразованных сосудов субретинальной неоваскулярной мембраны и предотвратить ее дальнейший рост.

Цель. Изучить эффективность комплексного лечения больных с экссудативной формой ВМД.

Материал и методы

Под нашим наблюдением находилось 10 больных (10 глаз) с экссудативной формой ВМД в возрасте 55-74 лет. Женщин было 6, мужчин – 4. Всем пациентам проводилось офтальмологическое обследование до и после лечения, которое включало: визометрию, биомикроскопию, офтальмоскопию и оптическую когерентную томографию (OCT Stratus, Karl Zeiss).

До лечения острота зрения у больных составляла в среднем 0,07±0,01. Толщина в фовеолярной зоне составляла в среднем 557±87 мкм.

Аутолимфодренирование супрахориоидального пространства (АЛД) с введением 5-фторурацила в субтеноново пространство произведено по разработанной нами методике (М.Б. Имантаева, 1998). В последующем антиметаболиты вводят в субтеноновое пространство в условиях манипуляционной (всего 3 инъекции) через день.

Результаты. Повышение остроты зрения отмечалось у 5 больных уже на 1-5 сутки, у трех - через месяц. В среднем после АЛД супрахориоидального пространства с введением 5-фторурацила в субтеноново пространство острота зрения составила 0,22±0,02, что было в 3 раза выше исходных показателей.

Повышение остроты зрения сопровождалось положительной динамикой со стороны офтальмоскопической картины, что характеризовалось уменьшением отека в макулярной зоне по площади и высоте, рассасыванием ретинальных и субретинальных геморрагий.

Данные офтальмоскопии подтверждены результатами ОСТ: через 7 дней толщина сетчатки в фовеолярной зоне составила 375±69 мкм, через 1 месяц – 331,5±51 мкм, что было на 33% и 40%, соответственно, меньше исходных показателей.

Клинический случай. Больной К., 75 лет. В анамнезе Артериальная гипертония 2 ст. риск 3. ФК III. Хронический бронхит, ремиссия. Находился на амбулаторном лечении в КазНИИ ГБ в 2013 году с диагнозом: возрастная макулярная дегенерация, экссудативная форма на обоих глазах. Катаракта неполная осложненная. Глаукома открытоугольная II –III а (м).

При поступлении острота зрения правого глаза составила 0,05 н/к. Оптическая когерентная томография: толщина сетчатки в макулярной зоне - 285 микрон.

Острота зрения левого глаза составила 0,1 н/к. Оптическая когерентная томография: толщина сетчатки в макулярной зоне - 590 микрон (рис. 1). Учитывая наличие сопутствующей патологии – открытоугольная глаукома - интравитреальное введение ингибиторов ангиогенеза было противопоказано.

21.05.13. произведена операция левого глаза – АЛД супрахориоидального пространства с введением 5-фторурацила в субтеноново пространство. Через 2, 4 и 6 сутки после операции проведены субтеноновые инъекции 5-фторурацила в условиях манипуляционной. Динамика показателей визометрических и ОСТ представлена в таблице 1.

Таблица 1 - Динамика показателей визометрических и ОСТ

	До операции	6 сутки	10 сутки	4 месяца
vis	0,1	0,4	0,6	0,6
ОСТ	590	318	285	268

Как видно из таблицы 1, у больного на фоне проведенного лечения острота зрения повысилась на левом глазу на 0,5; отек в макулярной области уменьшился на 382 микрона. Отдаленный срок наблюдения составил 4 месяца.

Данные ОСТ до и после операции представлены на рисунках 1, 2.

Выводы. На основании полученных данных можно сделать вывод о том, что аутолимфодренирование супрахориоидального пространства с одномоментным введением 5-фторурацила в субтеноновое пространство является эффективным методом лечения экссудативной формы возрастной макулярной дегенерации. При наличии противопоказаний может быть расценен как альтернатива ИВВИА.

SUMMARY

In this paper we show that the presence of contraindications, autolimfodrenation suprachoroidal space with the introduction of 5 – fluorouracil subtenon space is an effective treatment for exudative age-related macular degeneration.

УДК 617.735-002-02:616.379-008.64]-08-089

ДИНАМИКА КЛИНИКО-ФУНКЦИОНАЛЬНЫХ ПОКАЗАТЕЛЕЙ ГЛАЗА В ПРОЦЕССЕ КОМБИНИРОВАННОГО ЛЕЧЕНИЯ ПАЦИЕНТОВ С НЕПРОЛИФЕРАТИВНОЙ ДИАБЕТИЧЕСКОЙ РЕТИНОПАТИЕЙ

Ф.А. Бахритдинова, Г.Э. Кангилбаева, Д.Б. Эшчанова, Ф.У. Каландаров

Ташкентская медицинская академия, г. Ташкент

Ключевые слова: диабетическая ретинопатия, эндоназальный электрофорез, антиоксидант, нейропротектор.

Введение. Для стабилизации и регресса дегенеративно-дистрофического процесса на сетчатке при непролиферативной диабетической ретинопатии (НДР) и, следовательно, предотвращения перехода в пролиферативную стадию, оправданы медикаментозные методы лечения, воздействующие на все звенья патогенеза развития заболевания. Изменения стенок капилляров (утолщение базальной мембраны, исчезновение перицитов, изменения эндотелиальных клеток) и реологических свойств циркулирующей крови при НДР способствуют формированию микротромбов и окклюзии капилляров. Возникает локальная гипоксия тканей, что приводит к повышению синтеза оксида азота (NO), мощного вазодилататора. Известно, что NO синтезируется из L-аргинина при участии NO-синтаз. Повышенная продукция NO во время ишемии сетчатки является компенсаторным механизмом для обеспечения хорошего кровоснабжения и поддержания высокого уровня метаболизма в тканях, испытывающих недостаток кислорода или питательных веществ. О.В. Занозина с соавт. (2010) показала, что оксид азота выполняет свои функции как ангиопротектор, вазодилататор, эндотелиопротектор, выступая в качестве эндогенного антиоксиданта на ранних стадиях сахарного диабета [7]. Повышенная продукция NO приводит к истощению источника синтеза NO – L-аргинина [9, 12] и, соответственно, снижению синтеза NO. Происходит ослабление NO-зависимых процессов, таких, как вазодилатация, увеличивается агрегация тромбоцитов. Это ведет к развитию микротромбозов сосудистой системы и локальной ишемии сетчатки, которая, в свою очередь, стимулирует синтез вазопролиферативных факторов и, как следствие, неоваскуляризацию и пролиферацию [5, 7]. Поэтому наиболее перспективным нам представляется коррекция метаболических нарушений на ранних этапах их развития.

На фармакологическом рынке появился препарат танакан (экстракт Гинкго билоба EGb 761), обладающий антиоксидантным, нейропротекторным и улучшающим реологические свойства крови действием, применяющийся как патогенетическое средство при лечении различных форм диабетической ретинопатии (ДР) и глаукоматозной оптической нейропатии [3, 10, 11].

Известно, что проникновение препаратов внутрь организма происходит значительно интенсивнее под воздействием электрического тока. Кроме того, физические лечебные факторы, оказывающие как местное, так и общее воздействие, активизируют адаптивные реакции организма, способствуют улучшению микроциркуляции и нормализации обменных процессов. Одним из таких электрофармакологических методов является лекарственный электрофорез, в основе которого лежит комплексное, т.е. одновременное, воздействие на организм больного постоянного электрического тока и лекарственного вещества, поступающего в кровь и лимфу с током через слизистую оболочку и неповрежденные кожные покровы. Обычные методы электрофореза, применяемые в офтальмологии (ванночковый и через веки), недостаточно эффективны при лечении поражений заднего отрезка глаза из-за небольшой глубины проникновения лекарств. Поэтому метод эндоназального электрофореза является весьма эффективным для данной патологии. Лекарственное вещество проникает через рыхлую слизистую оболочку носа по периневральным щелям ветвей обонятельного и тройничного нервов и лимфатическим сосудам непосредственно в ликвор базальных цистерн мозга, а затем по периневральным пространствам - в зрительный нерв [1, 2].

Целью настоящего исследования было изучение эффективности танакана при лечении НДР методом эндоназального электрофореза (разрешение комитета по биоэтике МЗ РУз № 11 от 2 ноября 2010 г.).

Материал и методы. Клинические исследования проведены в ходе лечения 66 пациентов (123 глаза) с диагнозом НДР. Средний возраст пациентов - 62,1±1,9 года. Женщин было 43, мужчин – 23. Пациенты были разделены на 2 группы. Сформированные группы в зависимости от стадии НДР, степени тяжести СД, полу и возрасту были однородны. Стадии определяли по широко применяемой в научных исследованиях и публикациях классификации ETDRS, основанной на модифицированной схеме Airlie House [4]. Под наблюдением также находилась группа из 10 практически здоровых лиц в возрасте от 50 до 60 лет.

В основную группу вошли 34 пациента (63 глаза), получавшие танакан внутрь в дозе 120 мг в сутки, а также методом эндоназального электрофореза. Пациентам контрольной группы (32 человека, 60 глаз) был назначен танакан внутрь в дозе 120 мг в сутки. В обеих группах лечение проводилось в течение 10 дней на фоне стандартной терапии НДР.

Эндоназальный электрофорез проводили на аппарате гальванизации «Поток-1» в течение 10 дней. До лечения и после курса терапии больным проводили общее офтальмологическое обследование, компьютерную статическую периметрию и определение уровня NO2(NO3) в слезной жидкости.

Исследование полей зрения проводили на компьютерном анализаторе поля зрения, Octopus (Interzeag AG, Switzerland), используя пороговую программу 60-2 с определением пороговой светочувствительности сетчатки, отклонения от возрастной нормы, наличия относительных и абсолютных скотом.

Содержание NO2(NO3) в слезной жидкости определяли с использованием реактива Грисса (раствор сульфаниламида и N-(1-нафтил)-этилендиамин в 2,5% ортофосфорной кислоте), который дает окрашенный диазопродукт с максимумом поглощения при 546 нм [8, 10].

Результаты и обсуждение. Лечение больные переносили хорошо. Побочных реакций, как местного, так и общего характера отмечено не было. По завершении 10-дневного курса лечения в основной группе отмечался существенный положительный эффект в виде повышения остроты зрения, которое в основной группе было зарегистрировано в 87,3% и только в 12,7% случаев острота зрения оставалась без динамики, тогда как в контрольной группе повышение остроты зрения отмечалось лишь в 22% случаев (табл. 1).

Таблица 1- Динамика изменений остроты зрения (M±m)

Острота зрения	Контрольная группа (n=32)		Основная группа (n=34)	
	До лечения	После лечения	До лечения	После лечения
0,01-0,09	0,04±0,01	0,06±0,02	0,05±0,01	0,2±0,07*
0,1-0,9	0,5±0,04	0,55±0,06	0,52±0,02	0,7±0,08*

Примечание: n – число пациентов; *p<0,05 – достоверность различий относительно показателей до лечения.

Офтальмологическое обследование выявило положительную динамику картины глазного дна в обеих группах: у пациентов уменьшилось количество кровоизлияний, очагов мягких и твердых экссудатов, наблюдалось исчезновение отека в макулярной области в основной группе в среднем в 2,5 раза, а в контрольной группе - в 1,5 раза.

По данным статической компьютерной периметрии после лечения отмечалось достоверное увеличение светочувствительности сетчатки на 22% в основной группе и на 10% - в контрольной группе, уменьшение среднего отклонения от возрастной нормы соответственно на 33% и 12%; уменьшение абсолютных скотом в 30% и в 21% случаев соответственно; относительных скотом - в 100% и 83% случаев соответственно (табл. 2).

Таблица 2 - Показатели статической периметрии

Показатель	Основная группа (n=34)		Контрольная группа (n=32)	
	До лечения	После лечения	До лечения	После лечения
MS, dB	13,60±0,63	16,61±0,37**	13,66±0,73	15,05±0,85
MD, dB	9,31±0,60	6,23±0,32**	8,67±0,75	7,6±0,85
Абсолютные скотомы	6,17±2,42	3,12±1,11	8,17±1,5	6,83±1,4
Относительные скотомы	28,5±2,72	11,5±1,71**	34,5±2,4	26,5±2,5*

Примечание: n – число пациентов; *p < 0,05, **p < 0,01 – достоверность различий относительно показателей до лечения.

Проведенные исследования показали, что содержание оксида азота в слезной жидкости в группах пациентов НДР понижено. Так, оксид азота в 1 исследуемой группе снижен на 45,5%, во 2 группе - на 45,19% по отношению к группе здоровых лиц (табл. 3).

Таблица 3 - Содержание оксида азота в слезной жидкости обследуемых лиц (M±m)

Исследуемая группа	NO (мкмоль/л)	Эффект %
Группа здоровых лиц (n=10)	3,54±0,24	-
Контрольная группа(n=32)	1,93±0,21*	45,48
Основная группа (n=34)	1,94±0,19*	45,19

Примечание:* - достоверность по отношению к группе здоровых лиц (p<0,05).

Полученные результаты, на наш взгляд, подтверждают гипотезу о том, что при прогрессировании заболевания происходит истощение источников синтеза NO (L-аргинин) и снижение его выработки [6, 12].

Таблица 4- Содержание оксида азота в слезной жидкости в процессе лечения (M±m)

Исследуемая группа	До лечения	После лечения	
	NO (мкмоль/л)	NO (мкмоль/л)	Эффект %
Группа здоровых лиц	3,54±0,24	3,54±0,24	-
Контрольная группа	1,93±0,21*	2,4±0,1*	24,35
Основная группа	1,94±0,19*	3,6±0,14**	85,6

Примечание: *- достоверность по отношению к группе здоровых лиц (p<0,05)
** - достоверность по отношению к показателям до лечения (p<0,05).

При анализе данных установлено, что в контрольной группе на 10 сутки лечения уровень NO повысился незначительно – на 24,35%. Более выраженный эффект получен у пациентов основной группы: повышение на 85,6% по сравнению с показателями до лечения.

Изменения состава и метаболических показателей слёзной жидкости достаточно адекватно отражают патобиохимические изменения в тканях и внутриглазной жидкости глаза. Полученные данные свидетельствуют о незначительном действии традиционных методов лечения и на позитивное влияние исследуемого комбинированного метода лечения на метаболическое состояние тканей глазного яблока.

Пример 1. Пациентка Х-ва Б., 1955 г.р. Диагноз: Непролиферативная диабетическая ретинопатия, I-b стадия. Острота зрения до лечения OD/OS = 0,5/0,7 н/к. На глазном дне: диск зрительного нерва бледно-розовый с четкими границами. Вены расширены, извитые, артерии сужены. Имеются микроаневризмы, точечные кровоизлияния, твердые экссудаты. На правом глазу отмечается макулярный отек. Общая светочувствительность сетчатки правого глаза - 14,30 db, левого глаза - 17,19 db. На фоне стандартной терапии НДР больная получила эндоназальный электрофорез танакана. Количество процедур - 10 на курс. После лечения острота зрения OD/OS = 0,9/1,0. На глазном дне отмечено уменьшение количества и размеров кровоизлияний и очагов твердых экссудатов, исчезновение отека в макулярной области на правом глазу. Общая светочувствительность сетчатки правого глаза повысилась до 17,89 db, левого глаза – до 17, 91 db (рисунок 1).

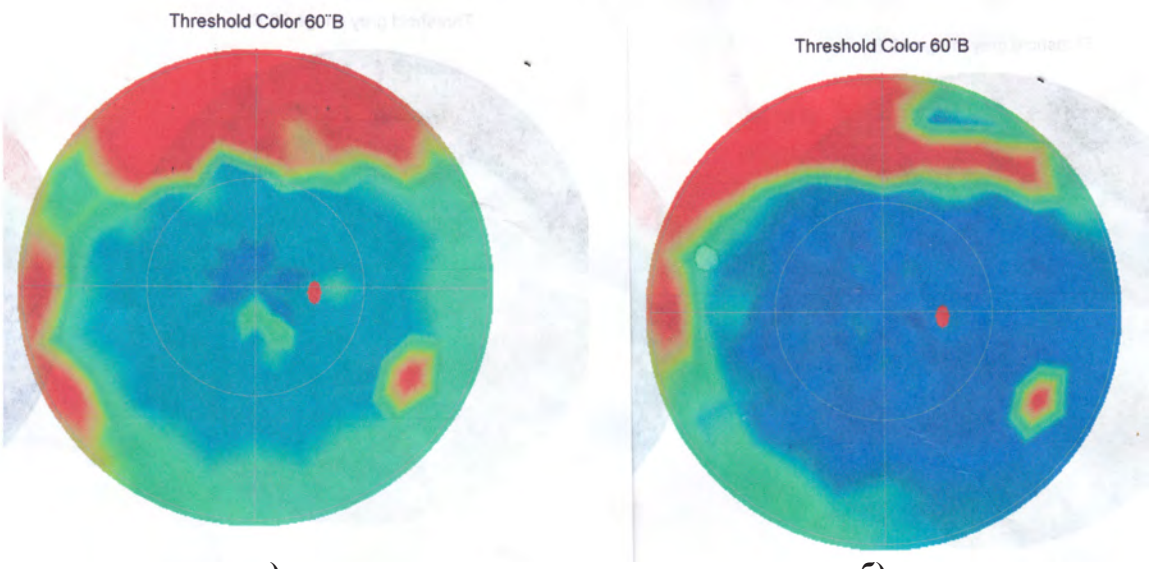

а) б)

Рисунок 1- Статическая компьютерная периметрия правого глаза пациента Х-вой с умеренно выраженной непролиферативной ДР (ДР I-b)
а – до лечения;
б – через месяц после лечения методом эндоназального электрофореза с танаканом

Пример 2. Пациентка И-ва, 1934 г.р. Диагноз: OD - Непролиферативная диабетическая ретинопатия I-b стадия, OS - Непролиферативная диабетическая ретинопатия, I-с стадия. Острота зрения до лечения OD/OS = 0,6/0,4 н/к. На глазном дне: диск зрительного нерва бледно-розовый с четкими границами. Вены расширены, извиты, артерии сужены. Имеются микроаневризмы, точечные кровоизлияния, мягкие и твердые экссудаты. На левом глазу имеются чёткообразные вены и сосудистые петли в 2-х квадрантах сетчатки. Общая светочувствительность сетчатки правого глаза - 14,85 db, левого глаза - 14,60 db.

На фоне стандартной терапии НДР больная получила эндоназальный электрофорез танакана. Количество процедур - 10 на курс. После лечения острота зрения OD/OS = 0,7/0,5. На глазном дне отмечено уменьшение количества и размеров кровоизлияний и очагов твердых экссудатов. Общая светочувствительность сетчатки правого глаза повысилась до 17,19 db, левого глаза – до 17, 81 db (рисунок 2, 3).

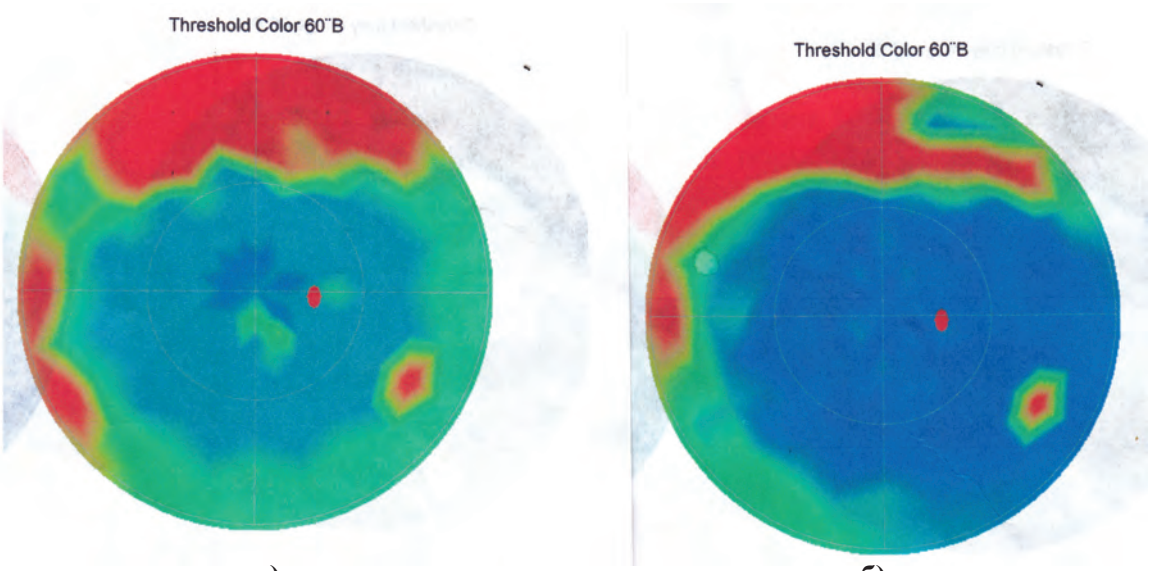

а) б)

Рисунок 2 - Статическая компьютерная периметрия правого глаза пациента И-вой с умеренно выраженной непролиферативной ДР (ДР I-b)
а – до лечения;
б – через месяц после лечения методом эндоназального электрофореза с танаканом

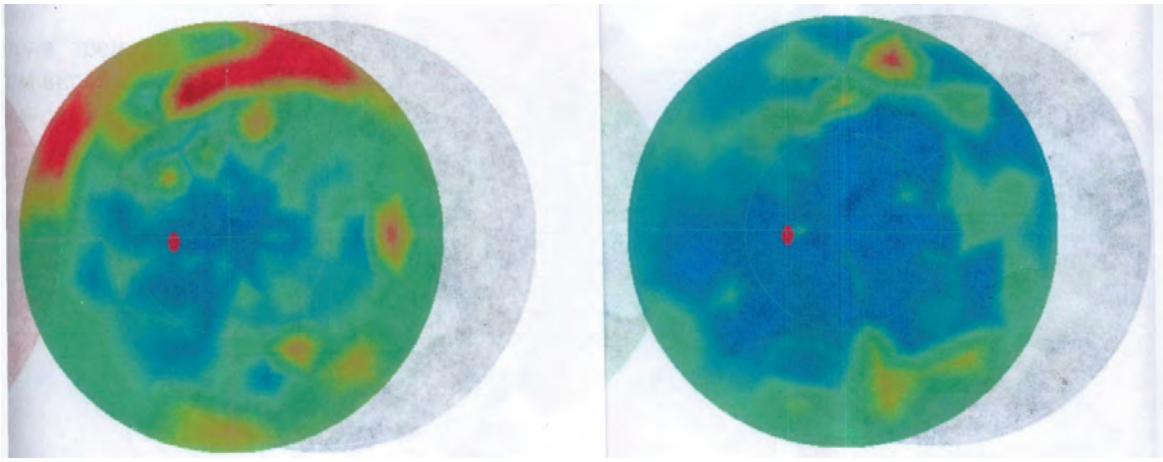

а) б)

Рисунок 3 - Статическая компьютерная периметрия левого глаза того же пациента И-вой с тяжелой непролиферативной ДР (ДР I-с)
а – до лечения;
б – через месяц после лечения методом эндоназального электрофореза с танаканом

Заключение. Эффект, достигнутый в ходе 10-дневного курса предложенной терапии, является достаточно стойким в течение 5-6 месяцев. Комбинированный метод лечения позволяет стабилизировать развитие ДР и избежать развития грозных осложнений.

Выводы.

1. Предложенный комбинированный метод терапии с эндоназальным электрофорезом танакана при лечении НДР является более эффективным в сравнении со стандартным лечением, приводит к регрессу патологических изменений на глазном дне и восстановлению зрительных функций.

2. Прогрессирование гипоксии и состояние хронической ишемии при ДР приводят к истощению источника синтеза NO-L-аргинина и снижению уровня NO в тканях глаза, что имеет важное значение в патогенезе развития диабетической ретинопатии.

3. Динамика клинико-функциональных показателей глаза соответствует восстановлению процессов антиоксидантной защиты в тканях глаза в процессе предложенного лечения.

ЛИТЕРАТУРА

1. Камилов Ф.Х., Ризванова А.Р. Способ лечения нарушений сна // Патент Российской Федерации.- 2003.
2. Борисова Н.А., Нигматуллина К.Ф., Зенкина А.Р. Эндоназальный электрофорез с танаканом при лечении ранних форм сосудистых заболеваний мозга // Журнал неврологии и психиатрии.- 2003. - № 3.
3. Ботабекова Т.К., Алдашева Н.А., Джуматаева З.А., Асылбекова А.С. Нейропротекторное лечение глаукоматозной оптической нейропатии //Материалы международной конференции. – Алматы, 2005. – С. 14-18.
4. Евграфов В.Ю., Батманов Ю.Е. О классификации изменений глазного дна при сахарном диабете.// Вестник офтальмол.-2004.-№ 4.-С. 11-14.
5. Ермакова Н.А., Анциферов М.Б., Климова Н.В. Клиническое значение раннего выявления диабетической ретинопатии//Русский медицин. журнал.-2006.
6. Жабоедов Г.Д., Петренко О.В. Особенности характера накопления оксида азота в слезной жидкости при разных стадиях диабетической ретинопатии // Клин. лабор. диагностика. – 2004. - № 1.
7. Занозина О.В. Роль окислительного стресса в развитии и прогрессировании поздних осложнений сахарного диабета 2-го типа. Возможности антиоксидантной терапии // Международный эндокринологический журнал. Эндокринологу от других специалистов. – 2010. - № 7. – С. 31-33.
8. Метельская В.А., Гуманова Н.Г. Лабораторная медицина 2005.- № 7.- С.19-24.
9. Мошетова Л.К., Аржиматова Г.Ш., Строков И.А. и др. Современная антиоксидантная терапия диабетической ретинопатии // Клиническая офтальмология – 2006. – т.7 – С. 2–3.
10. Мошетова Л.К., Метельская В.А. Скрининг-метод определения уровня метаболитов оксида азота в сыворотке крови и слезной жидкости у больных сахарным диабетом второго типа // РМЖ. - 2008.-№ 6.- С.45-47.
11 Солонина С.Н., Шишкин М.М., Бойко Э.В. и др. Влияние комплексной терапии с использованием Танакана на перекисное окисление липидов и антиоксидантную активность крови больных с пролиферативной витреоретинопатией //Русский медиц. журнал. – 2010. - № 3. – С. 96.
12 Хышиктуев Б.С., Максименя М.В., Козлов С.А. Диагностическое значение исследований слезной жидкости при диабетической ретинопатии // Клин. лаб. диагностика. – 2006. - № 3 – С. 34-36.

УДК 617.7-007.681-021.3-089.844:621.375.826

ПРЕИМУЩЕСТВА ПРИМЕНЕНИЯ СЕЛЕКТИВНОЙ ЛАЗЕРНОЙ ТРАБЕКУЛОПЛАСТИКИ В ЛЕЧЕНИИ ПЕРВИЧНОЙ ОТКРЫТОУГОЛЬНОЙ ГЛАУКОМЫ

Ж.А. Абелькариева, Б.Д. Айдаралиев

Казахский научно-исследовательский институт глазных болезней, г. Алматы

По данным ВОЗ, глаукома остается одной из основных причин неизлечимой слепоты и инвалидности по зрению [1]. Более 15% от общего количества слепых в мире потеряли зрение от глаукомы [2]. Снижение повышенного офтальмотонуса способствует длительному сохранению зрительных функций у больных глаукомой [3, 4, 5, 6].

Среди современных методов лечения первичной открытоугольной глаукомы (ПОУГ) особое место занимает лазерная трабекулопластика. В 1979 г. J.WeiseS, Witter предложили аргоновую лазерную трабекулопластику (АЛТ) для снижения повышенного ВГД и улучшения оттока водянистой влаги у больных ПОУГ [10]. Аргоновый лазер (488-512 нм) улучшает отток водянистой влаги глаза за счет фотокоагуляции трабекулярной зоны. Гистологические исследования показали, что АЛТ приводит к коагулирующему разрушению трабекулярной сетки шлеммова канала. Кроме того, в промежутках между лазерными коагулятами может образовываться мембрана, из-за которой в дальнейшем снижается отток водянистой влаги и повышается офтальмотонус. Повреждение после АЛТ структуры увеосклеральной решетчатой ткани также может снижать эффективность последующей лекарственной гипотензивной терапии или повторной лазерной операции [7, 8, 9]. К осложнениям также относится реактивный подъем внутриглазного давления после операции. В случае проведения повторной трабекулопластики операция эффективна лишь в 32% случаев и риск побочных эффектов гораздо выше.

В последнее время широкое распространение получила сравнительно новая методика селективной трабекулопластики. Первые фундаментальные исследования были проведены Mark A. Latina с соавторами в 1996-97 годах [11].

Для проведения трабекулопластики использовался аппарат «CoherentSelecta 7000», источником излучения которого является Nd:YAG лазер с изменением добротности и удвоением частоты. Длина волны излучения - 532 нм, длительность импульса - 3 нс, энергия единичного импульса - 0,12,0 мДж, размер светового пятна - 400 мкм.

Техника селективной трабекулопластики мало отличается от традиционной аргонлазерной трабекулопластики: импульсы наносятся на зону трабекулы, но вследствие большого размера пятна (400 мкм - при селективной, 50 мкм - при традиционной трабекулопластике) зоной взаимодействия лазерного излучения является вся область трабекулы, а не только проекция шлеммова канала. При проведении селективной трабекулопластики обычно не отмечается зон побледнения, «эффекта попкорна». Начальный уровень энергии единичного импульса составляет 0,8 мДж. Иногда наблюдается образование пузырьков кавитации спереди от трабекулярной мембраны. Если фиксируется наличие пузырьков или механическое повреждение ткани трабекулы, необходимо уменьшить энергию импульсов. Обычно наносится 50 импульсов, не перекрывающих друг друга по площади по окружности в 180 градусов.

Опубликованы результаты нескольких морфологических исследований, посвященных селективной лазерной трабекулопластике. Во всех случаях авторы отмечают отсутствие термального повреждения ткани трабекулы за счет очень короткой продолжительности импульса. По данным M. Latina, S. Sybayan [12], результаты гистологического исследования глаз обезьян, подвергнутых селективной трабекулопластике, показали отсутствие термального повреждения и коагуляционного некроза клеток трабекулы и коллагеновых волокон. Melamed и Epstein [13] также на обезьянах показали, что область трабекулы под воздействием излучения аргонового лазера подвергается рубцовому перерождению и становится впоследствии непроницаемой для водянистой влаги, ток которой направляется в соседние, неповрежденные участки трабекулы.

На модели глаукомы у обезьян [13] также продемонстрировано, что повторное воздействие аргонового лазера ведет к интенсивному образованию рубцовой ткани и не только не снижает внутриглазное давление, но и ухудшает течение глаукомы.

Так как селективная лазерная трабекулопластика не приводит к ожоговому повреждению клеток трабекулы, но тем не менее позволяет снизить внутриглазное давление, то можно сделать вывод, что коагуляция структур трабекулы не является необходимым условием для компенсации глаукомы после селективной лазерной трабекулопластики.

Таким образом, основной теорией, объясняющей механизм действия селективной лазерной трабекулопластики, является клеточная теория. Действительно, в исследованиях invivo было показано, что селективная лазерная трабекулопластика избирательно воздействует на содержащие меланин клетки трабекулы. В исследованиях N. Noecker [14] ткань трабекулы была гистологически окрашена таким образом, что позволяло выделить непигментированные клетки трабекулярной мембраны и нагруженные меланином макрофаги. Нанесение импульсов лазера «CoherentSelecta 7000» приводило к облитерации макрофагов, оставляя абсолютно интактными непигментированные клетки трабекулы.

При проведении посмертных гистологических исследований глаз больных глаукомой после селективной трабекулопластики Noecker с соавторами [14] отметили отсутствие термального повреждения трабекулярной ткани. Также не было выявлено ни эндотелиальной мембраны, ни рубцовой ткани.

Очень короткая продолжительность импульса (3 наносекунды) также способствует поглощению энергии внутри восприимчивой пигментированной клетки, а не теплообмену с соседними тканями. Все это еще раз доказывает избирательность действия селективной лазерной трабекулопластики в сравнении с традиционной аргонлазерной процедурой. Клинической эффективности селективной лазерной трабекулопластики посвящено несколько больших проспективных рандомизированных исследований в разных странах [15, 16, 17].

Таким образом, к настоящему времени доказано, что селективная лазерная трабекулопластика является безопасной и эффективной процедурой. Постепенное снижение ВГД после операции отмечается, в основном, уже к концу первых суток после операции, эффект операции стабилен.

Заключение. По данным исследователей, селективная лазерная трабекулопластика имеет ряд значительных преимуществ перед аргон-лазерной трабекулопластикой: менее выраженный реактивный синдром, возможность проведения повторной процедуры в случае недостаточного снижения ВГД у больных ПОУГ.

ЛИТЕРАТУРА

1. Борн Р.А. Глаукома - вторая по распространенности причина слепоты в мире // EuroTimes: Рос. изд. - 2006. - № 10. - С. 19.

2. Мошетова Л.К., Нестеров А.П., Егоров Е.А. Клинические рекомендации. Офтальмология. - М.: Гэотар-Медиа. - 98 с.

3. Алексеев В.Н., Егоров Е.А., Мартынова Е.Б. О распределении уровней внутриглазного давления в нормальной популяции // Клин. офтальмология. – 2001.–Т.2.–№ 2.–С.38–40.

4. Балалин С.В. К вопросу о толерантном, интолерантном, индивидуальном и целевом давлении при первичной глаукоме // Глаукома: реальность и перспективы: сб. науч. статей.–М., 2008.–С.126–129.

5. Балалин С.В., Гущин А.В. Новые возможности исследования толерантного ВГД у больных первичной открытоугольной глаукомой с помощью автоматизированной офтальмотоносфигмографии // Глаукома. – 2003. – № 3. –С.15–20.

6. Нестеров А.П., Егоров Е.А. Глаукома: спорные проблемы, возможности консенсуса // VIII съезд офтальмол. Рос.: Тез. докл. – М., 2005. – С. 142–143.

7. Alexander R.A., Grierson I., Church W.H. The effect of argon laser trabeculoplasty upon the normal trabecular meshwork // Graef. Arch. Clin. Exp. Ophthalmol.–1989.–Vol.227.–S.72–77.

8. Hollo G. Argon and low energy, pulsed Nd: YAG laser trabeculoplasty // Act. Ophthalmol.Scand.–1996.–P.126–130.

9. Melamed S., Epstein D.L. Alterations of aqueus human ontflow following argon laser trabeculoplasty in monkey // Br. J. Ophthaimol.-1987.-Vol. 71.-P.776–781.

10. Wise J.B., Witter S.L. Argon laser therapy for open-angle glaucoma: a pilot study // Arch. Ophthalmol. Glaucoma. – 1979. – Vol. 97. – P. 319–322.

11. Latina M., Sibayan S., Dong H. Shin, Noecker R., Marcellino

Қазақстан Офтальмологиялық журналы - 2013 - № 2-3 (43)

G., Qswitched 532nm Nd:YAG Laser Trabeculoplasty (Selective Laser Trabeculoplasty), Ophthalmology, Volume 105, Number 11, November 1998, P.2082-2090.

12. Latina M.A., Park CH, Selective targeting of trabecular meshwork cells: in vitro studies at pulsed aand CW laser interactions, Experimental Eye Research, 199560.- C.359-371.

13. Melamed S., Epstein D.L., Alteraions of aqueous human outflow following argon laser trabeculoplasty in monkeys, British Journal of Ophthalmology, 1987.- Vol.71.- P.776-781.

14. Noecker R.J., Kramer T.R., Latina M.Comparizon of acute morphologic changes after selective laser trabeculoplasty and electron laser trabeculoplasty by electron microscopic evaluation, Investigative Ophthalmology an Visual Science, 1998.- Vol.39.- P.472.

15. Damji K.,Shah K., Roch W., Bains H., Hodge W. Selective laser trabeculoplasty v argon laser trabeculoplasty: a prospective randomized clinical trial,British Journal of Ophthalmology 1999.- Vol. 83.- P.718-722.

16. Graciez H., Y. Lachkar, J.Da Cunha, J. Kopel Selective Laser Trabeculoplasty: Clinical ResultsA One Year Prospective Study, интернетисточникстр.15.

17. Latina M., Sibayan S., Dong H. Shin, Noecker R., Marcellino G., Qswitched 532nm Nd:YAG Laser Trabeculoplasty (Selective Laser Trabeculoplasty), Ophthalmology, Volume 105, Number 11, November 1998.- P.2082-2090.

ТҰЖЫРЫМ

Көптеген зерттеу жұмыстарында селективті лазер трабекулопластикасы ашық бұрышты су қаранғы ауруларында қолданылады.Көрсеткіштері ең жоғары және үйлесімді болып табылады.

РЕЗЮМЕ

Преимущества применения селективной лазерной трабекулопластики
в лечении первичной открытоугольной глаукомы
Ж.А. Абелькариева, Б.Д. Айдаралиев

В многочисленных научно- исследовательских работах описано применение селективной лазерной трабекулопластики при первичной открытоугольной глаукоме. В исследованиях представленна высокая эффективность и перспективность данной методики.

SUMMARY

In the article the data of many research investigations of selective laser trabeculoplasty (SLT) application in treatment of primary open angle glaucoma patients are presented. A high efficiency and a prospectiveness of the suggested technlogy are demonstrated.

УДК 617.7-007.681-021.3:617.736-007.17]-091.8-072.7

СТЕПЕНЬ ВЗАИМНОГО ВЛИЯНИЯ И ХАРАКТЕРИСТИКИ МОРФОФУНКЦИОНАЛЬНЫХ ВЗАИМООТНОШЕНИЙ МЕЖДУ ПЕРВИЧНОЙ ОТКРЫТОУГОЛЬНОЙ ГЛАУКОМОЙ И МАКУЛОДИСТРОФИЕЙ

[1]Авдеев Р.В., [2]Александров А.С., [3]Басинский А.С., [4]Блюм Е.А., [5]Брежнев А.Ю., [6]Волков Е.Н., [7]Галимова А.Б., [8]Гапонько О.В., [9]Гарькавенко В.В., [10]Гетманова А.М., [2]Городничий В.В., [11]Гусаревич А.А., 2,[17]Диордийчук С.В., [12]Дорофеев Д.А., [13]Завадский П.Ч., [14]Зверева О.Г., [15]Каримов У.Р., [16]Кулик А.В., [2,17]Куроедов А.В., [18]Ланин С.Н., [19]Ловпаче Дж.Н., [20]Лоскутов И.А., [21]Молчанова Е.В., [22]Онуфрийчук О.Н., [2,17]Огородникова В.Ю., [23]Петров С.Ю., [24]Рожко Ю.И., 25Сиденко Т.А.

[1]МБУЗ ГО ГКБ № 17, Воронеж; [2]ФКГУ «МУНКЦ им. П.В. Мандрыка» МО РФ, Москва;
[3]ООО Офтальмологический центр проф. Басинского С.Н., Орел;
[4]КДП Областной офтальмологической больницы, Шымкент, Казахстан;
[5]ГОУ ВПО КГМУ, Курск; [6]ГОБУЗ ОКБ им. П.А. Баяндина, Мурманск;
[7]ФГБУ «Всероссийский центр глазной и пластической хирургии» МЗ РФ, Уфа;
[8]ГОБУЗ ККБ № 2, Владивосток; [9]ГОУ ВПО КГМУ им. проф. В.Ф. Войно-Ясенецкого, Красноярск;
[10]Областная больница №1, отделение микрохирургии глаза, Брянск;
[11]НУЗ «Дорожная клиническая больница» ОАО «РЖД», Междорожный центр Микрохирургии глаза, Новосибирск; [12]ГБУЗ ОКБ №3, Челябинск; [13]УО ГГМУ, Гродно, Беларусь;
[14]ГАУЗ РКОБ МЗРТ, Казань; [15]Сырдарьинская областная офтальмологическая больница, Гулистан, Узбекистан; [16]ОАО Медицина, Москва; [17]ГБОУ ВПО РНИМУ им. Н.И. Пирогова, Москва;
[18]КГБУЗ ККОКБ им. П.Г. Макарова, Красноярск; [19]ФГБУ МНИИ ГБ им. Гельмгольца, Москва;
[20]НУЗ ДКБ им. Н.А. Семашко, Москва; [21]ГБОУ ВПО ГМА, Омск; [22]МБЛПУ «КГБ», Когалым;
[23]ФГБУ НИИ ГБ РАМН, Москва; [24]ГУ РНПЦ РМ и ЭЧ, УО ГомГМУ, Гомель, Беларусь;
[25]МБУЗ ГКП № 5, Пермь

Ключевые слова: глаукома, макулодистрофия, оптическая когерентная томография, статическая автоматическая периметрия.

Введение. Первичная открытоугольная глаукома (ПОУГ) и сухая форма возрастной макулодистрофии (ВМД) относятся к числу самых распространенных глазных заболеваний, характеризующихся хроническим прогредиентным течением, и приводящих к значительному понижению остроты зрения [4, 9]. Термин «глаукома» объединяет большую группу заболеваний глаза различного генеза, преимущественно с хроническим течением, протекающих с повышением уровня внутриглазного давления (ВГД) за пределы толерантного, развитием оптической нейропатии, с характерными изменениями ретинальных волокон сетчатки и головки зрительного нерва (истончение нейроретинального пояска и расширение экскавации), и прогрессирующе ухудшающимися зрительными функциями, с возникновением типичных дефектов поля зрения [5]. Макулодистрофия (центральная хориоретинальная дистрофия, ВМД, возрастная макулопатия и др.) - хроническое дегенеративное прогрессирующее заболевание, характеризующееся поражением центральной зоны глазного дна (макулы), при котором страдают пигментный эпителий, мембрана Бруха и хориокапиллярный слой макулярной сетчатки [2, 3]. Согласно данным статистики распространенность глаукомы среди пациентов пожилого возраста (от 64 до 75 лет) варьирует от 6,44 до 17,3 человек, а макулодистрофии - от 15 до 25 человек на 1000 населения [1, 6, 7]. Несмотря на многочисленные исследования патогенез глаукомы изучен далеко не полностью, и есть основания считать, что он носит мультифакториальный характер [10]. Патогенез макулодистрофии также остается малоизученным, однако большинство исследователей согласны с тем, что наиболее

важную роль в нем играет воспаление, окислительный стресс, повреждение тканей, вызванное синим цветом, нарушение функции пигментного эпителия сетчатки, а также ухудшение хориоидального кровотока и развивающейся вследствие этого ишемии в зоне фовеолы [2, 3, 8]. Для обоих заболеваний характерны схожие факторы риска, среди которых выделяется возраст и наследственность, а также наличие таких сопутствующих заболеваний, как системный атеросклероз, ишемическая болезнь сердца (ИБС) и сахарный диабет. Ранее, исследуя отдельные факторы риска в группах больных глаукомой, макулодистрофией и глаукомой/макулодистрофией (в одном глазу) было установлено, что фактор наследственность был достоверно выше в группе «глаукома», чем в группе «макулодистрофия» (p=0,004), и «глаукома/макулодистрофия» (p=0,0001) [12]. Помимо этого фактор повышенного индекса массы тела был достоверно выше в группе «макулодистрофия», чем в группе «глаукома» (p=0,03); фактор уровня холестерина/атеросклероза был достоверно выше в группе «глаукома/макулодистрофия», чем в группе «глаукома» (p=0,02), а фактор артериальной гипертонии/ИБС был достоверно выше в группе «глаукома/макулодистрофия», чем в группе «макулодистрофия» (p=0,004). Сохраняющаяся дискуссия о характеристиках прогрессирования глаукомы и макулодистрофии, современные патогенетические воззрения в этой области вкупе с развитием рынка современной диагностической техники определило цель нашего исследования - определение степени взаимного влияния и характеристик морфофункциональных взаимоотношений первичной открытоугольной глаукомы и макулодистрофии.

Материал и методы

Исследование проводилось с января по май 2013 года на 25 клинических базах в 19 регионах России и стран СНГ. Ретроспективно были проанализированы результаты многоцентрового клинического обследования и лечения пациентов с ПОУГ, сухой формой макулодистрофии, а также ПОУГ и ВМД, диагностированных в одном глазу. В итоговый протокол исследования были включены данные 87 человек (108 глаз), что составило 93,55/93,1% (пациентов/глаз) от общего числа полученных протоколов. Участие пациентов в исследовании было подтверждено их письменным согласием. Лица пожилого возраста (60-74 года) согласно классификации Всемирной организации здравоохранения (ВОЗ, www.who.int) составили 80,5% от общего числа включенных в исследование пациентов. Пациентов мужчин было 34 человека (39,08%), женщин - 53 (61,92%, p=0,618; X2=0,25). В первую группу вошли 47 пациентов (20 мужчин, 27 женщин, 58 глаз) с разными стадиями ПОУГ, во вторую были включены 40 пациентов (14 мужчин, 26 женщин, 50 глаз) с установленным диагнозом ПОУГ и ВМД на одном глазу. Пациенты с развитой и далеко зашедшей стадиями заболевания на момент диагностирования заболевания составили 65,7% от общего числа включенных в исследование. Возраст пациентов варьировался от 55 до 81 года, при этом средний возраст пациентов обеих групп (M±m, Me, Q25%;Q75%) на момент диагностирования ПОУГ составил 59,92±0,58 лет (56; 64), макулодистрофии - 63,45±0,92 лет (59,5; 67); на момент включения в исследование - 66,69±0,53 лет (62; 70).

Критерии включения и исключения

Критериями включения стали: развитая или далеко зашедшая стадии ПОУГ (с псевдоэксфолиациями или без) и пациенты с аналогичными стадиями глаукомы и ВМД (сухая форма, оба заболевания - на одном глазу) на момент финального осмотра; возраст - от 45 до 89 лет; анамнез заболевания - от 5 до 15 лет, клиническая рефракция - в пределах ±3,0 дптр и астигматизм - в пределах ±1,5 дптр. Критериями исключения были приняты: признаки экссудативной формы ВМД (экссудативная или экссудативно-геморрагическая отслойка пигментного и/или нейроэпителия, а также наличие фиброваскулярных изменений макулы, подтвержденных данными ОКТ) и офтальмохирургические вмешательства в анамнезе.

Верификация диагнозов

Во всех случаях диагноз был установлен в соответствии с системой дифференциальной диагностики заболеваний и подтвержден специальными методами исследования. При этом стадия глаукомы на момент диагностирования заболевания устанавливалась на основании данных офтальмоскопии и кинетической/статической видов периметрии, а стадия заболевания на момент финального исследования была подтверждена данными офтальмоскопии, статической автоматической периметрии (САП) и также включала результаты оптической когерентной томографии (ОКТ). Для подтверждения наличия ВМД был применен метод ОКТ, а сам диагноз был верифицирован согласно классификации AREDS (Age-Related Eye Disease Study, 2001) с использованием следующих критериев: 1) наличие множества мелких друз с диаметром хотя бы одной друзы ≥125 мкм; 2) перераспределение пигмента в макулярной зоне сетчатки; 3) депигментация или гиперпигментация макулы; 4) атрофия (географическая и негеографическая) пигментного эпителия сетчатки [11]. Протокол включал следующие обязательные исследования: визометрия и рефрактометрия (исследовалась острота зрения, определялась клиническая рефракция на момент диагностирования глаукомы и на момент

последнего исследования); тонометрия по Маклакову (грузом 10 гр., исследовался тонометрический уровень внутриглазного давления (ВГД) на момент диагностирования глаукомы и на момент финального исследования)); ОКТ (на аппаратах Stratus и Cirrus, Carl Zeiss Meditec Inc., США; RTVue-100, Optovue, США; 3D OCT, Topcon, Япония; Spectralis, Heidelberg Engineering, Германия, на момент финального исследования определяли параметры ДЗН и макулярной области, по секторам согласно интегрированному программному обеспечению); САП (на аппаратах Humphry 740i/750i, Carl Zeiss Meditec Inc., США, программа пороговой периметрии SITA Treshold 30-2, на момент финального исследования определяли среднюю светочувствительность сетчатки (МД) и ее стандартное отклонение (ПСО)).

Методы статистического анализа

Обработка полученных данных проводилась двумя независимыми экспертами с использованием программы Statistica (версии 5.5 и 10.0, StatSoft, Австралия-США). Приводимые параметры, имеющие нормальное распределение, были представлены в формате: M±m, где M - среднее значение, m - стандартная ошибка среднего. Распределение количественных параметров было приведено в соответствии с W-критерием Шапиро-Уилка. Параметры, имеющие распределение отличное от нормального, были представлены в формате: Me (Q25%; Q75%), где Me - медиана, Q25% и Q75%- квартили. Для сравнения нескольких независимых групп использовался F-критерий Фишера, для сравнения двух независимых групп или повторных внутригрупповых изменений использовался t-критерий Стьюдента. При отличном от нормального распределении параметров для сравнения нескольких независимых выборок был применен H-критерий Краскела-Уоллиса, а для парного сравнения двух независимых выборок - Z-аппроксимация U-критерия Манна-Уитни. Для повторных внутригрупповых сравнений применялась Z-аппроксимация T-критерия Вилкоксона. Для сравнения частот встречаемости параметров в двух или более независимых группах был применен χ2-критерий Пирсона с поправкой Йетса. С целью анализа взаимосвязи между признаками использовали непараметрический критерий Спирмена, где критический уровень значимости при проверке статистических гипотез принимался равным $p<0,05$.

Результаты и обсуждение. В таблице 1 указаны возрастные характеристики пациентов обеих групп в зависимости от стадии заболевания.

Таблица 1 - Показатели возраста пациентов в зависимости от стадии глаукомы на момент диагностирования заболевания, n=108, M±m, Me (Q25%; Q75%), годы

	группа 1	группа 2,на момент диагностиро вания ПОУГ	группа 2, на момент диагностирования ВМД
начальная стадия	59,75±1,05 59,5 (55,5;64)	59,94±1,41 61 (57;64)	62,29±1,56 65 (60; 66)
развитая стадия	58,93±1,13 59 (55;63)	60,53±0,87 61 (56;63)	63,87±1,00 65,5 (59; 67)
далеко зашедшая стадия	62,75±1,8 62,5 (60;67)	60,67±1,86 62 (57;63)	мало данных 68 (57; 68)

Ни в одном из случаев при использовании дисперсионного внутригруппового анализа не было установлено достоверных различий, Так, в группе 1 показатель p между начальной (p1) и развитой стадией (p2) составил (0,618), а показатель t - (0,5); между развитой и далеко зашедшей стадиями (p23=0,118; t=-1,6); между I и III стадиями (p13=0,147; t=-1,496). Сопоставимые значения возраста при использовании этого типа анализа были получены и у пациентов второй группы, как на момент диагностирования глаукомы, так и на момент выявления макулодистрофии. При использовании дисперсионного межгруппового типа анализа были получены следующие показатели: начальная стадия глаукомы - p1,1=0,912 (t=-0,111); развитая стадия - p2,2=0,267 (t=-1,120); а анализ данных пациентов с далеко зашедшей стадией болезни был ограничен вследствие недостаточного количества данных.

В целом, анамнез заболевания «глаукома» составил 6,0 лет (5; 7) и был сопоставим в обеих группах по продолжительности (p=0,637, U=472), а анамнез заболевания «макулодистрофия» во второй группе составил 3,0 года (1; 5) и был статистически достоверно меньше, чем анамнез заболевания глаукома в этой же группе (p<0,001; U=4,945). По истечении этого срока (на момент финального исследования) у всех пациентов прогрессирование глаукомы достигло состояния развитой и далеко зашедшей стадий болезни. Так, число глаз с глаукомой развитой стадии достигло 70 (64,81%), а количество глаз с далеко зашедшей стадией болезни составило 38 (35,19%). Также были установлены достоверные различия в таких показателях, как: возраст на момент постановки диагноза глаукома и воз-

раст на момент включения в исследование (p<0,001; t= -29,991); возраст на момент постановки диагноза «макулодистрофия» и возраст на момент включения в исследование (p<0,001; t= -6,755), и наконец, возраст на момент постановки диагноза «глаукома» и возраст на момент постановки диагноза «макулодистрофия» (p<0,001; t= -6,528). В таблице 2 приведены результаты рефракции, остроты зрения и офтальмотонуса пациентов на момент диагностирования заболевания глаукома и на момент финального исследования.

Таблица 2 - Показатели рефракции, остроты зрения и офтальмотонуса обеих групп пациентов на момент диагностирования заболевания глаукома момент финального исследования, n=108, M±m, Me (Q25%; Q75%)

	острота зрения, отн. ед.	рефракция, дптр	уровень ВГД, мм рт.ст.
старт	0,8 (0,5; 1,0)	0,00	27, 00 (24;29)
финал	0,6 (0,3; 0,8)	-0,31±0,16	20,00 (18;23)
достоверность изменений	p<0,001; t =7,282	p=0,142; t =1,467	p<0,001; t =7,687

За весь период наблюдения острота зрения пациентов обеих групп понизилась, в среднем, на 0,2 ед. (p<0,05), рефракция не изменилась (p>0,05), а уровень офтальмотонуса на фоне проводимого лечения статистически достоверно понизился в обеих группах пациентов, в среднем, на 7 мм рт.ст. (p<0,001; t =7,687). Внутригрупповой дисперсионный анализ, проведенный на старте исследования в группе 1, выявил достоверные различия в показателе остроты зрения, у пациентов с начальной стадией глаукомы острота зрения была достоверно выше, чем у больных с продвинутыми стадиями заболевания (p1,3<0,001; p1,2=0,01; p2,3=0,001). Изменения по стадиям в группе 2 были статистически недостоверны (p1,2=0,079). Изменения показателей рефракции в обеих группах по стадиям также были статистически недостоверны во всех случаях (p>0,1). Межгрупповой анализ этих показателей у пациентов с начальной и развитой стадией глаукомы не выявил достоверных различий (p1,1=0,484; U=0,700 и p2,2=0,676; U=0,418, а также p1,1=0,357; U=0,922 и p2,2=0,110; U=1,598) при исследовании остроты зрения и рефракции, соответственно. Исходный средний уровень офтальмотонуса для пациентов группы 1 составил 26,67±0,52 мм рт.ст. (24;29) и 26,28±0,54 мм рт.ст. (23;28) для пациентов группы 2 (p>0,05). Не было установлено достоверных различий у больных с разными стадиями болезни в группе 1 (p1,3<0,49; p1,2<0,52; p2,3<0,56), в группе 2 (p1,3<нд; p1,2<0,25; p2,3<нд) и между группами (p1,1=0,519; U=0,645 и p2,2=0,621; t=0,497). Следует отметить, что недостаточной количество пациентов с далеко зашедшей стадией глаукомы в группе 2 (n=3) не позволило в полной мере выполнить как внутригрупповой анализ, так и межгрупповой анализ.

Следующие результаты посвящены анализу данных, полученных при проведении финального исследования. Так, в таблице 3 приведены показатели возраста пациентов по группам и стадиями болезни.

Таблица 3 - Показатели возраста пациентов в зависимости от стадии глаукомы на момент финального исследования, n=108, M±m, годы

	группа 1	группа 2
развитая стадия	66,23±1,01	67,71±0,85
далеко зашедшая стадия	67,74±1,46	65,16±0,91

Статистический анализ, на финише исследования не нашел достоверных различий в показателях возраста пациентов как внутри групп (p2,3=0,398; t=-0,851, для группы 1 и p2,3=0,055; t=1,964, для группы 2), так и между группами (p2,2=0,282; t=-1,085, для развитой стадии заболевания и p3,3=0,143; t=1,499, для далеко зашедшей стадии глаукомы). Исследование остроты зрения по стадиям внутри групп установило достоверные различия у пациентов с глаукомой (p2,3=0,001; U=4,125) и не обнаружило таких изменений у больных с ПОУГ и ВМД (p2,3=0,148; U=1,447). Изучение показателей рефракции внутри групп не выявило достоверных различий (p>0,2), также как и межгрупповой анализ (p2,2=0,323; U=-0,988 и p3,3=0,894; U=-0,133).

Изучение морфометрических показателей диска зрительного нерва (ДЗН) и слоя нервных волокон сетчатки (СНВС) принесло следующие результаты. В таблице 4 суммированы данные ОКТ-

исследования ДЗН и указаны данные внутригруппового дисперсионного анализа у больных с развитой и далеко зашедшей стадией глаукомы в обеих группах на момент финального исследования.

Таблица 4 - Данные ОКТ-исследования ДЗН у пациентов с развитой и далеко зашедшей стадией глаукомы обеих групп, n=108, M±m, мкм

	группа 1		группа 2	
	II стадия	III стадия	II стадия	III стадия
назальный сектор ДЗН	58,26±2,56	51,11±5,06	61,52±2,12	61,47±2,06
верхний сектор ДЗН	82±2,66	67,63±4,251	90,87±3,72	704
темпоральный сектор ДЗН	64,62±2,72	57,63±3,96	65,65±2,36	52,84±2,155
нижний сектор ДЗН	85,54±3,02	68,89±4,582	88,97±4,02	63,53±3,356
среднее значение	74,23±2,32	62,89±3,53	77,64±2,24	61,47±1,677

Статическая достоверность между стадиями глаукомы внутри групп указана ниже: 1p=0,004 (t=2,976); 2p=0,003 (t=3,092); 3p=0,008 (t=2,749); 4p=0,012 (U=2,500); 5p=0,001 (t=3,706); 6p=0,001 (t=4,407); 7p=0,001 (t=5,130). В целом изменения между развитой и далеко зашедшей стадиями глаукомы затрагивали верхний и нижний полюса ДЗН, а у больных группы 2 различия повторяли вышеуказанные показатели, но были обнаружены и в темпоральном секторе. При проведении межгруппового анализа достоверные изменения были обнаружены лишь в верхнем секторе ДЗН у больных с развитой стадией болезни (82±2,66; 83 (70; 95), в группе 1 и 90,87±3,72; 95 (80; 105), в группе 2 (p=0,051; t=-1,989). В таблице 5 суммированы морфометрические данные ОКТ-исследования макулярной зоны у больных с развитой и далеко зашедшей стадией глаукомы в обеих группах на момент финального исследования.

Таблица 5 - Данные ОКТ-исследования СНВС макулярной зоны сетчатки у пациентов с развитой и далеко зашедшей стадией глаукомы обеих групп, n=108, M±m, Me (Q25%; Q75%), мкм

	группа 1		группа 2	
	II стадия	III стадия	II стадия	III стадия
центральная зона	250 (222; 266)	240,63±8,40 240 (214; 268)	226,87±8,11 239 (186; 262)	245,26±7,64 240 (215; 264)
фовеа, верхний сектор	285 (266; 308)	286,89±8,48 285 (268; 327)	267,65±8,03 277 (225; 298)	291 (255; 318)
фовеа, височный сектор	281 (262; 301)	279,47±8,71 280 (257; 306)	265,29±7,39 279 (244; 297)	280,95±8,59 278 (245; 299)
фовеа, нижний сектор	292 (266; 304)	286,89±8,82 293 (263; 329)	272,13±6,65 273 (258; 297)	280,47±7,14 280 (254; 306)
фовеа, носовой сектор	295 (267; 305)	288,21±8,71 293 (263; 329)	281 (219; 297)	291,95±8,39 294 (280; 318)
макула, верхний сектор	258 (238; 268)	252,21±6,06 261 (223; 273)	251 (222; 263)	247,63±6,16 251 (230; 270)
макула, височный сектор	254 (235; 275)	251,11±7,89 243 (223; 269)	238,52±6,55 246 (214; 258)	247,11±6,32 240 (228; 268)
макула, нижний сектор	252 (238; 266)	244,89±9,41 252 (218; 271)	244 (227; 258)	242,21±5,75 242 (226; 259)
макула, носовой сектор	268 (233; 285)	256,16±6,95 260 (240; 276)	251,81±7,72 257 (223; 283)	259,89±9,28 263 (234; 292)

Сравнение морфометрических показателей макулярной зоны пациентов с развитой и далеко зашедшей стадиями глаукомы не выявил достоверных различий ни в одном из исследованных секторов как внутри групп, так и между ними (p>0,01). Функциональные исследования, включающие показатели статической автоматической периметрии (САП) на момент финального исследования, принесли следующие результаты: среднее отклонение (МД) и паттерн стандартного отклонения (ПСО) составили на момент финального исследования 6,52 (-4,23; -11,75) дБ и 6,18 (4,25; 10,33) дБ в обеих группах, соответственно. В таблице 6 указаны результаты САП по группам и стадиям болезни.

Таблица 6 - Данные САП по группам и стадиям болезни, n=108, M±m, Me (Q25%; Q75%), дБ

	группа 1		группа 2	
	II стадия	III стадия	II стадия	III стадия
МД	-5,01 (-6,25; -3,04)	-11,70±1,27* -12,24 (-14,25;-7,75)	-6,01 (-7,54; -3,10)	-14,43±1,00* -13,42 (-16,51;-11,75)
ПСО	5,63 (2,84; 9,25)	7,83±0,72 8,10 (4,93; 10,21)	5,63 (4,44; 7,03)	8,18±1,02 7,24 (4,25; 11,66)

*p<0,001

Изменения показателя МД между развитой и далеко зашедшей стадиями обеих подгрупп были статистически достоверными (p2,3<0,001; U=4,581 и p2,3<0,001; U=5,267, соответственно), а в характеристиках ПСО таких закономерностей обнаружено не было (p2,3=0,243; U=-1,168 и p2,3=0,490; U=-0,690, соответственно). Также не было обнаружено межгрупповых изменений при анализе стадий в двух группах как показателе МД (p2,2=0,163; U=1,395 и p3,3=0,099; t=1,692), так и в показателе ПСО (p2,2=0,701; U=-0,384 и p3,3=0,783; t=-0,278).

Вторым этапом исследования стало изучение характера корреляционных взаимоотношений и статистической связи между исследуемыми показателями. В таблице 7 приведены данные корреляционного анализа между параметрами возраст, анамнез, острота зрения, рефракция и уровень ВГД в обеих группах на момент включения в исследование.

Таблица 7 - Корреляционные взаимоотношения между показателями возраст, анамнез, острота зрения, рефракция и уровень ВГД в обеих группах, n=1081

изучаемые параметры	возраст	анамнез	острота зрения	рефракция	уровень ВГД
возраст	1,00 1,00	,31 (p<0,05) p>0,05	-,34 (p<0,05) p>0,05	p>0,05 p>0,05	p>0,05 p>0,05
анамнез	,31 (p<0,05) p>0,05	1,00 1,00	p>0,05 p>0,05	p>0,05 p>0,05	p>0,05 ,35 (p<0,05)
острота зрения	-,34 (p<0,05) p>0,05	p>0,05 p>0,05	1,00 1,00	p>0,05 p>0,05	p>0,05 p>0,05
рефракция	p>0,05 p>0,05	p>0,05 p>0,05	p>0,05 p>0,05	1,00 1,00	p>0,05 ,30 (p<0,05)
уровень ВГД	p>0,05 p>0,05	p>0,05 ,35 (p<0,05)	p>0,05 p>0,05	p>0,05 ,30 (p<0,05)	1,00 1,00

[1]первая цифра в ячейке относится к группе ПОУГ, вторая - к группе ПОУГ + ВМД

Так, возраст пациентов группы 1 положительно коррелировал с продолжительностью анамнеза болезни (,31; p<0,05) и отрицательно - с центральной остротой зрения (-,34; p<0,05). Помимо этого в группе 2 было установлено, что чем дольше болел пациент, тем выше был его уровень офтальмотонуса (,35; p<0,05). Среди других статистически достоверно значимых корреляций в группе пациентов с ПОУГ на момент включения в

исследование следует отметить следующие статистически достоверные (p<0,05): возраст умеренно отрицатель-

но коррелировал с ПСО (-,32) и толщиной сетчатки в височном секторе фовеа (-,32); анамнез соотносился с толщиной сетчатки в верхнем (-,28) и височном секторах фовеа (-,26), а также с толщиной сетчатки в верхнем секторе макулы (-,26); острота зрения коррелировала с толщиной СНВС в нижнем секторе ДЗН (,35) и МД (,42); наконец рефракция коррелировала с толщиной сетчатки в верхнем секторе фовеа (-,32). В группе ПОУГ+ВМД дополнительно были установлены статистически достоверные корреляции между продолжительностью анамнеза глаукомы и разницей анамнеза глаукома/ПОУГ+ВМД (,34) а также сильная отрицательная между продолжительностью анамнеза ВМД и разницей анамнеза глаукома/ПОУГ+ВМД (-,84). Изучение статистической связи количественных признаков морфометрических взаимоотношений между состоянием СНВС в секторах ДЗН установило статистические достоверные умеренные и сильные положительные корреляции между отдельными секторами (табл. 8).

Изучение аналогичной связи между отдельными секторами макулярной зоны принесло похожие результаты, с той разницей, что в большинстве случаев при анализе смежных секторов коэффициент корреляции был сильным, находясь в группе 1 в интервале от ,53 до ,91, а в группе 2 - от ,51 до ,86. Полученные характеристики подтверждают полученные ранее данные (табл. 5) о сопоставимых изменениях макулярной зоны пациентов обеих групп. Другие статистически значимые корреляции были установлены при анализе связи периметрического индекса МД и отдельных исследованных параметров. Так, среднее отклонение положительно коррелировало с остротой зрения в группе 1 ,42 (p<0,05), а в группе 2 такой связи установлено не было (p>0,05). Показатель МД также положительно соотносился со средним значением толщины СНВС ДНЗ в обеих группах (,39 и ,45) и другими секторами диска: верхний (,36 и ,46), нижний (,29 и ,57). В то же время в височном и носовом секторах были получены разнородные корреляции: в группе пациентов с ПОУГ не было установлено корреляции при анализе результатов височного сектора, а в группе 2 – при анализе данных нового сектора (p>0,05).

Таблица 8 Морфометрические корреляции между секторами ДЗН на момент включения в исследование, n=108

Изучаемый параметр ДЗН	Толщина слоя нервных волокон сетчатки, среднее значение	Толщина слоя нервных волокон сетчатки, верхний сектор	Толщина слоя нервных волокон сетчатки, височный сектор	Толщина слоя нервных волокон сетчатки, нижний сектор	Толщина слоя нервных волокон сетчатки, носовой сектор
Толщина слоя нервных волокон сетчатки, среднее значение	1,00	,85 (p<0,05) ,79 (p<0,05)	,62 (p<0,05) ,61 (p<0,05)	,66 (p<0,05) ,81 (p<0,05)	,67(p<0,05) ,47 (p<0,05)
Толщина слоя нервных волокон сетчатки, верхний сектор	,85 (p<0,05) ,79 (p<0,05)	1,00	,53 (p<0,05) ,33 (p<0,05)	,59 (p<0,05) ,58 (p<0,05)	,42 (p<0,05) ,35 (p<0,05)
Толщина слоя нервных волокон сетчатки, височный сектор	,62 (p<0,05) ,61 (p<0,05)	,53 (p<0,05) ,33 (p<0,05)	1,00	,53 (p<0,05) ,41 (p<0,05)	,35 (p<0,05) p>0,05
Толщина слоя нервных волокон сетчатки, нижний сектор	,66 (p<0,05) ,81 (p<0,05)	,59 (p<0,05) ,58 (p<0,05)	,53 (p<0,05) ,41 (p<0,05)	1,00	,41 (p<0,05) p>0,05
Толщина слоя нервных волокон сетчатки, носовой сектор	,67 (p<0,05) ,47 (p<0,05)	,42 (p<0,05) ,35 (p<0,05)	,35 (p<0,05) p>0,05	,41 (p<0,05) p>0,05	1,00

Учитывая тот факт, что нами не были установлены достоверные различия в морфометрических характеристиках макулярной зоны обеих групп пациентов, мы посчитали необходимым провести анализ характеристик развития ПОУГ в обеих группах с целью определения, является ли наличие макулодистрофии фактором риска прогрессирования глаукомы. Для этого были использованы результаты пациентов обеих групп с развитой стадией болезни. Оказалось, что через 5 (пять) лет в группе 1 в далеко зашедшую стадию перешло 11 глаз из 30, а в группе 2 - 15 из 30. Оценочное отношение шансов (ООШ) прогрессирования глаукомы за 5 лет в группе 1 составило 0,5789, т.е. 57,89%. Таким образом, отсутствие ВМД уменьшило риск прогрессирования на 100-57,89=42,11%. Однако 95% ДИ для ООШ находится в пределах от 20,60% до 162,40%, что не позволило достоверно доказать, что наличие ВМД на глазу с ранее установленным диагнозом ПОУГ является фактором риска прогрессирования глаукомы при сроке наблюдения 5 и более лет.

Заключение

Оба заболевания (глаукома и макулодистрофия) относятся к хроническим и прогредиентно текущим заболеваниям, которым подвержены пожилые и старые люди, с похожими факторами риска, со сложным и недостаточно изученным патогенезом. Заболевания поражают оба глаза, но патологический процесс при этом асимметричен, иногда - существенно по времени. Первичная открытоугольная глаукома и макулодистрофия могут сочетаться в одном глазу. Проведенное исследование установило, что анамнез заболевания «глаукома» составил 6,0 (5;7) лет, заболевания «макулодистрофия» - 3,0 (1;5) лет ($p<0,001$; $U=4,945$), что дает основание предположить последовательный характер возникновения этих заболеваний. Наличие ВМД у пациентов с ранее установленным диагнозом ПОУГ не утяжеляет течение глаукомы при анализе морфофункциональных показателей у больных с продвинутыми стадиями болезни (без разделения на стадии).

ЛИТЕРАТУРА

1. Алексеев В.Н., Малеванная О.А. О качестве диспансерного наблюдения при первичной открытоугольной глаукоме // Клин. офтальмол.- 2003.- № 3.- С.119-122.
2. Возрастная макулярная дегенерация / изд. 2-е, испр. и доп. // СПб.: «Изд-во Н-Л».- 2010.- 84 с.
3. Возрастная макулярная дегенерация // метод. рекомендации // М.: МО РФ.- 2010.- 72 с.
4. Глаукома. Национальное руководство /под. ред. Е.А. Егорова // М.: «ГЭОТАР-Медиа».- 2013.- 824 с.
5. Диагностика и динамическое наблюдение за пациентами с глаукомой: Межнациональное руководство по глаукоме (том 1) / под. ред. Е.А. Егорова, Ю.С. Астахова, Т.К. Ботабековой // Минск, «ИП Альтиора - Живые краски».- 2013.- 108 с.
6. Егоров Е.А., Куроедов А.В. Отдельные клинико-эпидемиологические характеристики глаукомы в странах СНГ и Грузии. Результаты многоцентрового открытого ретроспективного исследования (часть 1) // Клин. офтальмол.- 2011.- №3.- С.97-100.
7. Егоров Е.А., Куроедов А.В. Отдельные клинико-эпидемиологические характеристики глаукомы в странах СНГ и Грузии. Результаты многоцентрового открытого ретроспективного исследования (часть 2) // Клин. офтальмол.- 2012.- № 1.- С.19-22.
8. Клинические рекомендации. Офтальмология / изд. 2-е, испр. и доп. / под ред. Л.К. Мошетовой, А.П. Нестерова, Е.А. Егорова // М.: «ГЭОТАР-Медиа».- 2009.- 352 с.
9. Национальное руководство по глаукоме для практикующих врачей // под ред. Е.А. Егорова, Ю.С. Астахова, А.Г. Щуко) // М.: «ГЭОТАР-Медиа».- 2011.- 280 с.
10. Нестеров А.П. Глаукомная оптическая нейропатия // Вестн. офтальмол.- 1999.- № 4.- С.3-6.
11. The Age-Related Eye Disease Study Research Group. A randomized, placebo-controlled, clinical trial of high-dose supplementation with vitamin C and E, beta carotene and zinc for age-related macular degeneration and vision loss: AREDS report number 8 // Arch. Ophthalmol.- 2001.- Vol.119.- №10.- P.1417-1436
12. Wierzbowska J., Figurska M., Stankiewicz A., Sierdziński J. Risk factors in age-related macular degeneration and glaucoma // Klin Oczna.- 2008.- Vol.110.- №10-12.- P.370-374.

РЕЗЮМЕ

Степень взаимного влияния и характеристики морфофункциональных взаимоотношений между первичной открытоугольной глаукомой и макулодистрофией

Исследование по изучению степени взаимного влияния и характеристик морфофункциональных взаимоотношений первичной открытоугольной глаукомы и макулодистрофии было проведено на 25 клинических базах России и стран СНГ в январе-мае 2013 года. В итоговый протокол исследования были включены данные 87 человек (108 глаз), разделенных на две группы, средний возраст которых составил 66,6±5,65 лет (мин. 55; макс. 81). Дисперсионный внутригрупповой и межгрупповой типы анализов не установил статистически достоверных различий в состоянии макулярной зоны у пациентов в группе «глаукома» и больных в группе «глаукома/макулодистрофия» в зависимости от стадии заболевания. Полученные результаты дают основание предположить последовательный характер возникновения макулодистрофии на фоне развившейся ранее глаукомы.

SUMMARY

A study of cross-impact degree and morphofunctional correlation characteristics of primary open angle glaucoma and age-related macular degeneration was held in 25 clinical sites in Russia and some CIS countries on January-May of 2013. The study final protocol included 87 patients (108 eyes) divided into two groups (group «glaucoma» and group «glaucoma+AMD» in the same eye), patients mean age was 66,6±5,65 years (min 55; max 81). Intragroup and intergroup variance analysis didn't establish any significant difference in macular zone condition between patients in «glaucoma» group and «glaucoma+AMD» group depending on the disease stage. The results obtained in this study suggest a consecutive development of AMD on the background of earlier-developed glaucoma.

УДК 617.735-002.16-08:615.03

ЭФФЕКТИВНОСТЬ АНТИОКСИДАНТОВ В ЛЕЧЕНИИ ВОЗРАСТНОЙ МАКУЛЯРНОЙ ДЕГЕНЕРАЦИИ

З.Т. Утельбаева[1], И.С. Степанова[2], М.Б. Имантаева[2], Л.А. Муравьева[2]

[1]Казахский Национальный медицинский университет им. С.Д. Асфендиярова,
[2]Казахский научно-исследовательский институт глазных болезней, г. Алматы

Возрастная макулярная дегенерация (ВМД) – одна из основных причин необратимого снижения зрения, приводящая к первичной инвалидности в 11% случаев среди лиц работоспособного возраста и в 28% - среди лиц старше 60 лет (Мухина М.А. с соавт., 2000).

Патогенез заболевания до конца не выяснен, но общепризнана связь этого заболевания с процессами старения, поэтому прогнозируемое увеличение к 2050 году численности людей пожилого и старческого возраста до 2 миллиардов, неизбежно повлечет за собой увеличение заболеваемости ВМД (The World Population Prospects, New York, 2000).

ВМД развивается на фоне генерализованного нарушения церебральной гемодинамики, общих и местных сосудистых заболеваний, приводящих к ухудшению кровоснабжения и трофических процессов в глазу (Во-

робьева М.В. с соавт., 2006). Активация перекисного окисления липидов (ПОЛ) рассматривается как одна из основополагающих теорий патогенеза ВМД, инактивации вторичных продуктов ПОЛ способствует система антиоксидантной защиты (Winkler B.S. et al.,1999; Шаимова В.А., 2002; Кравчук Е.А., 2004).

Возможность лечения ВМД антиоксидантами является предметом многочисленных научных исследований. Так, по данным И.М. Корниловского (2006), антиоксиданты оказывают благоприятное воздействие, снижая риск тяжелой потери зрения на 25% у больных ВМД.

К антиоксидантам относится этилметилгидроксипиридина сукцинат (Мексидол), обладающий кроме того антигипоксическим, ноотропным, мембраностабилизирующим действием. Препарат улучшает микроциркуляцию и реологические свойства крови, уменьшает агрегацию тромбоцитов, стабилизирует мембранные структуры клеток крови, предотвращая гемолиз, обладает гиполипедимическим действием, снижая содержание общего холестерина и липопротеидов низкой плотности.

Цель работы - изучить эффективность препарата Мексидол в лечении больных возрастной макулярной дегенерацией.

Материал и методы. В исследование вошли 60 пациентов в возрасте от 51 до 75 лет, которые были разделены на две группы по 30 человек (контрольная и основная), сопоставимые по полу, возрасту, стадиям заболевания и степени нарушения зрительных функций.

Все пациенты получали курс традиционной терапии: дезагреганты, ангиопротекторы, витаминотерапию. Пациентам основной группы дополнительно назначали Мексидол по 2,0 мл (0,5% раствора) внутримышечно в течение 10 дней.

Офтальмологическое обследование, включающее: визометрию, периметрию, офтальмоскопию, электрофизиологические исследования (ЭФИ), оптическую когерентную томографию (ОСТ), проводили до лечения и через 1, 3 и 6 месяцев после лечения.

Собственные данные. На фоне лечения 18 больных (60%) основной и 12 (40%) контрольной групп отметили уменьшение метаморфопсий, «плотности» пятна перед глазом, появление четкости предметов.

В основной группе острота зрения повысилась на 0,02-0,2 - у 18 пациентов (60%), сохранялась на исходном уровне - у 11 (37%), снизилась - у одного (3,4%). В контрольной группе острота зрения повысилась у 9 больных (30%), сохранялась стабильной - у 18 (60%), снизилась - у 3 (10%) за счет усиления экссудативного компонента.

По данным компьютерной периметрии у больных обеих групп средняя чувствительность сетчатки до лечения была снижена. Через месяц после лечения в основной группе уровень среднего отклонения светочувствительности сетчатки (MD) уменьшился в 1,7 раза, при снижении паттерна стандартного отклонения (PSD) - в 1,8 раза. Динамическое наблюдение выявило стабилизацию изучаемых показателей в течение 6 месяцев, тогда как у больных контрольной группы они имели тенденцию к увеличению после 1 месяца наблюдений и достигали исходных показателей через 6 месяцев.

Через месяц после лечения у больных основной группы показатель амплитуды волны «а» повысился в 1,5 раза (с 17,3±1,32 мкВ до 24,6±1,21 мкВ) и оставался стабильным на протяжении всего срока наблюдения; показатель латентности (зрительно вызванные потенциалы) через месяц после лечения уменьшился на 18% и оставался стабильным на протяжении всего срока наблюдения. У больных контрольной группы показатель латентности снизился через месяц на 10%, в последующем имел тенденцию к повышению и достигал исходных показателей через 6 месяцев.

Степень выраженности изменений на глазном дне у пациентов обеих групп до лечения была идентичной. Через 3 месяца после лечения геморрагии частично рассосались у 47% больных основной группы и у 23% - контрольной.

По данным ОСТ выявлено уменьшение толщины сетчатки в макулярной зоне на 38,6 мкм у больных с «влажной» формой ВМД в основной группе и на 29,1 мкм - в контрольной. Однако через 3 месяца у больных обеих групп отмечено увеличение толщины сетчатки в макулярной зоне, через 6 месяцев показатели достигли исходных данных.

Проведенные биохимические исследования выявили снижение уровня общего холестерина в 1,2 раза, триглицеридов – в 1,9 раза, холестерина липопротеидов низкой плотности – в 1,3 раза, при одновременном повышении холестерина липопротеидов высокой плотности в 1,4 раза, малонового диальдегида - в 1,8 раза.

Вывод. Применение препарата Мексидол, обладающего антиоксидантными свойствами, способствует стабилизации состояния глазного дна, улучшению функциональных показателей сетчатки, улучшению гемодинамических показателей, нормализации липидного обмена и наиболее эффективно в лечении больных с начальными стадиями возрастной макулярной дегенерации.

РЕЗЮМЕ

Эффективность антиоксидантов в лечении
возрастной макулярной дегенерации
З.Т. Утельбаева[1], И.С. Степанова[2], М.Б. Имантаева[2], Л.А. Муравьева[2]

Применение препарата Мексидол, обладающего антиоксидантными свойствами, способствует стабилизации состояния глазного дна, улучшению функциональных показателей сетчатки, улучшению гемодинамических показателей, нормализации липидного обмена и наиболее эффективно в лечении больных с начальными стадиями возрастной макулярной дегенерации.

УДК 617.7:616-036.85

ЛАЗЕРНОЕ ЛЕЧЕНИЕ ДИАБЕТИЧЕСКОЙ РЕТИНОПАТИИ

М.Ж. Кожакбаева, С.А. Карибаев

АО «Национальный научный медицинский центр», г. Астана

Сахарный диабет является самым распространенным эндокринным заболеванием, которое занимает третье место среди непосредственных причин смерти после сердечно-сосудистых и онкологических заболеваний.

В настоящее время диабетическая ретинопатия является сложной проблемой здравоохранения, что обусловлено неуклонным ростом распространенности этого заболевания во всем мире, его тесной связью с отсутствием ранней диагностики и эффективных методов ее лечения, поскольку развивается у 45% больных сахарным диабетом уже в течение первых 3-5 лет заболевания и со временем становится причиной слабовидения и инвалидизации.

Экономические затраты, связанные с лечением диабетической ретинопатии, варьируют в различных странах в пределах 1-5% от общих затрат здравоохранения, поэтому в развитых странах выделяются значительные средства на разработку новых методов ранней диагностики, профилактики и лечения сахарного диабета и на фундаментальные исследования их этиологии и патогенеза (Абылайулы Ж.А. с соавт., 1998).

На ранней стадии диабетической ретинопатии наблюдается неравномерное расширение, полнокровие и усиление извилистости вен сетчатки, единичные микроаневризмы и мелкоточечные кровоизлияния в центральном отделе. При прогрессировании процесса возникает облитерация сосудов, неоваскуляризация, точечные кровоизлияния и кровоизлияния в форме пятен и желто-белые восковидные помутнения (Имантаева М.Б., 1998).

При диабетической ретинопатии применяется панретинальная лазерная коагуляция сетчатки, т.е. по периферии сетчатки, исключая задний полюс, наносятся от 1000 до 3000 коагулятов (Ботабекова Т.К., 2003).

Целью настоящей работы явилось изучение эффективности медикаментозной терапии в сочетании с лазеркоагуляцией для лечения больных диабетической ретинопатией.

Материал и методы. Нами с помощью аппарата VISULAS 532 произведена панретинальная лазеркоагуляция сетчатки у 105 больных диабетической ретинопатией до стадии кровоизлияний в стекловидном теле, из них непролиферативная стадия, васкулярная фаза - 28 больных, препролиферативная стадия, экссудативно-геморрагическая фаза - 67, препролиферативная стадия, экссудативно-геморрагическая фаза с макулопатией - 6, пролиферативная стадия, фаза неоваскуляризации - 4. Возраст пациентов - от 51 до 71 года, мужчин - 41,7%, женщин - 58,2%. Длительность течения сахарного диабета составила: 5-7 лет - 50%; 10-15 лет - 25%; 19-24 года - 25%.

В группе с проведением традиционной терапии наблюдались 20 пациентов. Возраст - от 48 до 66 лет; мужчин - 40%, женщин - 60%. Длительность течения сахарного диабета составила: 5-7 лет - 20%; 10-16 лет - 30%; 21-28 лет - 50%.

Для сравнительной оценки эффективности лечения больные были разделены на 2 группы. Больным I группы (85) проводилось комбинированное лечение с применением препаратов, улучшающих микроциркуляцию в сосудах сетчатки + панретинальная лазеркоагуляция сетчатки. Больным II группы (20) проведено общепринятое лечение (контрольная группа).

Результаты. У пациентов I группы, пролеченных с применением препаратов, улучшающих микроциркуляцию в сосудах сетчатки + лазеркоагуляция (комплексная терапия), первые признаки повышения зрительных функций наблюдались в следующем соотношении:

- в васкулярной фазе - в среднем на 5-й день лечения;
- в экссудативно-геморрагической фазе – на 7 день лечения;
- в экссудативно-геморрагической фазе с макулопатией - в среднем на 8-й день лечения.

У пациентов II группы, пролеченной традиционной терапией, первые признаки повышения зрительных функций наблюдались в следующем соотношении:

- в васкулярной фазе - в среднем на 8-й день лечения;
- в экссудативно-геморрагической фазе – на 12 день лечения;
- в экссудативно-геморрагической фазе с макулопатией - в среднем на 15-й день лечения;
- в фазе неоваскуляризации - в среднем на 11-й день лечения;
- в фазе глиоза - в среднем на 12-й день лечения.

У больных I группы длительность сохранение стабильных зрительных функций наблюдались в следующем соотношении:

- в васкулярной фазе - в среднем 28 недель;
- в экссудативно-геморрагической фазе – в среднем 21 недель;
- в экссудативно-геморрагической фазе с макулопатией - в среднем 16 недель;
- в фазе неоваскуляризации - в среднем 12 недель;
- в фазе глиоза - в среднем 7,5 недель.

У больных II группы длительность сохранение стабильных зрительных функций наблюдались в следующем соотношении:

- в васкулярной фазе - в среднем 20 недель;
- в экссудативно-геморрагической фазе – в среднем 18 недель;
- в экссудативно-геморрагической фазе с макулопатией - в среднем 13 недель.

Применение лазерной коагуляции наиболее целесообразно до возникновения выраженной пролиферации. Поздние стадии диабетической ретинопатии характеризуются рецидивирующими кровоизлияниями в стекловидное тело, его ретракции и отслоением сетчатки, в этом случае применяли хирургическое вмешательство.

Вывод. Комплексное лечение, включающее применение препаратов, улучающих микроциркуляцию в сосудах сетчатки, в сочетании с панретинальной лазеркоагуляцией способствует стабилизации зрительных функций и сокращению сроков лечения в среднем на 3-5 дней.

SUMMARY

Last decades Diabetic Retinopathy like disease still the topic problem for the world health organization and their branch administration. A few clear aspect of the subject are; daily increasing DR suffering patient population, deficiencies of advanced early stage diagnosing methods and effective DR clinical therapy course still under development. All above the point we discussed, was one of the large scale reason that more than 45% DR suffering patients in 3 to 5 years, occurred poor sight symptom developed to vary kind of nervous-opticus like syndrome or down to worst condition we never expected to happen. In our work, we divided patients to two groups: first group (n=156) population use specially supporting functional micro-cycling medicine on retina and following laser therapy method to as possible coagulation. Control group (n=20) no special treatment methods are used. When we use supporting functional micro-cycling medicine on retina and following laser therapy method to as possible pan-retinal coagulation which way help to patients vision well recovered then second group. Comparing above two group of patients population we summarized our results as below: functional micro-cycling medicine on retina followed by laser therapy which could help in a DR patient's retina main area blood circling activation and nutrition, a patient could keep good vision average keep on to 6 to 9 weeks periods and treatment course reduced from 3 -5 days.

УДК 617.735:617.723:616.132.11

РЕЗУЛЬТАТЫ ОПТИКОРЕФЛЕКТОРНОЙ ТЕРАПИИ СЕНИЛЬНОЙ МАКУЛОДИСТРОФИИ И ГЛАУКОМЫ НА АППАРАТЕ «ВИЗОТРОНИК М3»

О.Е. Бутолина, В.В. Жаров, А.Н. Лялин, Л.С. Репина, Е.В. Леонова, В.С. Евсеев

БУЗ УР «Республиканская офтальмологическая клиническая больница М3 УР»,
ГБОУ ВПО «Ижевская Государственная медицинская академия»
Минздравсоцразвития России, г. Ижевск

В последние десятилетия все больше внимания уделяется взаимосвязи пресбиопии и сопутствующими ей нарушениями аккомодации, расстройствами гемо- и гидродинамики глаз.

Особенно выделяется роль снижения активности цилиарной мышцы в патогенезе глаукомы. Возникновение и прогрессирование глаукомы, развитие других инволюционных заболеваний глаз не случайно совпадают по времени. От активности аккомодации во многом зависит отток внутриглазной жидкости из передней камеры и состояние гемодинамики внутренних структур глаза. Возрастные изменения в хрусталике ведут к гипоперфузии дренажной системы и, как следствие, – к дегенерации ее элементов.

Прослеживается также зависимость метаболизма хрусталика и других бессосудистых структур глазного яблока, состояния сетчатки и зрительного нерва от качества обмена внутриглазной влаги. Пространственно-топографические изменения отмечаются не только со стороны хрусталика и его связочного аппарата, а также цилиарного тела, но и со стороны наружной оболочки с захватом дренажной зоны.

С другой стороны, исследования методом компьютерной аккомодографии пациентов с пресбиопией в возрасте 41-63 лет показали высокую вариабельность и индивидуальность скорости угасания аккомодационной функции при пресбиопических изменениях в органе зрения, тем самым открывая определенные перспективы для разработки методов коррекции инволюционных процессов, связанных с пресбиопией путем стимуляции аккомодации. Более того, оптикорефлекторные тренировки на аппарате «Визотроник М3» пациентов с выраженным астенопическим синдромом на фоне пресбиопии в возрасте от 39 до 65 лет показали их высокую эффективность, позволяющую улучшить качество компьютерной аккомодограммы у 71% пациентов и практически устранить астенопические жалобы в 88% случаев.

Кроме того, известно, что повышение двигательной активности мышечных структур за счет физических упражнений способствует укреплению энергетического обмена в митохондриях, играющих ведущую роль в старении, апоптозе и нейродегенеративных расстройствах. Как известно и то, что интенсивно работающие ткани и органы интенсивно снабжаются кровью, с током которой наиболее активно поступают введенные в организм лекарственные вещества, эффективно участвуя в зональных метаболических процессах.

Также имеются сведения о том, что цветоимпульсная терапия (ЦИТ) улучшает трофику тканей глаза за счет воздействия на структуры его переднего отрезка, усиления микроциркуляции и лимфообмена. Поэтому представляют несомненный интерес результаты применения аппарата «Визотроник М3», успешно используемого для лечения рефракционной патологии. Механизм действия аппарата заключается в повышении работоспособности аккомодационно-вергенционного аппарата, улучшении гемо- и гидродинамики глаз, совершенствовании системы зрительного восприятия в целом за счет оптикорефлекторных упражнений, чередуемых с импульсами красного, зеленого и синего цветов, проводимых в автоматическом режиме.

Цель. Изучение результатов лечения на аппарате «Визотроник-М3» сенильной макулодистрофии и открытоугольной глаукомы.

Материал и методы. Под наблюдением в дневном стационаре находилось 26 пациентов (50 глаз), получивших консервативное лечение по поводу первичной открытоугольной глаукомы (ПОУГ) I-III стадий со стабилизированным ранее внутриглазным давлением, но продолжающимся ухудшениям зрительных функций.

Их средний возраст варьировал от 41 до 79 лет и в среднем составил 62,3±1,9. Из них было 8 мужчин и 18 женщин. Пациентам проводились следующие методы обследования: визометрия, тонометрия, компьютерная периметрия, определение электрической чувствительности зрительного нерва.

Важно отметить, что 8 глаз были ранее оперированы по поводу глаукомы, в 21 глазу отмечена сопутствующая миопия разных степеней, а в 28 глазах – осложненная начальная катаракта. Данные пациенты были разделены на следующие группы: 1 группа – пациенты с ПОУГ I стадии, 2 групп - с ПОУГ II стадии 21 глаз и ПОУГ III стадии – 15 глаз.

В процессе лечения пациентам проведен курс терапии на аппарате «Визотроник М3», который состоял из 10 сеансов по 15 минут каждый на фоне стандартной консервативной терапии, включающей в себя нейропротекторы, ноотропы, витамины, сосудистые препараты.

С другим видом инволюционной патологии, такой как возрастная макулярная дегенерация (ВМД) с наличием сопутствующей патологии: миопия различной степени, начальная катаракта, сахарный диабет и гипертоническая болезнь наблюдалось 20 пациентов (40 глаз). Возраст пациентов варьировал от 30 до 73 лет, а в среднем составил 54±2,3; из них было 8 мужчин и 12 женщин. Данной группе пациентов проведен консервативный курс медикаментозной терапии, включающий в себя антиоксидантные препараты, ангиопротекторы, витамины и введение ретиналамина по 0,5 мг в нижний свод. Кроме того, с целью активации гемо- и гидродинамики глаз за счет активации аккомодационно-вергенционной деятельности глаз проводились сеансы тренировочного лечения на аппарате «Визотроник-М3». Курс лечения состоял из 10 сеансов по 10 минут каждый.

Результаты. В ходе лечения пациентов с ВМД и ПОУГ осложнений не отмечалось. Как и следовало ожидать, после последовательно проделанной активной сократительно-релаксационной работы вергенционно-аккомодационного аппарата больные отмечали чувство легкого утомления в области глаз.

В результате лечения ПОУГ в 1 группе пациентов острота зрения с коррекцией повысилась с 0,77±0,08 до 0,8, расширение поле зрения наблюдалось во всех исследуемых глазах и в среднем составило 38,50 (P< 0,001), кроме того отмечено уменьшение количества абсолютных и относительных скотом. Выявлено достоверное снижение внутриглазного давления (ВГД) в среднем с 24,29±0,86 до 22,14±0,54 мм рт.ст. (P < 0,05).

Во второй группе острота зрения с коррекцией повысилась после лечения в среднем с 0,66±0,06 до 0,7±0,06. Поля зрения расширились в среднем на 650, также уменьшилось количество абсолютных и относительных скотом.

В третьей группе пациентов острота зрения улучшилась в среднем с 0,52±0,09 до 0,55±0,09. Как и в предыдущих группах поле зрения расширилось, в среднем на 61,20, а ВГД достоверно уменьшилось в среднем с 21,33±0,52 мм рт.ст. до 19,93±0,38 мм рт.ст. (P<0,001). Кроме того, в результате лечения у всех пациентов улучшились пороговые значения электрической чувствительности зрительного нерва в среднем на 49,57.

После окончания курса лечения по поводу ВМД острота зрения без коррекции повысилась в среднем от 0,28±0,05 до 0,42±0,05 и от 0,4±0,53 до 0,6±0,06 с коррекцией. Результаты статистически достоверны (P±0,05).

По данным компьютерной периметрии наблюдалось уменьшение количества абсолютных и относительных скотом в 36 глазах (90%).

Принимая во внимание очевидный факт того, что пациентам проводились общепринятые курсы консервативного лечения, которые дают известный положительный результат, пациентам перед каждым сеансом лечения на аппарате «Визотроник М3» и спустя 5 минут после его окончания проводилась контрольная проверка остроты зрения, в результате которой в 100% случаев пациенты отмечали объективное, либо, что гораздо реже, субъективное повышение остроты зрения, которое связывали с проведенным сеансом.

Применение оптикорефлекторных тренировок на аппарате «Визотроник» на фоне стандартной медикаментозной терапии позволяет повысить эффективность лечения. Улучшение зрительных функций в результате применения аппарата «Визотроник М3» указывает на важную роль повышения активности аккомодационно-вергенционных механизмов и стимулирование сенсорного аппарата в коррекции инволюционных процессов, улучшение гидродинамики глаз.

Выводы. Лечение инволюционных заболеваний аппаратом «Визотроник» на фоне стандартной медикаментозной терапии достаточно эффективно, просто в исполнении и требует дальнейшего изучения.

SUMMARY

More attention is paid to the relationship between presbyopia, its concomitant disorders of accommodation and the development of involutional eye diseases like glaucoma, age-related macular degeneration and senile cataracts. Opporunity to improve the accommodation by optical-reflex therapy creates the preconditions for the efficient using in senile pathology of the eye correction. Studies have shown that treatment of senile macular degeneration and POAG using «Vizotronik M3» improves basic functional parameters of the eye.

УДК 617.735-002-02:616.379-008.64

ПЕРВЫЙ ОПЫТ ПРИМЕНЕНИЯ СУБПОРОГОВОГО МИКРОИМПУЛЬСНОГО ЛАЗЕРНОГО ВОЗДЕЙСТВИЯ 577 нм ПРИ МАКУЛЯРНОМ ОТЕКЕ

И.А. Ремесников

«Astana Vision», г. Астана, Казахстан

Макулярный отек (МО) может проявляться, как составная часть патологического процесса, например, при диабетической ретинопатии, так и быть исходом основного заболевания, например, при тромбозе ветвей центральной вены сетчатки. Наличие МО ведет к выраженному, иногда до сотых, снижению корригированной остроты зрения у пациентов.

Цель исследования. Проанализировать клинические результаты применения субпорогового микроимпульсного лазерного воздействия (СМИЛВ) с применением желтого лазера 577 нм в лечении МО.

Материал и методы. Под нашим наблюдением было 5 глаз (3 пациента) с установленным диагнозом МО. В двух случаях макулярный отек развился на фоне препролиферативной диабетической ретинопатии на фоне сахарного диабета 2 типа. Возраст пациенток - 60 и 65 лет, ранее (более 1 года назад) пациенткам была выполнена панретинальная лазеркоагуляция сетчатки с применением зеленого лазера 532 нм на обоих глазах. Максимально корригированная острота зрения до лечения составила у 1-й пациентки: Visus OD=0,1н\к и Visus OS=0,3 н\к; у 2-й пациентки: Visus OD=0,4 н\к и Visus OS=0,3 н\к. Одна из пациенток на обоих глазах за 3 месяца до примененного лечения по методике СМИЛВ получила терапию в виде билатерального интравитреального введения Луцентиса (ранибизумаб). Третий пациент в группе наблюдения имел МО на правом глазу, как исход тромбоза верхне-височной ветви центральной вены сетчатки. Пациент прошел курс как стационарного лечения, так и амбулаторное лечение по месту жительства в течение предыдущих 3 месяцев. Максимально корригированная острота зрения до лечения была: Visus OD=0,1 н\к. Высота МО в группе наблюдения варьировала от 370 мкм до 520 мкм по данным оптической когерентной томографии.

Клиническое применение методики разделения непрерывного импульса лазерного воздействия на сверхкороткие отрезки («микроимпульсы») для лечения патологии макулярной области относится к 1993 г., когда использовался лазер 527 нм, при этом лазер генерирует сериями пачки микроимпульсов сверхмалой длительности и относительно низкой энергии (Roider J. et al., 1993). В таком режиме воздействие направлено строго на ткань-мишень: пигментный эпителий сетчатки (ПЭС) и хориоидеи. В смежных структурах непосредственного повреждающего воздействия при этом не происходит, что особенно важно по отношению к нейрорецепторному аппарату сетчатки. В патогенезе развития МО, по

современным взглядам, весьма значимую роль играют цитокины — внеклеточные вазоактивные факторы (Ogata N. et al., 2002). Цитокины, продуцируясь ПЭС, являются медиаторами сосудистых заболеваний сетчатки, в том числе МО. Было выявлено, что достижение клинического лечебного эффекта ретинальной лазеркоагуляции во многом обусловлено опосредованным воздействием на ПЭС (Pollack J.S. et al., 1998). Биологические эффекты регуляции факторов VEGF и продукции ингибиторов роста неоваскуляризации также реализуются клетками ПЭС при их сублетальном повреждении. Избирательное воздействие на клетки ПЭС при отсутствии сквозного коагулирующего эффекта на все слои сетчатки, включая нейрорецепторный аппарат, является основой биологического ответа, обеспечивающего клинический лечебный эффект методики СМИЛВ. Использование лазера видимой желтой части спектра, а именно: 577 нм, является наиболее патогенетически оправданным при лечении патологии макулярной зоны ввиду особенностей взаимодействия данной длины волны со структурами глазного дна (Mainster M.A., 1986). Длина волны лазерного излучения 577 нм соответствует пику поглощения оксигемоглобина крови, при том, что ксантофильный пигмент макулы его не абсорбирует, а максимальная абсорбция данной длины излучения возникает в ПЭС, как в ткани-мишени. Данный синергичный механизм позволяет расценивать применение субпороговых энергий желтой длины волны 577 нм как оптимальной для применения в макулярной зоне при отсутствии как офтальмоскопичских, так и ангиографических следов коагулирующего лазерного воздействия и, следовательно, избежать появления таких осложнений традиционных методик лазеркоагуляции в макуле, как усиление МО, появление зон посткоагуляционной атрофии, дефектов в центральном поле зрения, снижение световой чувствительности, наличие метаморфопсии и т.д. (Dyer D.S. et al., 1994; Mainster M.A., 1999).

Применялся аппарат LightLas 577 (LightMed) с оптимально предустановленным рабочим циклом, равным 10%. Мощность воздействия подбиралась индивидуально и равнялась удвоенной мощности при появлении начального коагулирующего эффекта непрерывного излучения при длительности воздействия 0,2 сек и диаметре пятна на сетчатке 100 мкм. Макулярная зона обрабатывалась по методике HD (high density grid application): лазерные аппликаты накладывались вплотную по всей площади макулярного отека, включая аваскулярную зону (Luttrull J.K. et al., 2012). Процедура СМИЛВ проводилась амбулаторно, под местной инстилляционной анестезией с использованием линзы Reichel-Mainster 1X. Параллельно медикаментозное лечение не проводилось, применялась тактика монотерапии.

Результаты. У пролеченных пациентов во всех случаях непосредственный ближайший клинический эффект СМИЛВ не наблюдался.

Положительная динамика начала проявляться к 1-1,5 мес. после процедуры СМИЛВ. При осмотре на срок 3 мес. после процедуры СМИЛВ отмечено повышение остроты зрения на 3 строки в 2 случаях и на 4 строки - в 3 случаях с практически полной резорбцией МО с восстановлением нормальной морфологической структуры ретинально-хориоидального комплекса по данным оптической когерентной томографии. Течение восстановительного периода и скорость резорбции отека на двух глазах, ранее подвергнутых интравитреальному введению анти-VEGF препаратов, не отличалась от таковых, не подвергнутых данной процедуре. Процедура СМИЛВ легко переносилась пациентами и технически оказалась не сложна для выполнения врачом-офтальмологом.

Выводы. Полученные клинические результаты свидетельствуют о том, сто процедура СМИЛВ является эффективным способом лечения МО при отсутствии осложнений, характерных для классических методик лазеркоагуляции.

SUMMARY

The technique of subthreshold micropulse 577 nm laser treatment in the treatment of macular edema in the 5 eyes was used. Pronounced clinical results obtained with an increase in visual acuity in all treated patients.

УДК 617.747-003.215-036.65-08:615.832.97

ЭФФЕКТИВНОСТЬ ТРАНСКОНЪЮНКТИВАЛЬНОЙ КРИОПЕКСИИ В ЛЕЧЕНИИ РЕЦИДИВИРУЮЩИХ ГЕМОФТАЛЬМОВ

Л.Г. Гиря, Н.С. Шакенова, Г.А. Еркимбекова, У.А. Апухтина, В.И. Фоминых

Кафедра общей хирургии ГМУ, Учреждение «Офтальмохирургия», г. Семей

Ключевые слова: гемофтальм, витреоэктомия, криокоагуляция, трансконъюнктивальная криопексия, лазеркоагуляция.

Актуальность. Возрастающий удельный вес сосудистой патологии в структуре общей и местной, в том числе - и глазной заболеваемости, не всегда достаточная эффективность проводимых лечебных мероприятий заставляют искать новые доступные методы терапии и хирургии этих нозологий.

Гемофтальм является тяжёлой полиэтиологической патологией глаз, связанной, чаще, с заболеваниями глазного дна на фоне общей сосудистой, различной другой соматической патологии и с травмами органа зрения. Развивающиеся при этом гемодинамические нарушения в глазу приводят к слепоте и слабовидению. Как свидетельствуют различные исследователи (7, 9, 10), частота развития гемофтальма составляет при контузиях глаз 12-36,6%; при сахарном диабете – 54%, гипертонической болезни – 2-4% и т.д.

В настоящее время помимо консервативной терапии более широкое распространение получили и хирургические методы лечения гемофтальма (витреоэктомии, транссклеральная лазер- и криокоагуляции). Низкие температуры в противоположность высоким оказывают многофакторное и избирательное действие на различные ткани (8) в зависимости от скорости охлаждения их и оттаивания. На оболочки глаза, по данным ряда авторов (4-8), схожий эффект оказывает неинвазивная криопексия – хирургическая операция локального экстраокулярного воздействия холодом на участки склеры. Согласно данным литературы (12), это вызывает развитие локального многоступенчатого адгезивного процесса: вначале – асептического воспаления, через 3 суток появляются признаки регенерации, через 14 суток морфологическая структура тканей приближается к морфологической картине тканей контрольных глаз. Отмечается противовоспалительный, обезболивающий, спазмолитический, местный иммуномодулирующий, иммуностимулирующий и иммунопротекторный эффект. Экспериментально доказано, что криоретинопексия улучшает иммунный статус (4, 5), активизирует клеточный тканевой иммунитет глаза, повышает проницаемость гематоофтальмического барьера, что способствует более глубокому проникновению лекарственных средств в полость глазного яблока.

Интерес к использованию низких температур при глазной патологии обусловлен простотой, доступностью способа, безопасностью, отсутствием необходимости больших материальных затрат, а также наличием значимых преимуществ перед высокотемпературной лазеркоагуляцией: избирательного действия холода на различные ткани (8), более лёгкой переносимости холода живыми клетками, отсутствия необратимых изменений при достаточно глубоком его проникновении через оболочки в полость глаза, возможности проведения процедуры независимо от состояния оптических сред глаза.

Однако патогенетический механизм транссклерального воздействия холода на область цилиарного тела и его влияние на стекловидное тело в литературе не отражён в достаточной степени (7, 11).

В условиях нашего лечебного учреждения трансконъюнктивальная через склеру криоциклокоагуляция при рецидивирующих кровоизлияниях в стекловидное тело применяется с 2007 года у больных с гипертонической болезнью, сахарным диабетом, с тромбозом сосудов сетчатки, неоваскулярной глаукомой, рубеозом радужки при терминальной первичной глаукоме, с тяжёлыми травмами глазного яблока. Метод использовался в случаях неэффективности предшествующего лечения: консервативного (при «свежих» гемофтальмах), после лазеркоагуляции сетчатки.

Цель исследования – оценить эффективность трансконъюнктивальной криопексии склеры в проекции цилиарного тела в лечении рецидивирующих гемофтальмов (без местного применения антиметаболитов).

Материал и методы. Лечение проведено 47 больным с рецидивирующим гемофтальмом, из них на фоне диабетической ретинопатии – 22 (с препролиферативной стадией – 7, пролиферативной - 15), с посттромботической гипертонической ретинопатией – 16, травмами глаза (контузиями, ранениями) – 7, первичной терминальной неоваскулярной геморрагической болевой глаукомой – 5.

Всем больным проведены как клинические исследования, так и исследования функциональных показателей глаз, офтальмотонуса и А-, В-эхоофтальмографии.

Методика трансконъюнктивальной криоциклопексии (4, 5): под эпибульбарной анестезией 0,5% раствором дикаина криоаппликатором с рабочей поверхностью 2х4 мм, охлаждённым жидким азотом до t=80°С наносились трансконъюнктивально 3-4 коагулята склеры в 2 ряда (в 3 и 7 мм от лимба) с длительностью экспозиции 2-3 секунды. Криопексия осуществлялась между мышцами в 1-4 квадрантах (в зависимости от размеров глаза и распространённости процесса), однократно.

Результаты и обсуждение. По данным результатов лечения больных наблюдалась как положительная динамика остроты зрения в 53% случаев, так и негативная (в виде рецидивов кровоизлияний в стекловидное тело) - в 10% случаев и отсутствие эффекта – в 37% случаев, что зависело не от нозологии, а от объёма, локализации и срока кровоизлияний. Лучший клинический эффект наблюдался при менее грубых гемофтальмах, чаще - в передних отделах стекловидного тела. При этом частичное повышение остроты зрения прослежено или на следующий день, или через1-2 дня (при исходном vis=0,05-0,08), затем в течение месяца отмечалось некоторое дальнейшее увеличение visusa (на 0,04-0,2) за счёт более выраженного рассасывания гемофтальма (биомикроскопически). При низкой исходной остроте зрения (0,02–1/∞), суб- и тотальном гемофтальмах мы не наблюдали явного биомикроскопического и функционального эффекта, но в 6% случаев больные субъективно отмечали улучшение зрения. Полного рассасывания гемофтальма у больных в послеоперационном периоде нами не зафиксировано. Кроме того, у 4-х больных (в 80% случаев) с неоваскулярной геморрагической глаукомой после криопексии уменьшился болевой синдром.

Вывод. Применение криоретинопексии у больных гемофтальмом различной этиологии способствует частичному рассасыванию кровоизлияний в стекловидное тело и улучшению остроты зрения, а в сочетании с криоциклопексией при неоваскулярной глаукоме - уменьшению болевого синдрома.

ЛИТЕРАТУРА

1. Данилова А.И., Ефимов А.С. Диагностика и лечение ранних стадий сосудистых поражений глаза у больных сахарным диабетом// Офтальмологический журнал.- 1985. - № 4. – С. 199-203.

2. Юлдашева Ф.С. К вопросу о лечении внутриглазных кровоизлияний и помутнения оптических сред глаза// Актуальные вопросы офтальмологии. – Ташкент, 1991. – С. 77-80.

3. Шадричев Ф.Е. Комплексное обследование и лечение больных с диабетическими поражениями сетчатки// Автореф. дисс. …канд. мед. наук. – Москва, 1998. – 28 с.

4. Имантаева М.Б. Хирургическая коррекция диабетической ретинопатии// Дисс. …докт. мед. наук.- Алматы, 1999.- 190 с.

5. Имантаева М.Б., Мустафина Ж.Г., Краморенко Ю.С., Степанова И.С. Диабетическая ретинопатия.- Алматы, 2000.- 154 с.

6. Астахов Ю.С., Ангелопуло Г.В., Джалиашвили О.А. Глазные болезни: Для врачей общей практики: Справочное пособие– СПб: СпецЛит, 2001. – 240 с.

7. Бездетко П.А., Коваленко Ю.В. Сравнительная оценка эффективности применения холода и низкочастотного ультразвука в лечении гемофтальма// Офтальмологический журнал.- 2002. - № 6. – С. 4-7.

8. Бровкина А.Ф., Вальский В.В. Криолечение опухолей органа зрения// Офтальмоонкология: Руководство для врачей/ А.Ф. Бровкина, В.В. Вальский, Г.А. Гусев и др.; Под редакцией А.Ф. Бровкиной. – М.: Медицина, 2002. – 424 с.

9. Фалхут Омар. Клиника и консервативное лечение гемофтальма// Дисс. …канд. мед. наук. – Москва, 2003. – 138 с.

10. Коваленко Ю.В. Эффективность применения низкочастотного ультразвука в комплексном лечении контузионного гемофтальма//Дисс. …канд. мед. наук. – Одесса, 2003. – 147 с.

11. Ингрид Крассинг, Элеонора Хипп. Лечение стойкого гемофтальма у больных СД методом гранокриопексии. Клиническое изучение отдалённых результатов // Офтальмологический журнал.- 1995.- № 3.- С.163-167.

РЕЗЮМЕ

Эффективность трансконъюнктивальной криоциклопексии
в лечении рецидивирующих гемофтальмов
В.И. Гиря Л.Г., Н.С. Шакенова, Г.А. Еркимбекова, У.А. Апухтина, В.И. Фоминых

В статье отражены результаты лечения рецидивирующих гемофтальмов различного генеза методом криоретинопексии. Способ даёт положительный клинический эффект, доступен и прост для применения в широкой офтальмологической практике.

ТҰЖЫРЫМ

Мақалада түрлі генездің рецидивті гемофтальмда емдеунің нәтижелері криоретиносия әдісімен көрсетілген. Қию салмақты клиникалық нәтижені, жетімді және қолданыс үшін жай кең офтальмологиялық тәжірибеде береді.

SUMMARY

The article presents the results of the treatment of recidive hemophthalmos different genesis by means cryopexy. The method has a positive clinical efficiency, ready available and simple in broad ophthalmology practice.

УДК 616.379-008.64:617.735-002-02:616.379-008.64]-039.4

ЧАСТОТА И СТРУКТУРА ДИАБЕТИЧЕСКОЙ РЕТИНОПАТИИ ПО ДАННЫМ ПОЛИКЛИНИКИ ГОРОДА ТАЛДЫКОРГАН

Г.Д. Кундызбекова

Городская поликлиника, г. Талдыкорган

Ключевые слова: диабетическая ретинопатия, сахарный диабет, частота, структура.

Актуальность. В мире отмечается рост заболеваемости сахарным диабетом (СД). Распространенность выявленного СД среди населения экономически развитых стран достигает 4%, однако больных со скрытыми формами СД в 2 раза больше, чем с выявленными [1].

Одним из наиболее частых осложнений СД является диабетическая ретинопатия (ДР) - ведущая причина слепоты: у лиц трудоспособного возраста в экономически развитых странах (на ее долю приходится 80–90% всей инвалидности по зрению, обусловленной СД) [2].

Через 5 лет после начала заболевания ДР обнаруживается в 25% случаев у пациентов с первым типом СД, через 10 лет – почти в 60%, а через 15 лет – в 80% [3]. Пролиферативные процессы наблюдаются у 2% пациентов, страдающих СД менее 5 лет, и у 25% - при длительности заболевания 25 лет и более [4].

Основной причиной развития слепоты и слабовидения у больных СД является поздняя выявляемость процесса и несвоевременное, патогенетически необоснованное лечение [5]. Так, по данным Деева Л.А. с соавт. (2008), в связи с поздней диагностикой у больных СД второго типа признаки ДР выявляются в момент постановки диагноза СД в 15–30% случаев, через 10 лет – в 50–60%, а через 30 лет – более чем у 90% больных [6].

Цель работы - провести анализ частоты и определить структуру диабетической ретинопатии по данным поликлиники города Талдыкорган.

Материал и методы

В работу включены результаты анализа данных 2682 амбулаторных карт больных СД, состоящих на диспансерном учете у эндокринолога г. Талдыкорган (2013 год). Возраст больных СД составил 14-78 лет. I тип сахарного диабета установлен у 188 человек (7,0%), II – у 2494 (93%). Для оценки тяжести ДР использовалась классификация, рекомендуемая ВОЗ (1991).

Собственные данные

Проведенный нами анализ показал, что за период с 2003 по 2013 год число больных сахарным диабетом, состоящих на диспансерном учете у эндокринолога, увеличилось в 3,5 раза и составило 2682 человек (2,15% от всего прикрепленного населения). За 10 лет изменилось соотношение больных I и II типом СД: если в 2003 году больные со II типом СД составляли 77,8%, то есть соотношение больных I и II типом СД - 1:3, то в 2013 году на долю больных СД II типа приходится 93% и соотношение составляет 1:13. Среди больных СД преобладают лица трудоспособного возраста (50,7%).

По данным 2013 года в структуре сосудистых осложнений у больных сахарным диабетом ДР занимает первое место (24%), на долю диабетической ангиопатии нижних конечностей приходится 5,9%, диабетической стопы – 3,3%, диабетической кардиопатии – 1,04%, острого нарушения мозгового кровообращения – 0,85%, диабетической нефропатии - 0,45%. Следует отметить, что диабетическая ретинопатия занимает первое место в структуре сосудистых осложнений СД в течение последних 10 лет (52% - в 2003 году, 18% - в 2011 году, 22% - в 2012 году). Полученные данные свидетельствуют о том, что несмотря на увеличение числа больных СД, частота диабетической ретинопатии в 2013 году в 2,16 раза ниже, чем в 2003 году, это может быть связано с небольшой длительностью СД: у 47,16% пациентов длительность сахарного диабета не превышает 5 лет, у 42,6% из них СД был впервые выявлен в 2013 году.

Среди больных ДР, также как и СД, большую часть (64,1%) составили женщины, что отражает общую тенденцию преобладания женского населения и большее внимание женщин к своему здоровью [7].

В структуре диабетической ретинопатии непролиферативная стадия (НПДР) составляет 75%, препролиферативная (ППДР) – 16,6%, пролиферативная (ПДР) - 8,4%. Сравнительный анализ выявил увеличение частоты пролиферативной стадии в 3,1 раза (с 2,7% - в 2003 году) при тенденции к снижению частоты НПДР и ППДР. Следует отметить, что у всех пациентов с пролиферативной стадией диабетической ретинопатии сахарный диабет имеет тяжелое течение, стадию декомпенсации. При этом длительность СД у всех этих пациентов 10 и более лет.

Детальный анализ данных амбулаторных карт показал, что больные СД не соблюдают режим осмотра у офтальмолога. Так, все больные с впервые выявленным сахарным диабетом осматриваются офтальмологом, в дальнейшем же обращаются к специалисту лишь при необходимости оформления группы инвалидности или при значительном снижении зрения, что свидетельствует о низком уровне комплаенса у больных СД. С целью повышения комплаенса (выполнение пациентом рекомендаций врача по профилактике и медикаментозному лечению заболевания) больным СД рекомендовано проведение занятий в кабинете психологической реабилитации, созданном при городской поликлинике г. Талдыкоргана.

Вывод

1 Частота диабетической ретинопатии среди больных сахарным диабетом по данным поликлиники города Талдыкорган составляет 24%, в структуре ДР преобладает непролиферативная стадия (75%).

2 Диабетическая ретинопатия остается основной причиной сосудистых осложнений у больных сахарным диабетом.

ЛИТЕРАТУРА

1 Дедов И.И., Фадеев В.В. Введение в диабетологию. М: Берег, 1998.- 200 с.

2 Kohner E.M., Porta M. Diabetic retinopathy: preventing blindness in the 1990's // Diabetologia.– 1991.– Vol. 34, № 11.– P. 844–845.

3 King H., Aubert R.E., Herman W.H. Global Burden of Diabetes, 1995–2025. Prevalence, numerical estimates, and projections // Diabetes Care.– 1998.– Vol. 21, № 9.– P. 1414–1431.

4 Klein R., Klein B.E., Moss S.E. et al. The Wisconsin Epidemiologic Study of Diabetic Retinopathy. III. Prevalence and risk of diabetic retinopathy when age at diagnosis is 30 or more years//Arch. Ophthalmol.–1984.–Vol. 102.–P. 527–532.

5 Степанова И.С. Распространенность диабетической ретинопатии в Казахстане //Офтальмологический журнал Казахстана.-2008.-№ 4.-С.6-10.

6 Деев Л.А., Каманин Е.И., Назирова А.В. Распространенность сахарного диабета и диабетической ретинопатии на территории Смоленской области. Эффективность лазерного лечения в зависимости от стадии диабетической ретинопатиии. Задачи по повышению качества офтальмологической помощи // VII Всеросс. школа офтальмол.: сб. науч. тр. – М., 2008. – С. 247–258.

7 Куралбаев Д.С., Танбаева Г.З., Касымалиева Р.А., Кездикбаева З.Г., Садыков А.С., Кожасова К.М., Джаугаштина Ж.М. Социологическая и экспертная оценка развития сахарного диабета у лиц пожилого возраста // Проблемы социальной медицины и управления здравоохранения.- 2004.-№ 30.-С.99-101.

РЕЗЮМЕ

Частота и структура диабетической ретинопатии по данным
поликлиники города Талдыкорган
Г.Д. Кундызбекова

По данным поликлиники города Талдыкорган диабетическая ретинопатия выявляется у 24% больных сахарным диабетом и остается основной причиной сосудистых осложнений.

ЭКСПЕРИМЕНТАЛЬНАЯ МЕДИЦИНА

УДК 681.7.066:535.317.6

ЭКСПЕРИМЕНТАЛЬНОЕ ИССЛЕДОВАНИЕ ИЗМЕНЕНИЙ АБЕРРАЦИОННЫХ ПОКАЗАТЕЛЕЙ ПРИ ДЕЦЕНТРАЦИИ ИНТРАОКУЛЯРНЫХ ЛИНЗ

Д.Г. Жабоедов

Кафедра офтальмологии, Национальный медицинский университет имени А.А. Богомольца, г. Киев, Украина

Ключевые слова: катаракта, факоэмульсификация, интраокулярная линза, децентрация, индуцирование аберраций.

Введение. Метод интраокулярной коррекции афакии в настоящее время получил всемирное признание как важнейший этап в медицинской и профессиональной реабилитации больных с катарактой. Одним из важных условий для достижения высоких оптических результатов на сегодняшний день является внутрикапсульная имплантация интраокулярной линзы (ИОЛ) с ее максимальной центровкой. Однако нарушения центрального положения ИОЛ относительно оптической оси глаза от незначительного смещения и децентрации ИОЛ до сублюксации и полного вывиха ИОЛ, как известно, могут иметь место даже при безукоризненно выполненной операции, нивелируя оптические и конструктивные преимущества современных ИОЛ [1, 4, 8, 10].

По данным различных авторов, частота децентрации ИОЛ варьирует в широких пределах: от 10 до 92% [1, 3, 6, 9, 11]. Следовательно, установка ИОЛ в капсульный мешок удаленного хрусталика не может гарантировать точного совпадения ее оптической оси с оптической осью роговицы. Так, оптическая ось ИОЛ может оказаться параллельной оптической оси роговицы, т.е. децентрированной в поперечном направлении вдоль горизонтальной (оси OX), вертикальной (оси OY) или одновременно вдоль обеих этих осей. Возможно и другое проявление децентрации ИОЛ, обусловленной угловым поворотом (наклоном) ИОЛ вокруг одной из осей.

Децентрация ИОЛ не только изменяет пространственное положение зрительной оси, но и приводит к заметному увеличению генерируемых амплитуд аберрационных мод всех степенных порядков, особенно низших, что оказывает существенное влияние на зрительные функции пациентов и, соответственно, качество их жизни. В связи с этим изучение особенностей аберрационных свойств децентрированных ИОЛ является актуальной задачей, имеющей важное как теоретическое, так и практическое значение, поскольку при наличии множества моделей ИОЛ до сих пор остается открытым вопрос ее оптимального выбора, который осуществляется в зависимости от индивидуальных особенностей глаза и течения оперативного вмешательства [2, 5, 7, 8, 11]. Получение объективных данных о чувствительности ИОЛ разных моделей к децентрации по генерации аберраций является важным фактором при окончательном выборе модели линзы для имплантации.

Цель исследования – выявление изменений в спектре аберрационных мод различных моделей ИОЛ, вызванных их децентрацией.

Материал и методы исследования. Экспериментальная модель глаза разработана и изготовлена на кафедре оптических и оптико-электронных приборов НТУУ «КПИ» под руководством доктора технических наук профессора Чижа И.Г.

Физическая аберрометрия ИОЛ проводилась при помощи рейтресингового аберрометра TRACEY-VFA (США, компания Tracey Technologies) с размещением исследуемой ИОЛ внутри физической модели оптической системы глаза. При помощи специальных механизмов перемещений ИОЛ внутри модели вдоль горизонтальной оси OX и углового поворота ИОЛ вокруг вертикальной оси создавалась поперечная децентрация в пределах ±1 мм и поворотная децентрация в пределах ±8 градусов.

Для сравнительного анализа аберрационных свойств ИОЛ использовались интегральные характеристики Lower–RMS, Higher–RMS и Total RMS разных моделей линз: TECNIS®, SA60AT, SN60WF, SL-907.

Результаты и их обсуждение

Первоначально выполнялась аберрометрия модели глаза без ИОЛ, которая помещалась на аберрометр и центрировалась относительно оптической оси аберрометра по зеркальным изображениям центровочных инфракрасных светодиодов, полученным при отражении света от передней поверхности линзы-роговицы. Далее в модель глаза помещалась исследуемая ИОЛ, которая центрировалась по положениям зеркальных изображений центровочных светодиодов. Из среднего значения амплитуды каждой аберрационной моды, найденной по 10-ти сеансам аберрометрии модели глаза с центрированной ИОЛ, вычитали среднее значение амплитуды той же аберрационной моды модели глаза без ИОЛ. Разница значений, полученная при помощи статистических методов, указывала на величину амплитуды аберрационной моды, привнесенную в модель самой ИОЛ.

Децентрация ИОЛ относительно осевого пучка лучей, идущего из линзы-роговицы, вызывала изменение амплитуд аберрационных мод ИОЛ. Эти изменения выявлялись путем сравнения двух средних значений амплитуды каждой моды, одно из которых получено из серии 10-ти сеансов аберрометрии модели с децентрированной ИОЛ, а второе – из 10-ти сеансов аберрометрии модели, с центрированной ИОЛ. Аналогично определялись изменения амплитуд аберрационных мод ИОЛ, обусловленные поворотом ИОЛ вокруг вертикальной оси.

Искусственно созданная моделью децентрация ИОЛ вдоль оси OX имела значения ±0,5 мм и ±1,0 мм, а угловые повороты ИОЛ вокруг вертикальной оси составляли ±4° и ±8°.

Данные аберрометрии ИОЛ, центрированных относительно роговицы, представлены в таблице 1.

Таблица 1 – Данные аберрометрии ИОЛ центрированных относительно линзы-роговицы

Производитель	Модель ИОЛ	Оптическая сила [дптр]	Lower RMS [мкм]	Higher RMS [мкм]	Total RMS [мкм]
Abbott Medical Optics Inc США	TECNIS®	20	0,116	0,139	0,181
Alcon Laboratories, Inc. США	SA60AT	21	0,137	0,053	0,147
	SN60WF	20	0,240	0,077	0,252
«ЮЭс Оптикс», Украина (по тех нологии Lenstec Inc. USA)	SL-907	20	0,044	0,044	0,062
Средние значения RMS моделей ИОЛ			0,201	0,110	0,236
Диапазон вариаций RMSy моделей ИОЛ		max	0,389	0,202	0,403
		min	0,044	0,044	0,062

Анализ спектра аберрационных мод ИОЛ модели SL-907 показывает, что малые значения ее RMS есть следствие намного меньших значений амплитуд ее аберрационных мод. По нашему мнению, это свидетельствует о несомненно более высоком качестве изготовления этой ИОЛ.

В таблице 2 представлены диапазоны децентраций и угловых поворотов ИОЛ, которые не приводят к значениям RMST , превышающим указанные –0,05 мкм (по Марешалю) и 0,1 мкм – (условно допустимое значение RMS).

Таблица 2 -Допустимые значения децентрации и поворота ИОЛ

Модель ИОЛ	P [дптр]	Допустимое значение (RMST=0,05 мкм)		Допустимое значение (RMST=0,1 мкм)	
		Децентрации [мм]	Поворота [град]	Децентрации [мм]	Поворота [град]
TECNIS®	20	±0,30	±2	±0,45	±2,7
SN60WF	20	±0,19	±1,5	±0,30	±2,5
SA60AT	20	±0,1	±0,8	±0,15	±1,2
SL-907	20	±0,3	±3	±0,6	±4,5

Из таблицы 2 видно, что вследствие меньшей чувствительности к децентрациям и поворотам (наклонам) ИОЛ наиболее широкие допуски дает ИОЛ модели SL-907, несколько меньшие – модели ZCB00 и SN60WF. Наиболее узкие допуски имеет модель SA60AT.

Выводы

1. Таким образом, децентрации ИОЛ в диапазонах ±1 мм и углах их поворота ±8 градусов вызывают увеличение амплитуд аберрационных мод, которые приводят, соответственно, к существенному возрастанию величин RMS, намного превосходящих предел, установленный Марешалем.

2. Равные значения децентрации ИОЛ вызывают неодинаковые изменения величин аберраций у разных моделей, причем наблюдается корреляция между величинами собственных значений RMS и приращениями RMS в зависимости от децентраций ИОЛ. Линзы с большими собственными аберрациями, имеют существенно большие приращения RMS, вызванные децентрациями.

3. Вследствие меньшей чувствительности к децентрациям и поворотам (наклонам) ИОЛ наиболее широкие допуски дает модель SL-907, несколько меньшие – модели TECNIS® и SN60WF, наиболее узкие – модель SA60AT.

ЛИТЕРАТУРА

1. Алиев Э.Г. Особенности зрительных функций и хирургической реабилитации у пациентов при децентрации интраокулярных линз с внутрикапсульной фиксацией: дисс. … канд. мед. наук : 14.00.08 “Глазные болезни” / Эльман Гасанбала оглы; ФГУ МНТК «Микрохирургия глаза» им. акад. С.Н. Федорова. – М., 2005. – 151 с.
2. Батьков Е.Н., Паштаев Н.П., Поздеева Н.А., Зотов В.В. Биометрия положения интраокулярных линз на основе Шаймпфлуг-фотографии // Современные технологии катарактальной и рефракционной хирургии.– 2009.- Сб. науч. ст. – М., 2009. – С. 37–42.
3. Варавка А.А. Аберрометрия при дислокации ИОЛ / А.А. Варавка, А.Б. Качанов // Современные технологии катарактальной и рефракционной хирургии.– 2011.-: Сб. науч. статей / ФГУ МНТК «Микрохирургия глаза». – М., 2011. – С. 64–68.
4. Стебнев С.Д. Дислокация интраокулярных линз. Причины, характер, хирургическая тактика, результаты лечения / Стебнев С.Д., Малов В.М. // Современные технологии хирургии катаракты.-Сб. науч. ст. – М., 2007. – С. 237–243.
5. Altmann G.E. Optical performance of 3 intraocular lens designs in the presence of decentration / G. E. Altmann, L. D. Nichamin, S. S. Lane, J. S. Pepose // J Cataract Refract Surg. – 2005. – Vol. 31. – P. 574 – 585.
6. Baumeister M., Kohnen T. Tilt and decentration of spherical and aspherical intraocular lenses: effect on higher-order aberrations // J. Cataract Refract. Surg. – 2009. – Vol. 35. – № 6. – P. 1006 – 1012.
7. Castro A., Rosales P., Marcos S. Tilt and decentration of intraocular lenses in vivo from Purkinje and Scheimpflug imaging // J. Cataract Refract. Surg. – 2007. – Vol. 33. – № 3. – P. 418 – 429.
8. Hayashi K., Hayashi H., Nakao F. Intraocular lens tilt and decentration after implantation in eyes with glaucoma // J. Cataract Refract. Surg. – 1999. – Vol. 25. – № 11. – P. 1515 – 1520.
9. Kim J., Shyn K. Biometry of types of intraocular lenses using Scheimpflug photography // J. Cataract Refract. Surg. – 2001. – Vol. 27. – № 4. – P. 533 – 536.
10. Phillips P., Perez-Emmanuelli J., Rosskothen H. Measurement of intraocular lens decentration and tilt in vivo // J. Cataract Refract. Surg. – 1988. – Vol. 14. – P. 129 – 135.
11. Taketani F. Influence of intraocular lens tilt and decentration on wavefront aberrations / F. Taketani, T. Matuura, E. Yukawa et al. // J Cataract Refract Surg. – 2004. – Vol. 30 (10). – P. 2158 – 2162.

РЕЗЮМЕ

Экспериментальное исследование изменений аберрационных показателей при децентрации интраокулярных линз

Жабоедов Д.Г.

Представлено экспериментальное исследование изменений аберрационных показателей различных моделей интраокулярных линз при их децентрации на искусственной модели глаза. Анализ полученных данных выявил, что линза SL-907 обладает меньшей чувствительностью к децентрации по сравнению с другими моделями ИОЛ.

SUMMARY

Experimental study of aberration characteristics changing at intraocular lenses decentration
Zhaboiedov D.G.

It has been presented the experimental study of aberration induction of IOL different models at its decentration on the artificial eye model. Analysis of the data revealed that the IOL SL-907 has a lower sensitivity to decentration compare to other models.

УДК617.713-001-06-003.92:615.032]-091.8

СРАВНИТЕЛЬНАЯ МОРФОМЕТРИЧЕСКАЯ ХАРАКТЕРИСТИКА ПОСТТРАВМАТИЧЕСКИХ РУБЦОВЫХ ИЗМЕНЕНИЙ РОГОВИЦЫ ГЛАЗА ПРИ ИНТРАСТРОМАЛЬНОМ ВВЕДЕНИИ КОЛЛАЛИЗИНА

Н.С. Омурова, М.А. Медведев, Ч.С. Жылкичиева

Национальный госпиталь при Министерстве здравоохранения Кыргызской Республики, Кыргызстан, г. Бишкек

Ключевые слова: коллаген, посттравматические рубцы роговицы, коллализин, интрастромальные инъекции.

Актуальность. Избыточные процессы пролиферации в тканях роговицы в результате проникающих ранений являются одним из тяжелых осложнений [1, 2]. Известно, что образование коллагена преобладает над его распадом из-за уменьшения выработки коллагеназы, специфического фермента, разрушающего коллаген, вследствие чего развивается мощный фиброз тканей в виде гипертрофических или келоидных рубцов. Коллализин избирательно действует на коллаген (основной компонент соединительной ткани), вызывая его деструкцию. Этот протеолитический ферментный препарат гидролизует пептиды и белки, содержащие пролин и оксипролин [3].

Цель - изучить эффективность интрастромального введения коллализина в лечении посттравматических рубцов роговицы в эксперименте на кроликах.

Материал и методы. Материалом для исследования послужили рубцы роговицы глаза кроликов, энуклеированных в различные сроки. В качестве контроля были изучены рубцы роговицы без лечения. На экспериментальных животных были смоделированы посттравматические рубцы после глубокого ранения роговицы. Через 60 дней при формировании рубца кроликам в роговицу вводили 0,1-0,2 мл коллализина в дозировке 10 коллагеназных единиц (КЕ) на глубину ½ тканей роговицы с помощью иглы 32 калибра. Произведено 5 инъекций по разработанной нами схеме с интервалом в 1 неделю.

Операции проводили под тиопенталовым наркозом и местной инстилляционнной анестезией (0,4% раствор инокаина). Исследование проводили после каждого введения, а также в отдаленные сроки: через 3 и 6 месяцев.

Результаты и обсуждение. Полученные данные обработаны морфометрической программой Микам [США]. Произведен расчет параметров рубца роговицы: клеточный пролиферат, толщина эпителия, площадь рубца (рис.1).

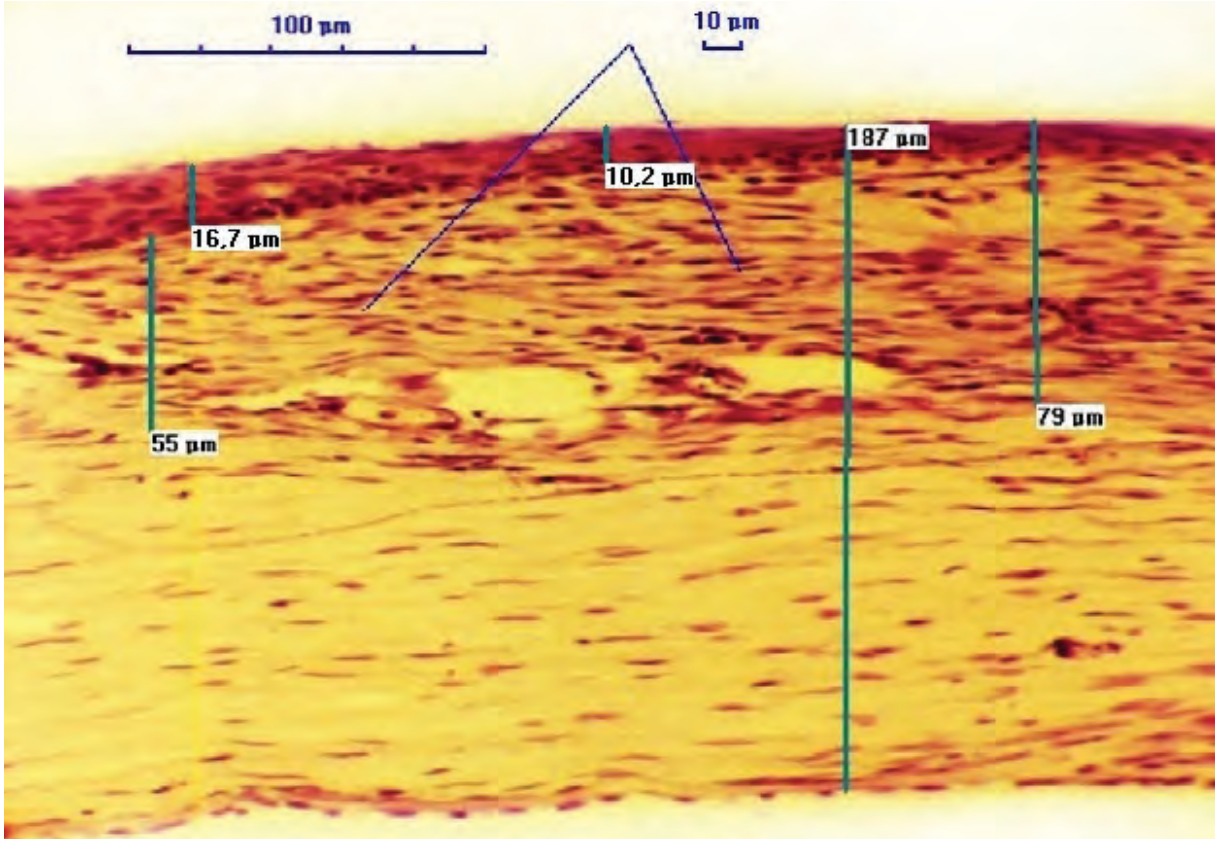

Рисунок 1. Роговица глаза кролика. Регенерация зоны повреждения с рубцовыми изменениями на 60-е сутки после повреждения. Окр. Г-Э. Ув.230х

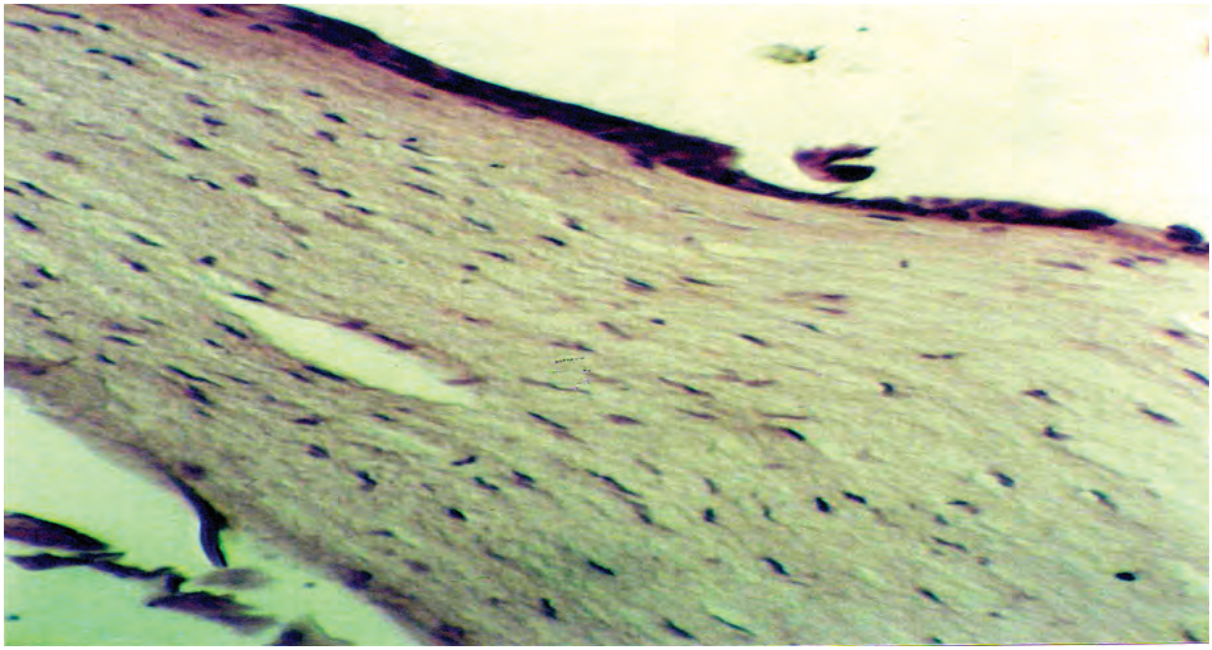

Рисунок 2. Зона повреждения роговицы глаза кролика через 6 месяцев после интрастромального введения коллализина. Нормализация структуры. Окр. Г-Э. ув.230х

Таблица 1 – сравнительная морфометрическая характеристика посттравматических рубцовых изменений роговицы глаза

Сроки после травмы, дни	Средняя толщина			
	Эпителий (в мм)*	Фибрин (в мм)*	Пролиферат (в мм)*	Рубец (S мм2)*
Опытная группа				
7	0,17+0,02	0,36+0,03	0,6+0,01	4,8
14	0,15+0,01	0,33+0,06	0,58+0,02	4,2
21	0,13+0,1	0,27+0,02	0,31+0,01	3,7
28	0,09+0,03	0,22+0,03	0,24+0,01	1,7
35	0,075+0,01	0,2+0,02	0,25+0,02	0,47
3 мес.	0,08+0,01	0,21+0,12	0,1+0,1	----
6 мес.	0,07+0,02	0,09+0,12	0,05+0,1	----
Контрольная группа				
7	0,32+0,01	0,58+0,03	0,72+0,01	5,2
14	0,3+0,1	0,59+0,03	0,6+0,01	4,89
21	0,27+0,12	0,47+0,02	0,61+0,01	3,75
28	0,19+0,03	0,42+0,01	0,57+0,01	3,3
35	0,17+0,02	0,43+0,02	0,53+0,02	2,78
3 мес.	0,1+0,01	0,4+0,03	0,47+0,03	2,15
6 мес.	0,14+0,02	0,35+0,01	0,41+0,02	1,89

*P≤0,05 Опытная группа – заживление роговицы кроликов, которым вводили интрастромально коллализин. Контрольная группа - естественное заживление раны роговицы кролика

Результаты. При сравнительном морфометрическом анализе препаратов были выявлены существенные изменения рубца роговицы. Оценка толщины эпителия, фибрина, клеточного пролиферата и, главное, площади рубца показала, что применение локальных интрастромальных инъекций коллализина ведет к значительному сокращению составляющих компонентов и сокращению площади рубца по сравнению с контролем.

Выводы. Таким образом, введение в зону рубца протеолитического фермента коллализин в эксперименте ускорило рассасывание волокон рубца, изменение плотности и упорядоченности волокон в зоне рубца; на 3 и 6 месяцы интрастромального введения препарата отмечалось уменьшение соединительнотканных волокон, характерных для повреждения роговицы.

ЛИТЕРАТУРА

1. Хорошилова-Маслова И.П. Изучение коллагенового профиля в новообразованной соединительной ткани в посттравматических глазах //Офтальмологический журнал.-1997.-№ 2.-С.115-119.

2. Хорошилова-Маслова И.П., Ковальчук Л.В., Ганковская и др. Механизм регуляции заживления проникающих ранений роговицы с помощью естественного комплекса цитокинов // Вестник офтальмологии.-1995.-Т.3.-№ 4.С.14-19.

3. Даниличев В.Ф. Патология глаз и ферменты. - Санкт-Петербург. - 1996.- С. 233.

4. Лебедь Л.В., Поздеева Н.А. Оценка биомеханической силы послеоперационного рубца после фемтосекундной сквозной кератопластики // Офтальмохирургия. -2012.-№ 4.- С.18-21.

РЕЗЮМЕ

Сравнительная морфометрическая характеристика
посттравматических рубцовых изменений роговицы глаза
при интрастромальном введении коллализина
Н.С. Омурова, М.А. Медведев, Ч.С. Жылкичиева

Представлен метод интрастромального введения протеолитического фермента коллализин при посттравматических рубцах роговицы. Экспериментально достоверно подтверждена большая эффективность данного метода.

SUMMARY

Comparative morphometric characteristic of posttraumatic corneal
scaring during intrastromal injection of kollalizin

It was presented the way of intrastromal proteolytic enzyme (kollalizin) injection during posttraumatic corneal scarring changes. Experimentally it was proved high effectiveness of this method.

УДК 617.721.6+617.723]-089.844-092.4

СОСТОЯНИЕ СОСУДОВ ОРГАНА ЗРЕНИЯ У ЭКСПЕРИМЕНТАЛЬНЫХ ЖИВОТНЫХ ПРИ СКЛЕРОПЛАСТИКЕ

К.Б. Бекбоева, Р.Р. Тухватшин, М.А. Медведев

Национальный Госпиталь при Министерстве здравоохранения Кыргызской Республики,
Отделение микрохирургии глаза № 2, г. Бишкек, Кыргызстан

Ключевые слова: имплант, склера, некроз.

На основании исследований Э.С. Аветисов с соавт., Ф.Е. Фридман, Е.П. Тарутта приходят к выводу, что: I) склера по своим биохимическим свойствам может быть отнесена к упруговязким телам, напряженное и деформированное состояние которых зависит от фактора времени; 2) изменение упруго-вязких характеристик склеры (эластичности) при высокой прогрессирующей близорукости нельзя объяснить растяжением глазного яблока.

По мнению авторов, наиболее вероятным механизмом необратимого увеличения глазного яблока при высокой прогрессирующей близорукости является накопление остаточных деформаций склеры вследствие ее асимметричных периодов избыточных нагрузок.

Целью исследования явилось изучение склеры на разных сроках после склеропластики у экспериментальных животных (1 неделя, 2 недели, 1 месяц, 3 месяца, 6 месяцев), т.е. разработка способа профилактики прогрессирования близорукости.

Материал и методы. Морфологические исследования сосудов органа зрения проведены на 40 глазах 20 кроликов породы Шиншилла, самцов массой 2800 г. Из энуклеированных глаз кроликов готовили микропрепараты на базе Межотраслевого учебно-научного центра КГМА: глаза экспериментальных животных фиксировались в 10% растворе нейтрального формалина в течение 24-48 часов, подвергались стандартной гистологической проводке с последующим изготовлением парафиновых блоков. Из парафиновых блоков готовили параллельные серий-

ные срезы толщиной 3-5 мкм, которые были подвергнуты патоморфологическому исследованию. Обезвоживали в спиртах по восходящей концентрации. Срезы толщиной 3-5 мкм окрашивали гематоксилин-эозином для обзорной микроскопии, позволяющей получить общее представление о состоянии исследуемых тканей. Исследование проводили под световым микроскопом «Биолам -15».

Результаты исследования и их обсуждение. Энуклеацию глаз экспериментальных животных проводили через 1 неделю, 2 недели, 1 месяц, 3 месяца, 6 месяцев после склеропластики. При макроскопическом исследовании энуклеированных глаз во все сроки наблюдений установлено: глазное яблоко было правильной округлой формы с гладкой поверхностью, без видимых патологических изменений. Гистологическое исследование сосудистой оболочки глаз животных контрольной группы показало, что склера состоит из рыхлой, губчатой ткани (стромы), в которой находятся сосуды с тонкой адвентицией; передний эпителий, состоящий из плоских полигональных клеток; наружный слой состоит из фибробластов и пигментных клеток, в сосудистом слое много сосудов.

На рисунке 1 - склера, часть роговицы, часть радужной оболочки и фрагменты мышечной ткани. На границе мышечной ткани и склеры - поля кровоизлияний. Кровоизлияние свежее, элементы крови не изменены, т.к. структуры глаза не изменены и имеют обычный вид. Склера представлена нежной соединительной тканью и соединительно-тканными клетками.

В толще склеры кровеносных сосудов нет. С наружной стороны склера покрыта одно-двурядным эпителием, толщина которого равномерна на всем протяжении. Склера постепенно переходит на роговицу. Здесь встречаются синусы, выстланные эндотелием, в полостях синусов содержимого нет. Роговица представлена соединительно-тканными пластинами, между которыми располагаются вытянутые ядра соединительно-тканных клеток -фиброцитов и фибробластов. На всем протяжении роговица равномерной толщины. С наружной и внутренней стороны роговица покрыта эпителием. Десцеметова оболочка местами слущена. Радужная оболочка представлена рыхлой соединительной тканью, покрыта эпителием, содержащим большое количество пигмента.

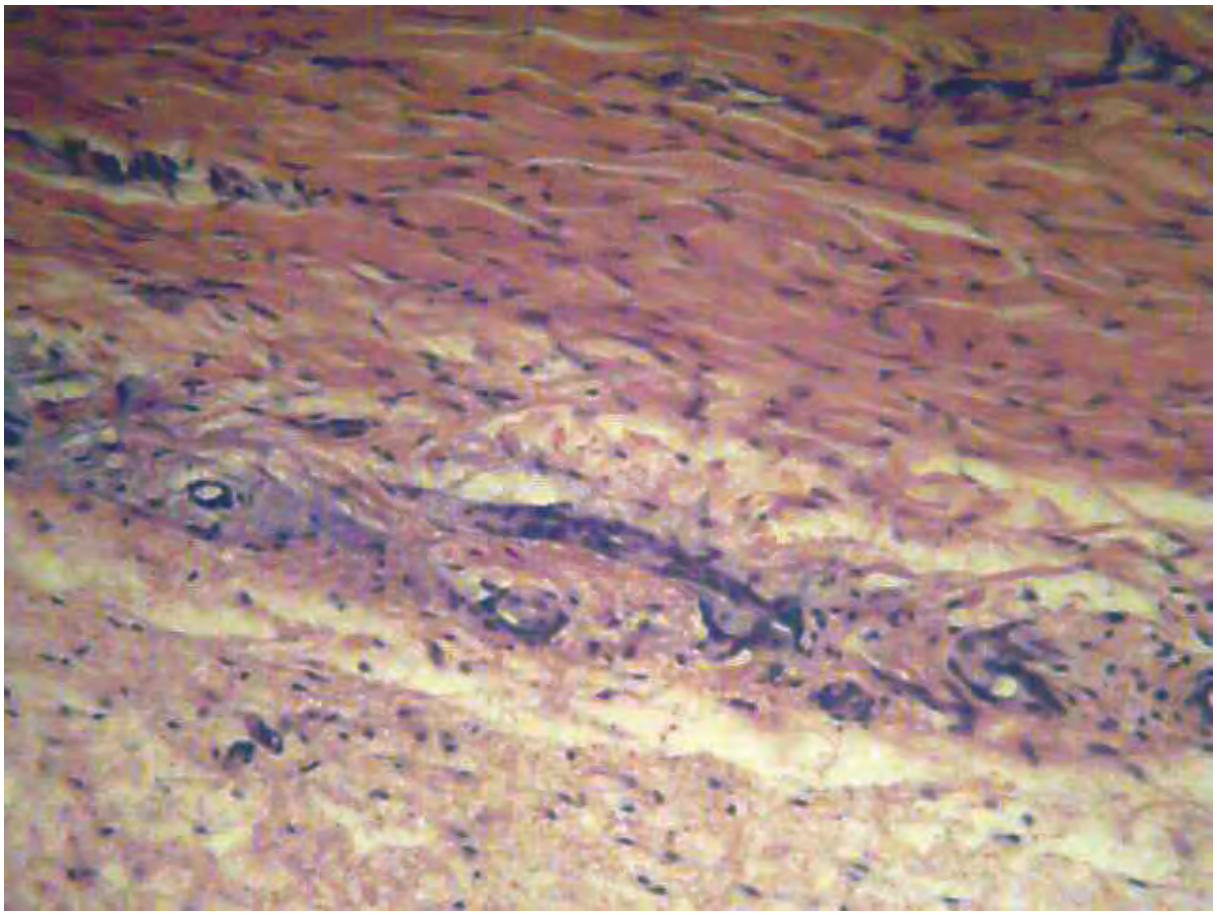

Рисунок 1. Склера на начальном этапе, срок - 1-2 недели. Очаги кровоизлияния

Склера представлена рыхлой соединительной тканью, в толще которой заметны кровеносные сосуды, число которых по сравнению с нормой увеличено. На одном из участков склеры с его наружной стороны имеется трансплантат, состоящей из рыхлой соединительной ткани. На структуре трансплантат аналогичен к склере. Однако кровеносных сосудов нет. По периферии трансплантата отмечается скопление элементов, среди которых превалируют лимфоидные элементы и соединительные клетки, преимущественно молодые - фибробласты. Среди клеточных элементов встречаются клетки эндотелиального типа, которые формируют подобие капилляров. Кровеносные сосуды склеры умеренно полнокровны. Таким образом, вокруг трансплантата формировался своеобразный вал из клеток, в которых прослеживаются формирующиеся кровеносные капилляры.

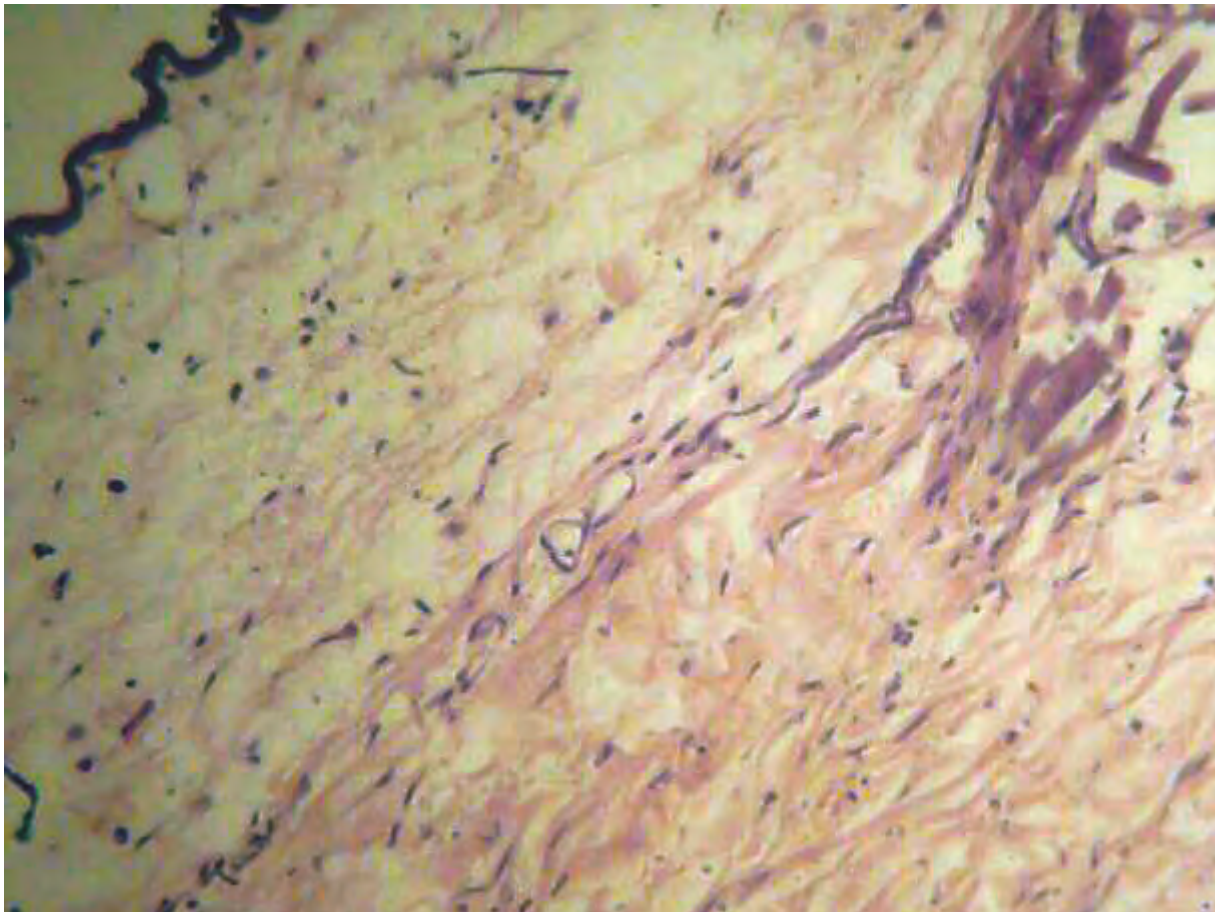

Рисунок 2. Склера, срок - 1 -3 месяца. Клеточная реакция

Трансплантат и все его структуры отчетливо видны. Венозные синусы расширены, содержимого в них нет.

Вокруг трансплантата - очаги кровоизлияния и умеренно клеточная реакция. Среди клеточных элементов превалируют лимфоидные элементы и соединительнотканные клетки. Встречаются единичные лейкоциты. Среди клеточных элементов часто встречаются типа эндотелиальных, с вытянутыми ядрами. Часть этих клеток складываются в подобие микрососудов. По периферии трансплантата чаще, чем в других участках склеры, встречаются хаотично соединительно-тканные элементы, в основном, эластического типа. В склере микрососуды полнокровны, застойны, строма склеры отечна. Клеточные элементы и эластические волокна образуют своеобразный вал вокруг трансплантата, представленный параллельно расположенными прослойками соединительно–тканных волокон, среди которых отчетливо просматриваются округлой или вытянутой формы ядра клеток. В части волокон трансплантата сохранена поперечная исчерченность. В толще трансплантата сосудов нет. Клеточные элементы, окружающие трансплантат, местами проникают в ее толщу. Венозные синусы - пустые, несколько шире, чем в норме. Роговица обычного строения, покрыта как снаружи, так и с внутренней стороны эпителием. Обращает внимание некоторое полнокровие сосудов радужной оболочки, строма которой отечна.

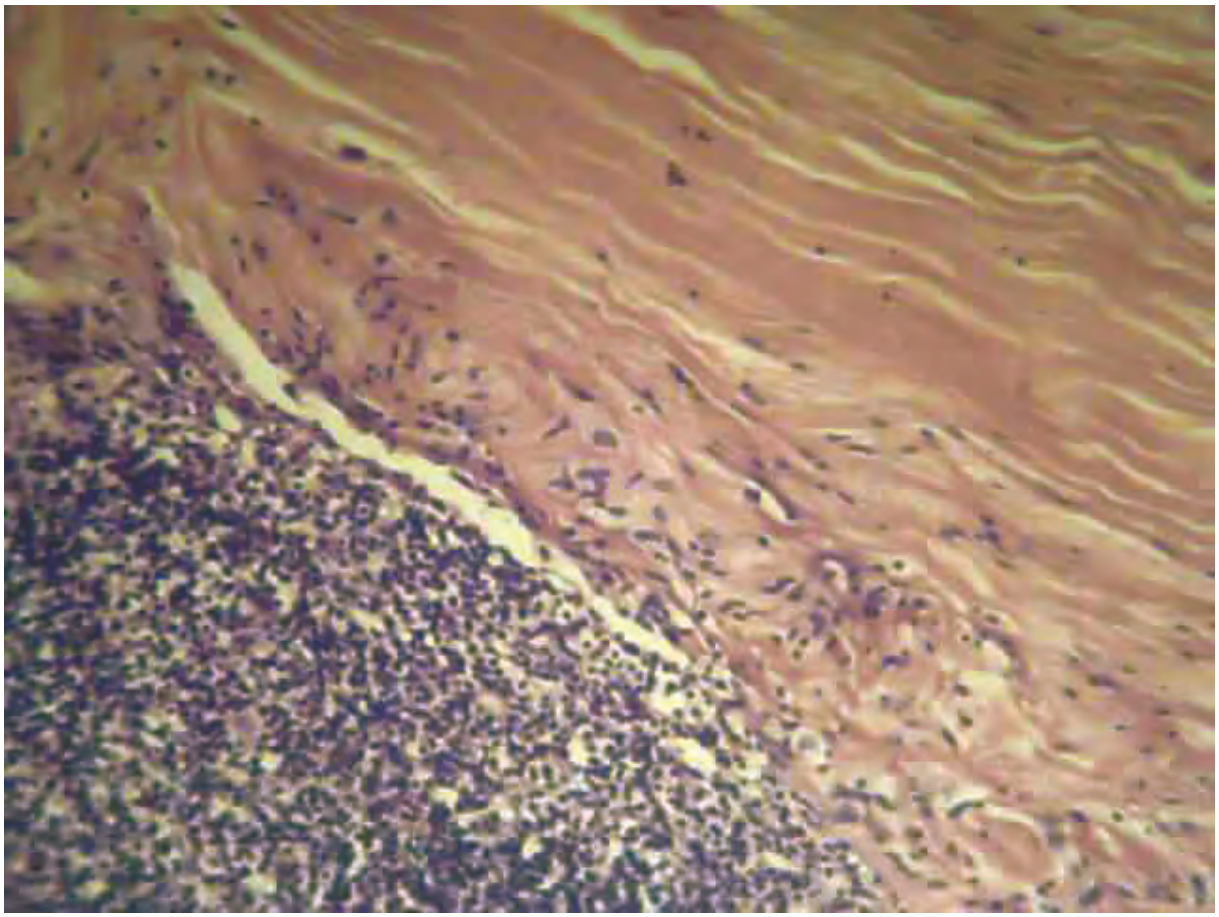

Рисунок 3. Склера, срок - 6 месяцев. Образование новых сосудов

Резюмируя выше сказанное, можно сказать, что со стороны сосудистой оболочки глаза, начиная с 7 суток, у экспериментальных животных отмечается местное кровоизлияние, участки некроза, умеренное расширение сосудов. К 6 месяцам образуются новообразованные сосуды (капилляры), (рис. 3).

Вывод. В работе проведено изучение сосудов склеры на разных сроках эксперимента (1 неделя, 2 недели, 1 месяц, 3 месяца, 6 месяцев). Выявлено, что структурное изменение сосудов носит фазовый характер. В начальной и переходной фазе (с 7 дней) артерии, артериолы и венулы характеризуются полнокровием и расширением просвета.

По мере наступления стабильной фазы (6 месяцев) отмечается увеличение количества сосудов и новообразованные сосуды (капилляры).

РЕЗЮМЕ

Состояние сосудов органа зрения у экспериментальных животных при склеропластики
К.Б. Бекбоева, Р.Р. Тухватшин, М.А. Медведев

Изучено состояние сосудистой оболочки глаза в разные сроки у кроликов. Выявлен фазовый характер структурных изменений сосудов склеры. В первые 15 суток наблюдается увеличение кровотока с расширением диаметра артериол, местное кровоизлияние, некроз к 6 месяцам образования сосудов при уменьшении их диаметра по сравнению с контролем

SUMMARY

The condition of rabbits' choroid observed at different times. Phase nature of the structural changes in blood vessels of the sclera was revealed. In the first 15 days an increase in blood flow with extension of arteriole diameter, local hemorrhage, necrosis to 6 months vessel formation decreases their diameter compared with the control parameter were found out.

ОБЗОР ЛИТЕРАТУРЫ

УДК 617.735-002-02:616.379-008.64]-089.8

ПОКАЗАНИЯ И ОБЪЕМ ВМЕШАТЕЛЬСТВ ДЛЯ ВИТРЕОРЕТИНАЛЬНОЙ ХИРУРГИИ ПРИ ДИАБЕТИЧЕСКОЙ РЕТИНОПАТИИ

Т.К. Ботабекова, Э.Г. Канафьянова, М.С. Аль-Асталь, Г.К. Жургумбаева

Казахский НИИ глазных болезней, г. Алматы

Диабетическая ретинопатия (ДР) является ведущей причиной инвалидизации среди больных сахарным диабетом (СД) трудоспособного возраста в экономически развитых странах мира. По данным Всемирной организации здравоохранения ДР является одной из главных причин слепоты и слабовидения [1-4]. Прогрессирование пролиферативного процесса при ДР в конечном итоге приводит к развитию тракционной отслойки сетчатки [5-8]. Около 70% витреоретинальных вмешательств выполняется по поводу пролиферативной диабетической ретинопатии. В связи с неуклонным ростом заболеваемости сахарным диабетом в последние годы вопрос о тактике и объеме витреоретинальных вмешательств при ДР является актуальной проблемой [9].

Пролиферативная стадия ДР является наиболее частым и тяжелым осложнением сахарного диабета и занимает одно из первых мест среди причин необратимой слепоты во всем мире. Пролиферативная диабетическая ретинопатия (ПДР) характеризуется появлением новообразованных сосудов на диске зрительного нерва (ДЗН) и (или) сетчатке, отличающихся от нормальных сосудов сетчатки экстраретинальным ростом, ростом по поверхности заднегиалоидной мембраны и их редукцией после удаления заднегиалоидной мембраны (ЗГМ) [9].

Патогенетически обоснованным методом лечения далеко зашедшей стадии пролиферативной ПДР является витреоретинальная хирургия (ВРХ) [10-14]. Одним из основополагающих моментов общепринятой техники ВРХ у таких пациентов является тщательное удаление остатков пролиферативной ткани с поверхности сетчатки после тотальной витрэктомии [15]. Однако из-за этого увеличивается продолжительность ВРХ, характер и частота интра- и послеоперационных осложнений. В связи с этим ряд авторов считает нецелесообразным проведение ВРХ у этих больных в связи с их тяжелым соматическим статусом и неблагоприятным функциональным прогнозом [16]. В то же время имеются сообщения о том, что одним из основных факторов, стимулирующих пролиферацию при ПДР, является нарастающий тракционный компонент [17, 18].

Таким образом, вопросы лечения больных с далеко зашедшей стадией ПДР в настоящее время чрезвычайно актуальны не только для офтальмохирургов, эндокринологов, кардиологов, анестезиологов, но и имеют важное социальное значение.

По литературным данным, имеется ряд сообщений, посвященных определению показаний для проведения витрэктомии при ДР. Первая успешная витрэктомия при диабетическом гемофтальме на фоне сахарного диабета выполнена в 1971 году [19]. Первые сообщения, посвященные определению показаний к витрэктомии, проведены в исследованиях ETDRS (Early Treatment Diabetic Retinopathy Study) по поводу ДР в 1992 году [20]. Витрэктомия при ПДР проводится для восстановления прозрачности оптических сред, полного удаления патологически измененного стекловидного тела (СТ), вызывающего прогрессирование ПДР, устранения тракций и, по возможности, тщательного удаления всех мембран (пролиферативных, заднегиалоидной и переднегиалоидной) и сегментации оставшейся глиальной ткани на отдельные островки [21].

Классическими показаниями к витрэктомии при пролиферативной диабетической ретинопатии являются: гемофтальм, не рассасывающийся в сроки от 6 месяцев и больше, тракционная отслойка сетчатки, включающая макулярную область. Многочисленные исследования, выполненные в последние годы, позволили сместить показания к витрэктомии у этой группы пациентов на более ранние стадии [22, 23, 24]. Более поздние исследования подтвердили преимущества ранней витрэктомии в сочетании с интраоперационной ПРЛКС у пациентов с диабетом 1 типа, и также преимущественно у пациентов с тяжелым прогрессирующим пролиферативным процессом на парном глазу [25]. Проведение витрэктомии по

поводу тракционной отслойки сетчатки или при сочетании тракционной и регматогенной отслойки сетчатки не вызывает сомнений. Сокращение фиброваскулярных мембран приводит к развитию тракционной и регматогенной отслойки сетчатки и тракционной эктопии макулы. Успех витрэктомии зависит от давности, локализации и распространенности отслойки сетчатки, возраста и наличия неоваскуляризации переднего сегмента глаза. Принцип витрэктомии заключается в удалении сгустков крови из стекловидного тела и фиброваскулярных тяжей на поверхности сетчатки. Стекловидное тело удаляется, по возможности, в полном объеме с ЗГМ, играющей важную роль в развитии пролиферативной ретинопатии. При этом интраоперационно проводят ПРЛКС или дополнительную ЭЛК требуемых зон. Проведение витрэктомии при ТОС часто осложняется геморрагическими осложнениями. По мнению некоторых авторов, необходимо за 1 неделю до витрэктомии интравитреально вводить ингибиторы ангиогенеза для уменьшения этих осложнений [25].

По мнению Stefánsson E. [26], витрэктомия снижает риск неоваскуляризации сетчатки, но увеличивает риск неоваскуляризации радужной оболочки, уменьшает отек макулы и стимулирует формирование катаракты. Это можно объяснить с помощью классических законов физики (Законы Фика, Стокса-Эйнштейна и Хагена-Пуазейля), утверждающих, что молекулярный транспорт находится в обратной зависимости от вязкости среды. Когда витреальная полость заменяется менее вязким раствором, транспорт кислорода к ишемизированной сетчатке улучшается, уменьшая отек и образование новых сосудов. В то же время, кислород доставляется быстрее по градиенту концентрации от переднего к заднему сегменту, в то время как VEGF движется в противоположном направлении, в результате чего передний отрезок менее снабжен кислородом и более VEGF, стимулирующим образование новообразованных сосудов радужной оболочки. Следовательно, является целесообразным одновременное проведение витрэктомия с хирургией катаракты.

Небольшие кровоизлияния в стекловидном теле зачастую самостоятельно рассасываются без каких либо вмешательств, но рецидивирующий характер кровоизлияний с постоянным выбросом форменных элементов крови в стекловидное тело приводит к прогрессированию пролиферативного процесса и повышению ВГД. По мнению Landers M.B., при этом состоянии показано проведение витрэктомии [27].

По мнению Diabetic Retinopathy Vitrectomy Study Group (DRVS), если гемофтальм не рассасывается в течение трех месяцев, необходимо выполнение витрэктомии и ЭЛКС. В этих исследованиях доказаны очевидные преимущества ранней витрэктомии у больных с сахарным диабетом I типа, так как у этих пациентов имеется тенденция к развитию более агрессивных форм фиброваскулярной пролиферации. Показанием для ранней витрэктомии может явиться ретрогиалоидное кровоизлияние. По мнению автора, такой вид кровоизлияния рассасывается медленно, а выжидательная тактика может привести к необратимым изменениям в сетчатке. Оптимальные сроки проведения витрэктомии зависят от состояния парного глаза, наличия сопутствующих изменений на парном глазу (ТОС, НВГ, вовлечение в процессе макулярной зоны) [28-32].

При далеко зашедшей стадии ПДР хирурги зачастую сталкиваются с техническими трудностями при удалении васкуляризированной пролиферативной ткани в виде возникновения ретинальных кровотечений, приводящих к развитию фибриноидного синдрома, гифем, гемофтальмов, эпи- и субретинальных кровоизлияний. Экранирующие сетчатку и пролиферативную ткань очаги кровоизлияний осложняют и затрудняют проведение операции, следовательно, является необходимым принятие мер для предотвращения возникновения этого грозного осложнения [22].

По мнению ряда авторов, современные методы консервативного лечения внутриглазных кровоизлияний неудовлетворительны [33-35].

Литературные данные по поводу результатов витрэктомии при ДМО противоречивы. По мнению Yamamoto S. с соавт., выполнение аргонлазеркоагуляции после проведенной витрэктомии и пиллинг ВПМ приводят к улучшению остроты зрения при ДМО [36]. По мнению других авторов, хотя и наблюдается снижение степени макулярного отека после витрэктомии, не отмечается существенной разницы в остроте зрения по сравнению пациентами, получившими стандартную методику лазеркоагуляции сетчатки. Было отмечено, что сравнительный анализ не соответствовал базовой концепции, потому что функциональные результаты, в частности, острота зрения, зависели не только от степени ишемии макулы и активности пролиферативной ретинопатии, но, и от наличия помутнений в хрусталике, состояния стекловидного тела и другой сопутствующей патологии глаза [25, 37, 38].

Таким образом, разработка показаний и объема хирургических вмешательств при ДР является одной из наиболее сложных и актуальных проблем в офтальмологии. В литературе имеется большое количество исследований, посвящённых проблеме ДР, однако работ, посвященных определению показаний и объема к выполнению витреоретинальных вмешательств при ДР, недостаточно.

ЛИТЕРАТУРА

1 Базарбекова Р.Б., Зельцер М.Е., Абубукирова Ш.С., Ахментаева Д.А. Роль скрининга в диагностике нарушений гликемии // Здоровье и болезнь.- 2005.- № 2 (39).- С.9-10.

2 Скоробогатова Е.С. Современные проблемы инвалидности вследствие офтальмологических осложнений сахарного диабета в Российской федерации: эпидемиология, медико-социальная экспертиза, медицинская и профессиональная реабилитация: автореф. дисс. … докт. мед. наук.- Москва.- 2003.-С.48.

Қазақстан Офтальмологиялық журналы - 2013 - № 2-3 (43)

3 Мачехин В.А., Гойдин А.П., Крылова И.А., Яблокова Н.В. Организация раннего выявления и лечения больных с диабетической ретинопатией // Проблемы офтальмологии: итоги и перспективы развития: сб. науч. трудов.- Уфа.- 2001.-С.382-386.

4 Zander Eckhard, Herfurth Sabine, Bohl Beate, Heinke Peter, Herrmann Uwe, Kohnert Klaus-Dieter, Kerner Wolfgang Maculopathy in patients diabetes mellitus type 1 and type 2: Assocoations with risk factors // Brit. J. Ophthalmol.- 2000.- Vol.84, № 8.-P.871-876.

5 Глинчук Я.И., Югай А.Г., Киселев А.В. Закрытая витрэктомия с одновременной эндолазеркоагуляцией сетчатки при лечении осложненных форм пролиферативной диабетической ретинопатии //Диабет и око: Болгаро-советская конф.: Материалы. Албена, 1988.- С. 40-41.

6 Federman J.L., Eagle R.C. Jr. Extensive peripheral retinectomy combined with posterior 360° retinotomy for retinal reattachment in advanced proliferative vitreoretinopathy cases // Ophthalmology.- 1990.- Vol. 97.- P. 1305-1320.

7 Michels R.G., de Bustros S. Vitrectomy for complications of proliferative diabetic retinopathy// J. Diabetes. Compl.- 1988.- Vol. 2.- P. 62-67.

8 Sun J.K., AiToyo J.G. Adjunctive therapies for proliferative vitreoretinopathy // Int. Ophthalmol. Clin.- 2004.- Vol. 44.- No. 3.- P. 1-10.

9 Сдобникова С.В., Столяренко Г.Е., Кочеткова Е.А., Мазурина Н.К., Чекмарева И.А., Федоров Ф.Ф. Современный подход к лечению пролиферативной диабетической ретинопатии.-Клиническая офтальмология (Б-ка РМЖ), 2002.-N 3.-С.99-105.

10 Бишеле Н.А. Диагностика и патогенетическое лечение состояний, приводящих к ишемии и гипоксии заднего отрезка глаза // Автореф. дисс... докт. мед.наук.- М.,1996.-26 с.

11 Долгих В.М. Круговое экстрасклеральное пломбирование как способ борьбы с передней пролиферативной витреоретинопатией при открытой травме глаза// Автореф. дисс... канд. мед. наук.-СПб., 2004.- 26 с.

Қазақстан Офтальмологиялық журналы - 2013 - № 2-3 (43)

12 Тахчиди Х.П., Костин О.А., Казайкин В.Н. Хирургическое лечение пролиферативной диабетической ретинопатии с комбинированным применением водной среды и среды ПФОС// Современные технологии лечения витреоретинальной патологии.- М., 2002.- С. 269-272.

13 Шишкин М.М., Ирхина А.В., Касатикова Е.В. Щадящая хирургия тяжелых форм диабетической ретинопатии// VIII съезд офтальмологов России:-М., 2005.-С.312.

14 Santiveri X., Molto L., Rodriguez C., Sandin F., Vilaplana J., Castillo J. Sedation and analgesia with propofol plus low-dose ketamine for retrobulbar block // Rev Esp. Anestesiol Reanim.- 2006.- P.545-549.

15 Шишкин М.М., Бойко Э.В., Миронов А.В. Щадящий вариант витреоретинальной хирургии при пролиферативной стадии диабетической ретинопатии. // Современные технологии лечения витреоретинальной патологии.-М., 2002.- С.409-414.

16 Kullberg C.E., Arngvist HJ. Elevated long- term glycated haemoglobin precedes proliferative retinopathy and nephropathy in type 1 (insulin-dependent) diabetic patients // Diabetologia.- 1993.- Vol.36, № 10.- P.961-965.

17 Flynn H.V., Chew E.Y., Simons B.D. et al. Pars plana vitrectomy in the Early Tritment Diabetic Retinopathy Study. EDTRS report number 17. The Early Tritment Diabetic Retinopathy Study Group // Ophthalmology.-1992.-Vol.99.№ 9.- P.1351-1357.

18 Walshe R., Esser P., Wiedemann P., Heimann K. Proliferative retinal diseases: myofibroblasts cause chronic vitreoretinal traction //British J. Ophthalmol.- 1992.- Vol.76.- p.550-552.

19 Machemer R, Parel JM, Buettner H: A new concept for vitreous surgery. I. Instrumentation. Am J Ophthalmol 74: 1, 1972.

20 Early Treatment Diabetic Retinopathy Study Research Group: Pars plana vitrectomy in the early treatment diabetic retinopathy study, ETDRS report no. 17. Ophthalmology 99:1351, 1992.

21 Родин С.С. Нові технології діагностики та вітреоретинальної хірургії ускладнених форм відшарування сітківки // Автореф. дис… докт. мед. наук. - Одеса, 2003.

22 Сдобникова С.В. Роль удаления задней гиалоидной мембраны в трансвитреальной хирургии пролиферативной диабетической ретинопатии: дисс.… канд. мед. наук: М., 1997. – 121 с.

23 Глинчук Я.И., Югай А.Г., Деев, Л.А. Результаты витрэктомии и лазерных вмешательств при осложненных формах пролиферативной диабетической ретинопатии //Материалы Болгаро-советской конференции «Диабет и око».- Албена, Болгария.- 1988.- с.39-40.

24 Глинчук Я.И., Югай А.Г., Киселев А.В. Закрытая витрэктомия с одновременной эндолазеркоагуляцией сетчатки при лечении осложненных форм пролиферативной диабетической ретинопатии //Матер. Болгаро-советской конф. «Диабет и око».- Албена, Болгария.- 1988.- с.40-41.

25 Paul Sullivan, Sheelah Antao. Vitrectomy in Diabetic Retinopathy European Ophthalmic Review, 2009,3(2):102-4.

26 Stefánsson E. Physiology of vitreous surgery. Graefes Arch Clin Exp Ophthalmol. 2009 Feb;247(2):147-63. Epub 2008 Nov 26.

27 Landers MB, Perraki AD. Management of post-vitrectomy persistent vitreous hemorrhage in pseudophakic eyes. Am J Ophthalmol.2003 Dec;136(6):989-93.

28 Diabetic Retinopathy Vitrectomy Study (DRVS). Two-year course of visual acuity in severe proliferative diabetic retinopathy with conventional management. report #1. Ophthalmology. 1985 Apr;92(4):492-502.

29 Diabetic Retinopathy Vitrectomy Study report 2. Early vitrectomy for severe vitreous hemorrhage in diabetic retinopathy. Two-year results of a randomized trial. The Diabetic Retinopathy Vitrectomy Study Research Group. Arch Ophthalmol. 1985 Nov;103(11):1644-52.

Қазақстан Офтальмологиялық журналы - 2013 - № 2-3 (43)

30 The Diabetic Retinopathy Vitrectomy Study Research Group. Early vitrectomy for severe proliferative diabetic retinopathy in eyes with useful vision. Results of a randomized trial--Diabetic Retinopathy Vitrectomy Study Report 3. Ophthalmology. 1988 Oct;95(10):1307-20.

31 The Diabetic Retinopathy Vitrectomy Study Research Group. Early vitrectomy for severe proliferative diabetic retinopathy in eyes with useful vision. Clinical application of results of a randomized trial-Diabetic Retinopathy Vitrectomy Study Report 4. Ophthalmology. 1988 Oct;95(10):1321-34.

32 Diabetic Retinopathy Vitrectomy Study. Early vitrectomy for severe vitreous hemorrhage in diabetic retinopathy. Four-year results of a randomized trial: Report 5. Arch Ophthalmol. 1990 Jul;108(7):958-64. Erratum in: Arch Ophthalmol 1990 Oct;108(10):1452.

33 Шарафетдинов И.Х. Экспериментально–клиническое обоснование использования «Витреосинеретика» для индукции задней отслойки стекловидного тела при проведении субтотальной витрэктомии: дисс. … канд. мед. наук:. – М., 2003. – 152 с.

34 Алябьева Ж.Ю., Матвеев М.Ю., Евграфов В.Ю., Домогатский С.П. Фармакокинетика глазной формы рекомбинантной проурокиназы // Вестн. Офтальмологии.- 1998.-№ 1.-С. 38-41.

35 Захаров В. Д., Лазаренко Л.Ф., Балинская Н.Р. Комбинирование одномоментных хирургических вмешательств при лечении отслоек сетчатки, осложненных витреоретинальной тракцией // 6-й съезд офтальмологов России: Тез. докл.- М.; 1994: 174.

36 Тахчиди Х.П. Избранные разделы микрохирургии глаза. Стекловидное тело. М.: Дом печати «Столичный бизнес», 2002.- С. 36-39.

37 Yamamoto S., Yamamoto T., Ogata K., et al. Vitreous detachment in eyes with diabetic macular edema.Documenta.- Ophthalmologica.- 2004.- 109:249–53.

38 Patel JI, Hykin PG, Schadt M, et al. Pars plana vitrectomy for diabetic macular oedema: OCT and functional correlations. Eye 2006; 20:674–680.

39 Bhatnagar P., Schiff W.M., Barile G.R. Diabetic vitrectomy: the influence of lens status upon surgical outcomes. Curr. Opin Ophthalmol 2008; 19:243–247.

РЕЗЮМЕ

Показания и объем вмешательств для витреоретинальной хирургии
при диабетической ретинопатии
Т.К. Ботабекова, Э.Г. Канафьянова, М.С. Аль-Асталь, Г.К. Жургумбаева

В статье представлен обзор литературы хирургического лечения диабетической ретинопатии. Рассмотрены показания и объем хирургических вмешательств.

SUMMARY

The article presents a literature review of surgical treatment of diabetic retinopathy. The indications and the amount of surgical procedures were considered.

ТҰЖЫРЫМ

Бұл мақалада диабеттік ретинопатия кезіндегі қолданылатын хирургиялық емдеу туралы әдебиеттерін ұсынады. Сонымен бірге, хирургиялық ем әдістерінің көлемі мен көрсеткіштері қарастырылады.

УДК 617.7:615.2

ИОНЫ СКУЛАЧЕВА SKQ КАК ПЕРСПЕКТИВА В ЛЕЧЕНИИ ПАТОЛОГИИ ГЛАЗ (ОБЗОР)

Г.К. Мухамеджанова

Казахский научно-исследовательский институт глазных болезней, г. Алматы

На рубеже 1960- 70-х гг. В.П. Скулачев и его коллеги в МГУ совместно с группой профессора Е.М. Либермана в Академии Наук СССР изучали хемиосмотическую гипотезу П. Митчелла (Нобелевская премия по химии за 1978 г.), постулировавшего наличие разности электрических потенциалов на мембране митохондрий. Результаты этой работы показали, что некоторые соединения - липофильные катионы (например, ионы фосфония) - способны адресно проникать в митохондрии, движимые электрическим полем на митохондриальной мембране (знак «минус» внутри митохондрии). В 1974 г. такие соединения были названы известным американским биохимиком Д. Грином «ионами Скулачева».

В начале 70-х гг. В.П. Скулачев, профессор Л.С. Ягужинский и академик С.Е. Северин высказали предположение, что проникающие катионы могут использоваться митохондрией как «молекулы-электровозы» для накопления в них незаряженных веществ, присоединенных к этим катионам (Skulachev V.P. et al., 2005).

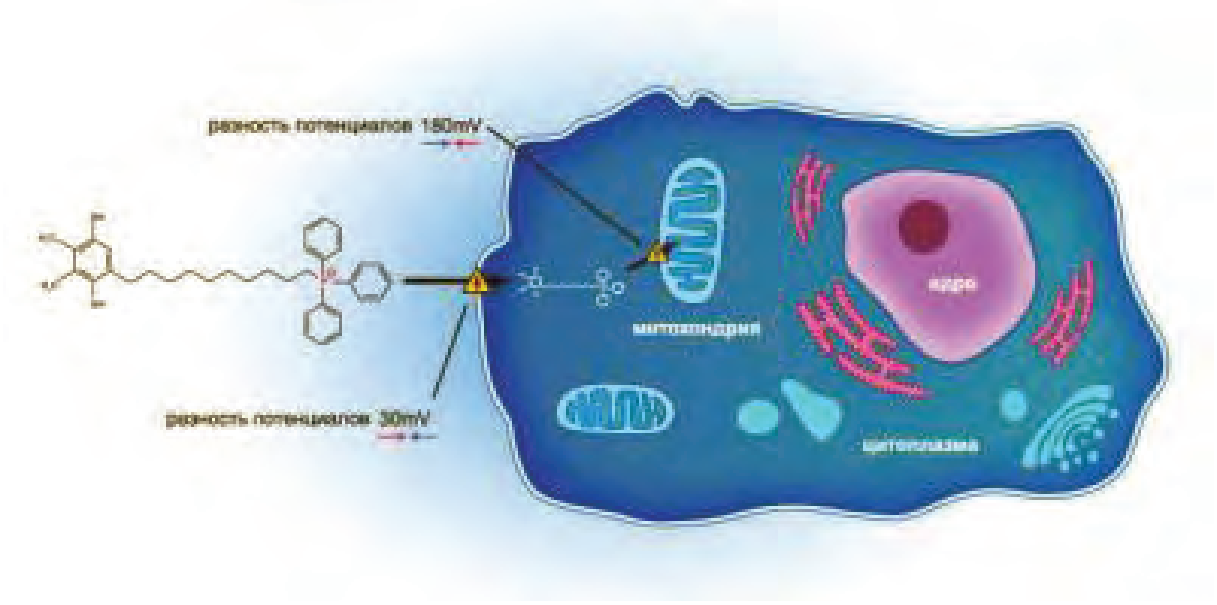

В 2003 г. группа академика В.П. Скулачева начала разработку нового митохондриально-адресованного антиоксиданта. Было сконструировано и синтезировано вещество SkQ1, эффективность которого базируется на методах направленного воздействия на митохондрии - важнейшего элемента клетки, играющего ключевую роль в различных процессах: энергетическом обмене, обмене веществ, запрограммированной смерти клеток.

Давно известно, что повреждение митохондрий является причиной развития широкого спектра заболеваний, а также сопровождает старение организма. Для борьбы с активными формами кислорода и свободными радикалами могут использоваться природные антиоксиданты, однако их эффективность сильно ограничена невозможностью проникновения в митохондрии.

Суть антиоксидантной митотехнологии - добиться снижения количества активных форм кислорода в митохондриях благодаря низкомолекулярным антиоксидантам, адресно доставляемым в митохондрии, и тем самым предотвращая развитие заболеваний, ассоциированных с митохондриальными дисфункциями, вылечить уже имеющиеся и замедлить естественное старение организма.

Эти базовые митотехнологии положены в основу производства принципиально нового семейства лекарственных препаратов, которые могут применяться для лечения ряда тяжелых заболеваний людей, животных, замедления процессов старения и защиты от других неблагоприятных воздействий на живые организмы (Skulachev V.P., 2005).

В Институте цитологии и генетики СО РАН (г. Новосибирск) под руководством д.б.н. Н.Г. Колосовой проведены эксперименты по изучению действия SkQ1 на крыс OXYS с смоделированной прогерией, вызванной постоянным окислительным стрессом, у которых уже к третьему месяцу жизни развивалась катаракта и признаки возрастной дегенерации сетчатки.

Крысы ежедневно с 1,5–месячного возраста получали с пищей SkQ1 в дозе от 10 до 250 нмоль/кг. Во всех концентрациях кормление крыс SkQ1 предотвращало развитие катаракты и ретинопатии.

SkQ1 не только препятствовал дистрофии сетчатки, но также улучшал функциональное состояние этой ткани, которое определялось с помощью электроретинографии. В отсутствие SkQ1 сетчатка старых (24–месячных) крыс линии OXYS не отвечала электрическим сигналом на вспышку света, что указывало на практически полную слепоту животного. В то же время животные, получавшие с пищей SkQ1, показывали гораздо лучший ответ сетчатки на вспышку света, близкий к результатам молодых (3–месячных) крыс (Valter D. Longo et al., 2005).

Очень важным оказалось наблюдение, что подобные же результаты получаются, если SkQ1 применять в виде глазных капель, оптимальная концентрация SkQ1 при этом способе введения оказалась 250 нМ.

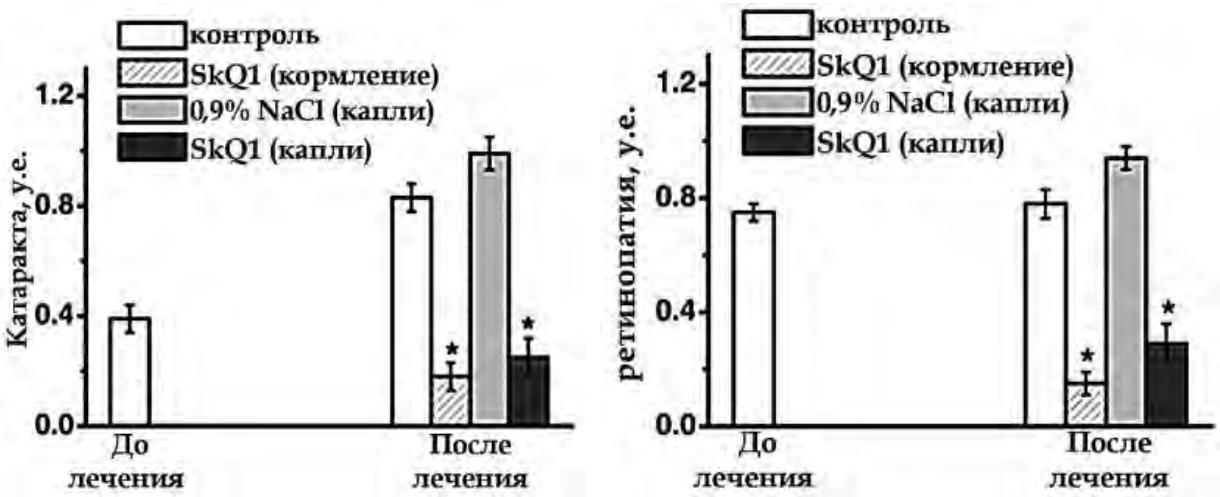

Методом электронной микроскопии удалось доказать, что глазные капли 250 нМ SkQ1 вылечивают уже развившуюся катаракту и ретинопатию за 1,5 месяца.

В заключение этой серии исследований обратились к экспериментальному увеиту. Эта болезнь, как известно, связана с сильнейшим окислительным стрессом, и капли SkQ1 оказывали лечебное действие. Увеит вызывали иммунизацией кролика арестином – белком фоторецепторных клеток. Заболевание приводило к слепоте, после чего в один глаз капали 250 нМ SkQ1 четырежды в день. Спустя несколько дней животные начинали видеть, но только тем глазом, который получал SkQ1. Та же процедура предотвращала развитие увеита, если капли давали в период иммунизации. При этом

успех достигался в 100% случаев как при предотвращении увеита, так и при лечении уже развившейся болезни.

Группой проф. П.П. Филиппова было доказано, что SkQ1 в концентрации 20 нМ оказывает выраженное защитное действие на фоторецепторные клетки и другие нейроны сетчатки в условиях органного культивирования заднего сектора глаза, а также предотвращает макрофагальную трансформацию клеток пигментного эпителия сетчатки. Этот процесс аналогичен тому, что происходит при тяжелых зрительных патологиях, например при отслойке сетчатки (Скулачев В.П., 2007).

Многообещающие результаты, полученные в ходе экспериментов по лечению патологий зрения в модельных системах, позволили применить в ветеринарной практике для лечения глазных болезней препарат на основе SkQ1, названный «Ветомитином». Как показала работа, проведенная сотрудниками Московской Ветеринарной академии им. К.И. Скрябина, капли «Ветомитин» помогают при ретинопатиях у собак, кошек и лошадей. «Ветомитин» назначали животным, для которых традиционные способы лечения были неэффективны. Отличный лечебный эффект «Ветомитина» был обнаружен также при увеите, глаукоме, конъюнктивите и заболеваниях роговицы. Всего на конец 2007 года в испытаниях участвовало 293 животных (Grigoryan E.N. et al., 2007).

Чем обусловлено терапевтическое действие антиоксиданта в отношении глазных болезней? По словам авторов работы, сетчатка глаза – ткань, которая особо сильно повреждается из-за действия активных форм кислорода. Её митохондрии содержат значительное количество полиненасыщенных жирных кислот, а это – основная мишень для окисления. Обезвреживая «плохой кислород» в митохондриях, SkQ эффективно защищает их от повреждения.

Клинические исследования по лечению патологии глаз с применением ионов Скулачева проводились в Московском НИИ ГБ им. Гельмгольца, рабочее название препарата – Миторетин (Чистяков В.А., 2007). В настоящее время препарат разрешен к применению в клинической практике в РФ.

Выводы. Современные биотехнологии позволяют проводить адресное лечение поврежденных клеток на уровне митохондрий с помощью ионов Скулачева SkQ, что открывает перспективы в лечении тяжелой патологии глаз.

SUMMARY

Has developed a new substance SkQ1, that influence to mitochondria. Neutralizing bad oxygen in mitochondria, SkQ defend it from injury. Mitotechnology is basis for new drugs that can be used for severe eye diseases.

УДК 617.7-007.68+617.723-005:616.833.115]-07

ОСОБЕННОСТИ ДИАГНОСТИКИ ГЛАУКОМАТОЗНОЙ ОПТИЧЕСКОЙ НЕЙРОПАТИИ У ЛИЦ С АТИПИЧНЫМИ ФОРМАМИ ДИСКА ЗРИТЕЛЬНОГО НЕРВА

М.С. Худжатова, Ж.Х. Хамитова

Казахский научно-исследовательский институт глазных болезней, г. Алматы

По данным многочисленных авторов, при ранней глаукоме имеет место диссоциация структурных и функциональных изменений: структурные изменения опережают функциональные (F.Goni, 2005).

Дефект в поле зрения в 5 децибел обнаруживается при повреждении 20% нервных волокон (Chi T., Ritch R., Stickler D., 1989).

Таким образом, кардинальным симптомом глаукомы считаются специфические изменения диска зрительного нерва (ДЗН), выражающиеся в патологическом увеличении экскавации, обусловленном атрофией нервных волокон [1]. Обследование ДЗН уникально, поскольку оно дает возможность в микроскопических масштабах наблюдать напрямую результаты прогрессирования глаукоматозной оптической нейропатии (ГОН) [2, 3].

Длительное время основной проблемой исследователей в диагностике глаукомы оставался поиск методики, позволяющей количественно оценить стереометрические параметры диска зрительного нерва и слоя нервных волокон перипапиллярной сетчатки (СНВС) [4].

В повседневной практике используется субъективная оценка отношения размера экскавации к диаметру диска (Э/Д). Длительное время клиницисты пользовались зарисовками ДЗН, предложенными А. Вогтом в начале XX века. Затем на смену зарисовкам пришло фотографирование ДЗН.

С появлением компьютерных томографов стало возможным не только оценить структуру ДЗН и СНВС, но и количественно оценить морфометрические параметры ДЗН. Одним из таких методов диагностики глаукомы является Гейдельбергский ретинальный томограф HRT III.

В 2004 году ассоциация международных глаукомных обществ рекомендовала включить объективные методы исследования ДЗН в список рутинных.

Установлено, что наиболее информативным из всех параметров ДЗН оказался параметр отношения площади нейроретинального пояска (НРП) к площади ДЗН (или отношение площади экскавации к площади ДЗН в обратном порядке) [5].

НРП состоит из аксонов и нейроглии и представляет собой кольцо, которое внутри ограничено краем экскавации, снаружи - краем ДЗН (кольцо Эльшинга).

При оценке состояния НРП следует придерживаться правила ISNT

Қазақстан Офтальмологиялық журналы - 2013 - № 2-3 (43)

(Jonas J, 1998), согласно которому в норме ширина НРП - максимальная в нижнем отделе ДЗН, затем по убывающей - в верхнем, назальном и темпоральном отделах.

Форма ДЗН влияет на форму НРП в норме и при глаукоме.

В эмметропичных глазах независимо от площади ДЗН форма ДЗН и НРП - симметричные, что помогает дифференцировать начальные признаки глаукомы, проявляющиеся уменьшением площади НРП в нижне-темпоральном секторе. С изменением формы ДЗН изменяется и характер изменений ДЗН по секторам.

У лиц с миопической рефракцией чаще встречаются атипичные формы ДЗН, причем продольные и поперечные формы ДЗН встречаются чаще (78%) при миопии высокой степени [6]. В свою очередь, атипичные формы ДЗН делятся на 2 группы:1) маскирующие глаукомные признаки (маленькие, наклонные и проминирующие ДЗН); 2) симулирующие глаукомные признаки (диски с большой экскавацией, большие, поперечные и продольные) [7].

Лица, имеющие маленький размер ДЗН (менее 1,6 мм2), относятся к группе риска по глаукоме. При анализе таких ДЗН легко ошибиться, поскольку экскавация кажется маленькой по площади, но уже может быть глаукоматозной. В таких случаях необходимо обращать внимание на характер распределения НРП по секторам [8].

В наклонных дисках при миопии параметры НРП завышены, особенно в назальном секторе, а параметры экскавации занижены по причине наклона ДЗН (погрешность прибора, обусловленная низким расположением базисной плоскости). Назальная часть ДЗН расположена выше базисной плоскости и симулирует избыточные параметры НРП, такие диски ошибочно классифицируются как нормальные. Естественные изменения являются причиной ошибок показателя вероятности глаукомы (GPS).

Акопян А.И. в 2005 году была предложена формула пересчета объема НРП с учетом значений наклона ДЗН: $RV1=RV-K*(h-175)$, где RV1 – истинный объем НРП, RV – ретинотомографический объем НРП, h – наклон ДЗН, 175 – значение наклона ДЗН в норме, K = 0,0017.

В проминирующих дисках при отсутствии отека ДЗН объем НРП в височной части больше, чем объем НРП в назальной части. При начальном и умеренном застое объем НРП в назальной части становится больше, чем объем НРП в височной части. При выраженном отеке объем НРП в височной части равен объему НРП в назальной части.

В дисках с большой экскавацией глаукомные изменения происходят симметрично во всех секторах, кроме нижне-назального, в котором волокна атрофируются больше, чем в верхне-назальном секторе. Височный край экскавации более пологий. Расширение экскавации не сопровождается потерей ткани НРП. Профиль СНВС снижен. Не наблюдается перипапиллярная атрофия.

Больший размер НРП в больших дисках механически более податлив к градиенту давления по обе ее стороны [9]. В больших дисках наиболее выраженные изменения при глаукоме бывают в назальном, а затем - в нижне-темпоральном и верхне-назальном секторах. Площадь и объем НРП аналогичны таковым в глазах с обычными по размеру ДЗН. Мурфильдский регрессионный анализ (MRA) выявляет

отклонение от нормы в назальной полусфере. GPS-анализу (показатель вероятности глаукомы) свойственна повышенная чувствительность при большом размере ДЗН.

Поперечная форма ДЗН, встречающаяся при миопии высокой степени, когда глазное яблоко растянуто не только в передне-заднем направлении, но и в поперечном, является наиболее уязвимой (Акопян А. И., Еричев В. П., 2005). В поперечных дисках глаукоматозные изменения приводят к атрофии нервных волокон в нижне-назальном, назальном и нижне-темпоральном секторах, а в продольных дисках атрофия возникает в темпоральном, верхне-темпоральном, нижне-темпоральном секторах.

Таким образом, атипичные диски не отличаются от ДЗН при глаукоме по значениям параметров в целом по всему диску, а отличаются специфическим распределением НРП по секторам со свойственным их поражением при глаукоме.

В литературе не представлено доказательств большей или меньшей выраженности глаукоматозных повреждений ДЗН в случаях с его неправильной формой по сравнению с ДЗН, имеющим более правильную форму [10].

ЛИТЕРАТУРА

1. Волков В.В. Глаукома при псевдонормальном давлении.-Москва, 2001.-С.25.

2. Алябьева Ж.Ю. Новые горизонты сканирующей лазерной офтальмоскопии // Клиническая офтальмология. -2005.- № 1- С.4-6.

3. Бессмертный А.М., Егорова И.В. Применение ретинального лазерного томографа в диагностике глаукомы// Глаукома. – 2002.-№ 2- С.16-19.

4. Куроедов А.В., Городничий В.В. Офтальмоскопическая характеристика изменений диска зрительного нерва и слоя нервных волокон сетчатки при глаукоме.- Москва, 2011.-С.6.

5. Акопян А.И Дифференциально-диагностические критерии изменений диска зрительного нерва при глаукоме и миопии// Автореферат на соиск. уч. ст. канд. мед. наук.- Москва, 2008.-С 23-25.

6. Yamazaki Y. at all, 1999, Акопян А.И. Стереометрические параметры диска зрительного нерва в ранней диагностике глаукомы в миопических глазах// Сборник тезисов «Актуальные проблемы офтальмологии».-Москва.-2005.

7. Акопян А.И., Еричев В.П. Стереометрические параметры диска зрительного нерва в ранней диагностике глаукомы в миопических

Қазақстан Офтальмологиялық журналы - 2013 - № 2-3 (43)

глазах//Сборник тезисов « Актуальные проблемы офтальмологии».-Москва.-2005.-С 6-9.

8. Куроедов А.В., Городничий В.В. Компьютерная ретинотомография (HRT III): диагностика, динамика, достоверность.- Москва, 2007.-С.111.

9. Волков В.В., 2001, Bellezza A. J., 2000, Chi T., 1989, Varma R., 1994.

10. Jonas J.B., Budde W.M., Panda-Jonas S. Ophthalmoscopic evaluation of the optic nerve head// Surv.Ophthalmol.-1999.-Vol.43.-P.293-320.

ОФТАЛЬМОФАРМАКОЛОГИЯ

УДК 617.764-008.811.4-085:615.457.1

ИЗУЧЕНИЕ ДЕЙСТВИЯ ГЛАЗНЫХ КАПЕЛЬ «СИСТЕЙН УЛЬТРА»™ И «ОФТОЛИК»® У ПАЦИЕНТОВ, СТРАДАЮЩИХ СИНДРОМОМ «СУХОГО ГЛАЗА»

А.А. Латипова

ГКП на ПХВ «Областная клиническая больница» Западно-Казахстанская область, г. Уральск

Ключевые слова: синдром «сухого глаза», препараты «искусственной слезы».

В последние годы среди населения значительно возросли жалобы на «усталость» глаз, ощущение дискомфорта, снижение качества зрения. Такая тенденция неразрывно связана с ухудшающимися условиями внешней среды, техническими инновациями, которые постепенно приходят в каждый дом. Другие провоцирующие факторы: несбалансированное и нерациональное питание также негативно влияют на появление и прогрессирование вышеописанных симптомов. На приеме у офтальмолога все чаще встречаются пациенты с синдромом «сухого глаза» (ССГ) как с сопутствующей патологией, так и у относительно здоровых лиц. При этом ССГ расценивается не только как симптомокомплекс, вызывающий развитие или прогрессирование заболеваний поверхности глаз, но и как социальная проблема, приводящая к снижению качества жизни пациентов.

В терапевтических целях при ССГ наиболее часто используют заменители «искусственной слезы», которые направлены на увлажнение и защиту поверхности глаза. Сегодня офтальмологам предлагается широкий выбор препаратов «искусственной слезы», они имеют разную эффективность при различной степени выраженности ССГ. Все имеющиеся препараты «искусственной слезы» можно разделить на три основные группы: 1) препараты низкой вязкости (водные растворы полимеров); 2) препараты высокой вязкости (гели и мази); 3) промежуточное положение занимают препараты с трансформационным эффектом или гелеобразующие, такие как Систейн™ и Систейн Ультра™ которые при попадании на поверхность глаза преобразуются из жидкого состояния в гель, при этом степень гелеобразования зависит от тяжести ССГ.

Цель данного исследования - сравнить эффективность препаратов «искусственной слезы» Систейн Ультра™ и Офтолик® у пациентов, страдающих ССГ, и оценить применение через 2 недели от начала исследования.

Материал и методы исследования. Исследование проводилось на базе ГКП на ПХВ «Городская поликлиника № 5» г. Уральска. Было опрошено 30 человек с установленным диагнозом ССГ, получающих амбулаторное лечение на базе данной поликлиники.

Все пациенты были случайным методом разделены на две равнозначные группы по составу и сходным жалобам. Испытуемым в первой группе (группа А) с целью терапевтического эффекта были назначены глазные капли Систейн Ультра™ по 1 инстилляции в каждый глаз 3-4 раза в день. Во второй группе (группа В) с этой же целью были назначены капли Офтолик® в аналогичной дозе. Оценку результатов проводили на повторном приеме через две недели от начала терапии путем осмотра, сбора жалоб и опроса испытуемых о качестве лечения. Срок наблюдения составил 2 недели.

Результаты исследования

Основную долю респондентов составили женщины (60%). Возрастная структура опрошенных: 20-30 лет - 0%, 30-40 лет – 20%, 40-60 лет - 50%, 60 лет и старше – 10%. На долю работающих пришлось 70%, безработных – 20%, пенсионеров - 10%. Среди работающих: 30% - офисные сотрудники, 20% имеют профессиональную вредность, 40% являются водителями личного автотранспорта, 10% являются постоянными носителями мягких контактных линз. Почти 80% исследуемых отмечают длительную работу за компьютером как по работе, так и дома в развлекательных целях.

По роду предъявляемых жалоб: 80% пациентов имели покраснение глаз, 40% испытывали зуд и жжение, 20% - слезотечение, 70% испытывали чувство инородного тела в глазу, 40% пациентов применяли какие-либо заменители слезы от случая к случаю.

По прошествии двух недель с момента назначения препаратов пациенты были повторно осмотрены и опрошены. В группе А: 80% пациентов отмечали явное снижение чувства дискомфорта в глазах, причем не только после непосредственной инстилляции Систейн Ультра™, но и в течение всего дня в целом. При этом 60% из них использовали Систейн Ультра™ по 1 капле в каждый глаз 2 раза в день вместо рекомендованных 3-4 раз в день. У 73,3% исследуемых значительно снизилось покраснение и раздражение глаз, почти у всех (93,3%) исчезло чувство жжения и инородного тела в глазах. Только 13,3% пациентов отмечали незначительный дискомфорт в виде быстро проходящего затуманивания зрения сразу после закапывания капель. Данный эффект исчезал на 3-4 день после начала применения капель Систейн Ультра™. У носителей мягких контактных линз при закапывании данных капель за 15 минут до их одевания значительно увеличилось время их комфортного ношения.

В группе В: 46,7% пациентов испытывали удовлетворительный результат после закапывания капель Офтолик®. Покраснение глаз снизилось у 40% пациентов. У такого же числа опрошенных исчезло чувство инородного тела. У 10% появились дискомфортные ощущения в виде местного раздражения и увеличения слезопродукции, которое проходило через 1-2 минуты после инстилляции. Носителей контактных линз в этой группе не было.

Вывод: применение глазных капель Систейн Ультра™ при симптомах, имеющих отношение к ССГ, более оправдано и целесообразно, так как оно обеспечивает адекватную защиту поверхности глаз и более позитивные отзывы от пациентов.

ЛИТЕРАТУРА

1. Майчук Д.Ю., Ковалевская М.А., Бржеский В.В. и др. Синдром красного глаза. Практическое руководство для врачей-офтальмологов.- 2010.

2. Яни Е.В., Майчук Ю.Ф. Новые препараты группы слезозаместителей в терапии синдрома «сухого глаза»//Всерос. науч. конф. с международным участием «Роль и место фармакотерапии в современной офтальмологической практике».- Сб. науч. тр. – СПб, 2006.– С.127-128.

РЕЗЮМЕ

Изучение действия глазных капель «Систейн Ультра»™ и «Офтолик»®
у пациентов, страдающих синдромом «сухого глаза»
А.А. Латипова

В статье описываются симптомы и эпидемиологические характеристики синдрома «сухого глаза» (ССГ), сравнивается действие двух препаратов заменителей «искусственных слез» у пациентов с установленным диагнозом ССГ, а также их мнение об эффективности лечения.

SUMMARY

The article describes Dry Eye's symptoms and epidemiologic status, compares effects of two artificial tears on patients with Dry Eye, and their response of treatment's efficacy.

ТҰЖЫРЫМ

Бұл мақалада «құрғақ көз» синдромының белгілері мен эпидемиологиялық қасиеттері сипатталады, «құрғақ көз» синдромы бар ауруларда «жасанды көз жасын» алмастыратын екі дәрі-дәрмектің әрекеті салыстырылады, сонымен қатар емнің тиімділігі жөніндегі олардың көзқарастары да айтылады.

УДК 617:7:681.735]-06-08:615.262.1

ЭФФЕКТИВНОСТЬ НЕСТЕРОИДНЫХ ПРОТИВОВОСПАЛИТЕЛЬНЫХ СРЕДСТВ В ЛЕЧЕНИИ ЗАБОЛЕВАНИЙ ГЛАЗ, ИНИЦИИРОВАННЫХ НОШЕНИЕМ МЯГКИХ КОНТАКТНЫХ ЛИНЗ

Е.Ю. Письменная, Н.А. Кауметова, Б.С. Айтхожин, Н.А. Шафоренко

г. Павлодар

Актуальность проблемы заключается в том, что при ношении контактных линз часть пациентов сталкивается с воспалительными заболеваниями глаз.

Несмотря на большое количество противомикробных средств и методов их применения, в некоторых случаях лечение воспалительных заболеваний оказывается малоэффективным. В связи с этим вопросы лечения таких заболеваний остаются важной проблемой как научно-практического, так и социального значения. Воспалительные заболевания глаз наряду с противомикробной терапией требуют назначения нестероидных противоспалительных препаратов (НПВП). В нашем исследовании применялся Дикло-ф 0,1% глазные капли (производитель - Promed exports). В состав препарата входит диклофенак натрия – НПВП, полиаксил – антиоксидант, трометамин – поддерживает PH=7,4. Вследствие этого сочетания препарат обладает лучшей переносимостью, более выраженным противовоспалительным и противоотёчным действием. Действие диклофенака основано на подавлении синтеза простагландинов, что при местном применении приводит к уменьшению отёка и гиперемии конъюнктивы, снижению болевых ощущений, не вызывает побочных эффектов, возникающих при применении кортикостероидов.

Этиологической причиной воспалительных заболеваний глаз, инициированных ношением мягких контактных линз (МКЛ), может выступать любой фактор: микробы, механическое повреждение, синдром «сухого глаза», гипоксическое состояние роговицы и др. В большинстве случаев источником проблемы является сам пациент. Было установлено, что 75-85% пользователей МКЛ не выполняют рекомендации врача-офтальмолога по уходу за контактными линзами, не соблюдают правила гигиены, часто используют повреждённые линзы, перенашивают линзы, искусственно пролонгируя фактические сроки замены, длительно используют линзы в течение суток, а также во время сна, используют для хранения и обработки МКЛ растворы низкого качества с неудовлетворительными противомикробными и очищающими свойствами. Несоблюдение режима особенно часто фиксировались у пациентов, которые использовали контактные линзы однодневного ношения, продление срока эксплуатации до 2-3 дней сопровождалось серьезными нарушениями гигиены. Опыт наблюдения показал: чем больше стаж ношения контактных линз и чем старше пациент, тем чаще выявлялись нарушения правил гигиены. Пациенты, начинающие испытывать незначительные ощущения дискомфорта, несвоевременно обращаются за квалифицированной медицинской помощью, продолжают носить линзы, занимаются самолечением, доводя заболевание до развитой стадии.

Цель работы - изучение клинической эффективности глазных каплей

Дикло-ф 0,1% в лечении заболеваний глаз, инициированных ношением МКЛ.

Материал и методы исследования. С целью изучения эффективности препарата под наблюдение были взяты две однородные по возрасту и нозологии группы пациентов с воспалительными заболеваниями глаз от 16 до 48 лет. Наблюдение велось в течение 8 месяцев. Пациенты основной группы получали комплексное лечение с включением инстилляций Дикло-ф 0,1% от 4 до 6 раз в день в зависимости от тяжести воспалительного процесса. Лечение проводили в составе местной и общей комплексной терапии, включающей антибактериальные, противовирусные, десенсибилизирующие препараты, витамины. При синдроме «сухого глаза» использовались увлажняющие гели, при эрозиях и инфильтратах роговицы – кератопротекторы. Пациенты контрольной группы с аналогичными воспалительными заболеваниями получали комплексное лечение без применения глазных капель Дикло-ф 0,1%.

Эффективность лечения оценивалась по длительности и выраженности воспалительных проявлений.

В качестве критериев положительной динамики оценивались следующие симптомы: снижение остроты зрения, светобоязнь, жжение, чувство инородного тела, покраснение, ощущение сухости глаза, слёзотечение, отделяемое.

Таблица 1 – Группы пациентов по нозологиям

Вид заболевания	Количество пациентов с НПВП	Количество пациентов без НПВП
Блефароконъюнктивиты	5	3
Папиллярный конъюнктивит	10	8
Микробный конъюнктивит	20	22
Эписклерит	6	6
Инфильтративный кератит	15	15
Синдром «сухого глаза»	8	8

Анализ динамики клинической картины выявил, что в группе, где в качестве противовоспалительного средства применялся Дикло-ф 0,1% глазные капли, отмечалось смягчение и исчезновение жалоб пациентов, существенное укорочение длительности заболевания, отсутствие остаточных изменений по сравнению с результатами в контрольной группе.

В группе, где Дикло-ф 0,1% глазные капли не применялся, у пациентов дольше сохранялись жалобы на чувство инородного тела, жжение и слёзотечение. Длительно, более 15 дней, у половины пациентов с инфильтративными кератитами не исчезало покраснение глаз, и интенсивность инфильтративных очагов была без динамики. Практически всем пациентам этой группы для улучшения качества лечения был назначен Дикло-ф 0,1% глазные капли.

Таблица 2 – Результаты лечения с применением Дикло-ф 0,1% глазные капли

Симптом	Полное исчезновение жалоб					
	С применением НПВП			Без применения НПВП		
	3 дня	5 дней	> 7 дней	3 дня	5 дней	> 7 дней
Жжение	5	5	2	2	2	7
Чувство инородного тела	9	14	4	6	6	18
Ощущение сухости глаза	3	4	6	4	4	7
Светобоязнь	7	3	1	3	4	4
Снижение остроты зрения	2	5	1	2	3	4
Покраснение	22	20	6	9	12	25
Слёзотечение	7	2	0	2	2	5
Отделяемое	11	24	7	9	26	8

Выводы:

1. Проведенное исследование свидетельствует о высокой противовоспалительной эффективности препарата Дикло-ф 0,1% глазные
2. капли в лечении заболеваний глаз, инициированных ношением МКЛ.
3. Данный препарат хорошо переносится пациентами, существенно сокращает длительность заболевания, что позволяет в наиболее короткое время вернуться к ношению МКЛ, сохранить человеку обычный ритм жизни.
4. Необходимо улучшать информированность пациента о правилах гигиены и ухода за контактными линзами, а также обо всех возможных осложнениях, возникающих при их неправильном использовании.

ЛИТЕРАТУРА

1. Киваев А.А., Шапиро Е.И. Контактная коррекция.- М., 2000.
2. Эфрон Н. Асептический инфильтративный кератит, вызванный ношением контактных линз.- Вестник оптометрии.- № 1.-С. 17-24. Микробный инфильтративный кератит, вызванный ношением контактных линз.- Вестник оптометрии.- № 1.- С. 28-38.
3. Фёдорова Е.А., Просянюк В.П. Роль мягких контактных линз плановой замены в развитии микробных поражений роговицы.- Глаз.- № 6.- 2004.
4. Бржевский В.В., Сомов Е.Е. Диагностика и лечение больных с синдромом сухого глаза.- С-Петербург, 2005.

РЕЗЮМЕ

Эффективность нестероидных противовоспалительных средств в лечении заболеваний глаз, инициированных ношением мягких контактных линз
Е.Ю. Письменная, Н.А. Кауметова, Б.С. Айтхожин, Н.А. Шафоренко

Оценена клиническая эффективность препарата Дикло-ф 0,1% глазные капли в лечении некоторых заболеваний глаз, инициированных ношением МКЛ. Проведённое исследование свидетельствует о высокой противовоспалительной эффективности препарата Дикло-ф 0,1% глазные капли. Применение данного препарата существенно сокращает длительность заболевания, улучшение клинической картины наступает в минимальные сроки.

SUMMARY

Clinical efficacy of medicine Diclo-F 0,1% eye drops was assessed in treatment of some eye diseases, caused by wearing SCL (soft contact lens).
Medication of this medicine reduce duration of a disease essential, amelioration comes quickly.

ТҰЖЫРЫМ

Мақалада Дикло-ф 0,1% дәрмектің конъюктивамен қасан қабықтың ауруында, және жанаспалы линзалармен қолданатың көз науқастдын клиникалық нәтижелігі бакылады. Зерттеуің нәтижелері Дикло-ф 0,1% дәрмектің жоғары қабыну қарсы әсері туралы дәлелдейді.

УДК 615.454:615.014.24:615.035

ОПЫТ ПРИМЕНЕНИЯ ПРЕПАРАТА «ОФТАКВИКС» В ЛЕЧЕНИИ ВОСПАЛИТЕЛЬНЫХ ЗАБОЛЕВАНИЙ ПЕРЕДНЕГО ОТРЕЗКА ГЛАЗ

Д.Э. Абирова

ТОО «Медицинский цент Зрение», г. Экибастуз

Ежегодно фармацевтический рынок Казахстана пополняется новыми офтальмологическими препаратами. Несмотря на наличие большого количества антибактериальных препаратов и появление новых антибиотиков, актуальность проблемы инфекционных и воспалительных заболеваний

глаз не уменьшилась (Ковалевский Е.И., 1995; Егоров А.Е. с соавт., 2004; Аветисов С.Э. с соавт., 2008).

Офтальмологический препарат «Офтаквикс» («Santen»,Финляндия) - антибактериальное средство широкого спектра действия, активным компонентом которого является левофлоксацин 0,5% раствор из группы фторхинолонов. Левофлоксацин относится к фторхинолонам нового поколения. От своих предшественников он отличается высокой антибактериальной активностью, что обусловлено его способностью подавлять не только бактериальный фермент ДНК-гиразу, но и топоизомеразу IV - другой фермент, ответственный за синтез ДНК бактерий. «Офтаквикс» 0,5%раствор (Santen) отличается широким спектром действия, обладает гидрофильностью и липофильностью к структурам тканей и микроорганизмов, значительной проникающей способностью. При инстилляции препарата в конъюнктивальную полость достигается высокая концентрация действующего вещества в слезе и водянистой влаге. Препарат также отличается высокой безопасностью, так как в терапевтической дозе практически не токсичен для тканей глаза (Азнабаев М.Т. с соавт., 2003; Телеуова Т.С., 2012).

Цель - изучение эффективности и безопасности глазных капель «Офтаквикс» (Santen) в лечении бактериальной инфекции переднего отдела глаза.

Материал и методы. Под наблюдением находились 60 человек (110 глаз). I группа – 84 (76,4%) глаза с острым бактериальным конъюнктивитом, II группа -16 (14,5%) глаз с острым вирусным конъюнктивитом, III группа – 10 (9,1%) глаз с острым кератитом, из них 6 - с посттравматическим кератитом, 3 - с герпетическим кератитом и 1 - с кератоувеитом неясной этиологии. В I и II группе препарат назначался по 2 капле 6 раз в день 3 дня, затем - по 2 капле 3 раза в день. В III группе препарат назначался от 4 до 8 раз в сутки в зависимости от тяжести поражения роговой оболочки. Во II и III группе дополнительно применялись средства симптоматической и патогенетической терапии (кератопротекторы, мидриатики, противовирусные и т.п.). Срок наблюдения составил 6 месяцев.

Результаты. В I группе клиническое выздоровление отмечалось на 5-7 сутки. Во II группе улучшение отмечалось на 5-6 сутки, клиническое выздоровление - на 10 сутки у 4 человек, на 14 сутки - у 3 человек, на 18 сутки - у 1 больного. Из III группы следует выделить 1 пациента с кератоувеитом неясной этиологии, течение заболевания которого осложнялось сопутствующей патологией: сахарным диабетом и ревматоидным артритом.

Выводы. Глазные капли «Офтаквикс» (Santen) обладают выраженной антибактериальной активностью в отношении бактериальной инфекции глаз, нетоксичны, хорошо переносятся пациентами и не имеют аллергических реакций.

SUMMARY

Eyedrops «Oftakviks» (Santen) showed strong antibacterial activity against bacterial infections of the eye, non-toxicity, a good tolerated by patients, the lack of allergic reactions.

УДК 617.7-053.2-08:615.457.1

ОПЫТ ПРИМЕНЕНИЯ ГЛАЗНЫХ КАПЕЛЬ «ОФТАКВИКС» В ДЕТСКОЙ ОФТАЛЬМОЛОГИИ

А.М. Смагулова

ГКП на ПХВ «Городская поликлиника № 5», г. Астана

Актуальность проблемы инфекционных воспалений глазного яблока обусловлена частотой этой патологии, снижением реактивности организма человека, высокой антибиотикорезистентностью микроорганизмов. Нерациональное использование антибиотиков в клинической практике влечет за собой утяжеление клинических симптомов, развитие осложнений, увеличение длительности течения заболеваний, вызванных различными инфекциями глаза.

На сегодняшний день среди известных антибактериальных препаратов, применяемых при глазных инфекциях,

ОФТАКВИКС®

Левофлоксацин 0,5%

АНТИБАКТЕРИАЛЬНЫЙ ПРЕПАРАТ ПЕРВОГО ВЫБОРА ДЛЯ ПРОФИЛАКТИКИ И ЛЕЧЕНИЯ ОФТАЛЬМОЛОГИЧЕСКИХ ИНФЕКЦИЙ

- **Широкий спектр действия**
- **Высокая концентрация**
- **Рекомендован ESCRS с 2007 года**
- **Низкая кератотоксичность**
- **Минимальный риск развития резистентности**

МОЩНЫЙ УДАР!

Santen

diathera®

ИНДИКАТОР ИГД-02

Измерение внутриглазного давления через веко

ОПЫТ • ДОВЕРИЕ • НАДЕЖНОСТЬ

- Более 30 клинических испытаний в РФ и странах СНГ
- Около 40 научных публикаций
- Более 10 наград на международных выставках
- Экспортный вариант прибора:
  - успешные клинические испытания более чем в 15 странах мира (США, Испания, Германия и др.)
  - международные сертификаты:

  CE 0535 (Евросоюз), FDA (США) и др.

Уникальная методика

Безопасное и быстрое измерение ВГД?
Транспальпебральная тонометрия!

Оптимальный прибор для скрининга?
Индикатор ИГД-02 diathera!

Альтернативы нет!

Официальные представители в Республике Казахстан

г. Алматы, ТОО "Медремзавод"
тел/факс.: (727) 382 20 90, 382-19-33
www.medremzavod.medprom.kz

г. Петропавловск, ТОО "Гелика"
тел/факс.: (715) 253-42-79, 253-42-83
www.gelika@gelika.kz

ГОСУДАРСТВЕННЫЙ РЯЗАНСКИЙ ПРИБОРНЫЙ ЗАВОД
WWW.GRPZ.RU

390000, Россия,
г. Рязань, ул. Семинарская, 32
тел.: (4912) 29-84-53
факс: (4912) 29-85-16
e-mail: info@grpz.ru

наиболее положительно зарекомендовали себя антибиотики из группы фторхинолонов II поколения.

Наряду с высокой эффективностью этих антибиотиков за последние 2-3 года появилась резистентная к ним микрофлора конъюнктивальной полости, а также токсико-аллергические реакции, ограничивающие их применение в детской практике.

Интенсивные фармакологические исследования привели к созданию фторхинолонов III поколения, которые отличаются от своих предшественников более высокой бактерицидной активностью. Это объясняется тем, что фторхинолоны III поколения ингибируют не только бактериальную ДНК-гиразу, но и второй фермент, ответственный за синтез бактериальной ДНК - топоизомеразу IV.

В офтальмологической практике группу фторхинолонов III поколения представляют глазные капли «Офтаквикс» (Santen, Финляндия). Антибиотик обладает хорошей проникающей способностью, гидрофильностью и липофильностью к структурам тканей и микроорганизмов, обладает широким спектром антибактериального действия. Офтальмологические терапевтические дозы препарата практически нетоксичны. По данным экспериментальных исследований, офтальмотерапевтическая доза левофлоксацина для различных животных в несколько тысяч раз ниже энтеральных доз, вызывающих тератогенный эффект. Это обеспечивает высокую эффективность и безопасность препарата.

Цель исследования - изучить эффективность применения раствора левофлоксацина в виде глазных капель «Офтаквикс» в лечении воспалительных заболеваний глаз у детей.

Материал и методы. Под наблюдением находился 41 ребенок (56 глаз), из них 11 (11 глаз) - с ячменями, 12 (12 глаз) - с дакриоциститами, 18 (33 глаза) - с бактериальными конъюнктивитами. Возраст пациентов варьировал от 3 месяцев до 15 лет. Пациенты в возрасте до года получали глазные капли «Офтаквикс» при дакриоцистите. Всем больным с момента обращения в первые 2 суток местно назначались инстилляции капель «Офтаквикс» в конъюнктивальную полость 6 раз в сутки, в последующем – 4 раза в сутки. Эффективность лечения оценивалась по выраженности клинических симптомов воспаления. У 10 пациентов анализировались результаты бактериологического исследования глазного яблока.

Большое значение придавалось оценке таких явлений, как аллергическая реакция, синдром «сухого глаза», точечные эрозии роговицы.

Результаты. При бактериологическом исследовании содержимого конъюнктивальной полости до начала лечения выявлен золотистый и эпидермальный стафилококк при конъюнктивитах. В случаях дакриоциститов выявлено 2 случая микст инфекции: ассоциация стафилококков с кишечной палочкой. При изучении чувствительности выделенных бактериальных штаммов установлена резистентность к антибиотикам, которые обычно широко используются в качестве терапии при инфекционных заболеваниях глаз: левомицетину, гентамицину, тобрамицину, цефалоспоринам.

Сроки купирования воспалительных реакций левофлоксацином («Офтаквикс») при 6- и 4-кратных ежедневных инстилляциях в конъюнктивальный мешок варьировали от 5 дней при конъюнктивитах до 7 дней - при ячменях и дакриоциститах. Контрольное бактериологическое исследование после курса антибактериального лечения показало отсутствие роста микрофлоры в конъюнктивальной полости у всех пациентов. Во время лечения токсические и аллергические проявления со стороны тканей глазного яблока отсутствовали.

Выводы. Глазные капли «Офтаквикс» эффективны при различных видах инфекционных воспалительных заболеваний переднего отрезка глаза; препарат обладает широким спектром действия, оказывает бактерицидный эффект.

ЛИТЕРАТУРА

1. Рациональная фармакотерапия в офтальмологии. Руководство для практикующих врачей/ Под общей редакцией Е.А. Егорова.- М.: Издательство «Литтера», 2006.-С.61-64.

2. Егоров В.В., Савченко И.В., Барабанова Г.И., Боровских Е.В., Смолякова Г.П. Эффективность применения глазных капель «Офтаквикс» в лечении инфекционных конъюнктивитов // Российский медицинский журнал «Клиническая офтальмология».- Т.9.- 2008.- № 2.- Стр. 45-47.

3. Кафтырева Л.А., Околов И.Н. Резистентность коагулазонегативных стафилококков, выделенных от больных с конъюнктивитами, к антибактериальным препаратам // Новое в офтальмологии.- 2006.- № 4.- С. 34-36.

4. Каменских Т.Г., Усанов Д.А., Скрипаль А.В. и др. Тепловизионное исследование в изучении влияния препарата Офтаквикс на течение послеоперационного периода факоэмульсификации катаракты // Клиническая офтальмология.- Т. 10.- 2009.- № 3.- С. 104-108.

5. Телеуова Т.С. Офтаквикс для лечения офтальмии у недоношенных детей// Қазақстан офтальмологиялық журналы.- 2012.- № 1.- С.51-54.

ТҰЖЫРЫМ

«Офтаквикс» көздің тамшылары көздің әртүрлі инфекциялық ауруларына өте тиімді. Дәрінің әрекет спектрі кең. Бактерицидтық нәтижеге ие.

SUMMARY

Eye drops «Oftakviks» are effective at different types of infectious inflammatory diseases of a forward piece of an eye. Preparation possesses the wide spectrum of action. Renders a bactericidal effect.

УДК 617.753.2-053.2-08:615.457

ВЛИЯНИЕ 2,5% ИРИФРИНА НА ФУНКЦИЮ ЦИЛИАРНОЙ МЫШЦЫ И ЕЁ ОЦЕНКА МЕТОДОМ КОМПЬЮТЕРНОЙ АККОМОДОГРАФИИ

О.В. Жукова, А.В. Егорова, Е.С. Мыкольникова

ГБУЗ Самарская областная клиническая офтальмологическая больница
им. Т.И. Ерошевского, г. Самара
Центр профилактики и лечения близорукости, г. Ижевск

Нарушения аккомодации являются пусковым механизмом и одним из важнейших патогенетических факторов в возникновении и развитии прогрессирующей близорукости. В связи с этим лечение привычно-избыточного напряжения аккомодации и оценка состояния аккомодативных функций имеют большое значение (Аветисов Э.С., 1986). Традиционно для оценки состояния аккомодационного аппарата глаза используются такие методики, как определение объёма абсолютной аккомодации, запаса относительной аккомодации, резерва аккомодации. Все эти методы являются субъективными и количественными.

Объективная оценка функции цилиарной мышцы возможна с помощью аппарата Righton Speedy-K ver. MF-1. Данный аппарат сочетает в себе функции авторефрактометра и аккомодографа. В качестве аккомодографа прибор позволяет графически зарегистрировать изменение рефракции глаза при предъявлении зрительного стимула на различных расстояниях в виде столбиковой диаграммы. Кроме величины аккомодационного ответа на предъявленный стандартный стимул, выраженного в диоптриях, аккомодограф осуществляет анализ частоты колебаний тонуса волокон цилиарной мышцы в процессе аккомодации (аккомодативных микрофлюктуаций) (Weber H.A. et al., 2001). Клиническое значение имеет частотность аккомодационных микрофлюктуаций (АМФ) от 50 до 80 микрофлюктуаций в минуту: физиологичным считается диапазон от 50 до 62, более высокая частота – свидетельство патологического функционирования цилиарной мышцы. Метод компьютерной аккомодографии используется офтальмологами недавно, в литературе недостаточно данных о его диагностических возможностях и способах интерпретации.

Целью работы явилось изучение влияния симпатомиметика фенилэфрина в виде 2,5% раствора ирифрина на функцию цилиарной мышцы у миопов разного возраста и возможностей

компьютерной аккомодографии в оценке динамики аккомодативной функции.

Материал и методы. Проведен анализ результатов лечения нарушений аккомодации у 60 пациентов (120 глаз) в возрасте от 7 до 25 лет: 24 мужчин и 36 женщин. Детей в возрасте 7–15 лет было 20, взрослых от 18 до 25 лет – 40. Все пациенты имели миопическую рефракцию: привычно-избыточное напряжение аккомодации без миопии было на 28 глазах, миопия слабой степени – на 75, средней степени – на 14, высокой степени – на 3 глазах. Группу взрослых пациентов составили молодые люди, работающие за компьютером 3 и более часов в день и имеющие астенопические жалобы.

Помимо традиционных методов обследования (визометрия, исследование объективной рефракции, оценка запаса аккомодации (ЗАО) по методу Аветисова–Шаповалова, скиаскопия, определение бинокулярного зрения, биомикроскопия, офтальмоскопия) проводилась компьютерная аккомодография на аппарате Righton Speedy–K ver. MF–1 (Япония).

Всем пациентам проводили лечение привычно-избыточного напряжения аккомодации и синдрома зрительного утомления. Лечение заключалось в монотерапии инстилляциями 2,5% раствора ирифрина в конъюнктивальную полость обоих глаз на ночь в течение 4 недель. По окончании лечения оценивали субъективные показатели аккомодации и аккомодограммы. Для количественной характеристики и сравнительной оценки динамики аккомодограмм использовались разработанные нами показатели (коэффициенты), характеризующие работу цилиарной мышцы. Коэффициенты вычисляются при помощи специальной компьютерной программы (Жаров В.В. с соавт., 2007).

1. Коэффициент аккомодационного ответа (КАО) отражает соотношение величины аккомодационного ответа к величине аккомодационного стимула.

2. Коэффициент роста аккомодограммы (КР) используется для оценки устойчивости напряжения цилиарной мышцы. Графически для нормального аккомодационного ответа характерно постепенное нарастание аккомодационного ответа на всем протяжении, без выраженных «провалов».

3. Коэффициент микрофлюктуационный (КМФ) используется для количественной оценки частоты АМФ.

Оценивалось состояние аккомодографических коэффициентов в динамике, при этом благоприятным является увеличение КАО и КР и снижение КМФ.

Результаты. В течение всего срока наблюдения была отмечена хорошая переносимость препарата и уменьшение симптомов аккомодативной астенопии. В некоторых случаях пациенты отмечали чувство жжения, которое самостоятельно проходило через некоторое время.

Динамика показателей положительной части запаса относительной аккомодации, а также коэффициентов, характеризующих аккомодограммы представлена в таблице 1.

Таблица 1 - Динамика субъективных и объективных показателей аккомодации (до и после лечения)

ЗАО		КАО (средний)		КР(средний)		КМФ (средний)	
до лечения	после лечения	до лечения	после лечения	до лечения	после лечения	до лечения	после лечения
-3,25±2,02	-6,15± 2,53	1,068± 0,79	3,091± 1,23	0,397± 0,11	0,688±0,045	62,24± 6,3	52,18± 5,2

У всех пациентов увеличилась положительная часть запаса относительной аккомодации. На аккомодограммах отмечено повышение амплитуды аккомодационного ответа, его устойчивости и снижение частотности. Полученные различия оказались статистически значимыми во всех группах наблюдения при P≤ 0,05.

Выводы

1. Инстилляции 2,5% раствора ирифрина оказывают положительное влияние на характер функционирования цилиарной мышцы у детей и взрослых пациентов с миопией.

2. Компьютерная аккомодография является высокоинформативным объективным методом оценки функции цилиарной мышцы, отражающим как количественные, так и качественные показатели аккомодационного ответа.

SUMMARY

Is studied the action of the sympathomimetic of phenylephrine in the form 2,5% irifrin on the accomodative functions in 60 patients (120 eyes) with myopia of different degree. The estimation of accomodative functions was carried out by determining the reserve of relative accommodation, also, with the computer accomodografy. The positive influence of phenylephrine on the ciliary muscle's function is noted: an increase in the reserve of relative accommodation and the positive dynamics of the indices of accomodografy.

УДК 617.753.2-053.2-08:615.457

ПРИМЕНЕНИЕ ПРЕПАРАТА ИРИФРИН В КОМПЛЕКСНОМ ЛЕЧЕНИИ ОФТАЛЬМОПАТОЛОГИИ

А.Х. Каргабаева, О.В. Крючкова

Городская поликлиника № 5, г. Алматы

Статистика заболеваемости в детской офтальмологии показывает что:

• за последние 5-10 лет частота глазных болезней в детских садах возросла в 5 раз;

• с 7 до 13 лет миопия превалирует по частоте встречаемости над всеми другими болезнями глаз (25-35%);

• время появления миопии - в большинстве случаев в 10-14 лет, иногда раннее начало (в 6-8 лет).

Результаты профилактических осмотров в школах детей декретированных возрастов (10, 12, 14 лет), показали, что количество детей с миопической рефракцией возрастает с увеличением возраста, причём в школах, обучающих по усиленной программе (к примеру, в школах – лицеях № 90,54,24) в 8-ых классах – миопией страдают 40-42% учащихся.

В связи с этим в настоящее время большое внимание уделяется охране детского зрения, в частности, профилактике и лечению миопии и спазма аккомодации. Аккомодация – способность глазных структур поддерживать чёткое видение предметов на разном расстоянии. Цилиарная мышца имеет двойную иннервацию: симпатическую и парасимпатическую, которые в здоровых глазах находятся в равновесии.

Спазм цилиарных мышц является одним из последствий вегетативной дистонии в результате усиления ригидности ослабленной и перенапряжённой аккомодационной мышцы при увеличении зрительной нагрузки на близком расстоянии.

При достаточно длительных сроках существования спазм становится стойким и переходит из ложной миопии в осевую, устранить которую невозможно. Лечение ряда глазных заболеваний у детей предполагает широкое применение препаратов, вызывающих мидриаз (Телеуова Т.С. с соавт., 2005; Сидоренко Е.В. с соавт., 2006).

Цель - изучить эффективность Ирифрина в лечении аномалий рефракции.

Материал и методы. Под нашим наблюдением находились 70 детей с аномалиями рефракции, в том числе с миопией - 77,1% (54 ребёнка) и спазмом аккомодации - 22,9% (16 детей).

С целью лечения применяли глазные капли – 2,5% раствор Ирифрина. Препарат Ирифрин относится к группе симпатомиметиков, обладает α-адренергической активностью, ведущей к сокращению дилятатора зрачка. Мидриаз наступает через 10-60 минут после инстилляции и сохраняется в течение 2-х часов. Благодаря незначительному влиянию на цилиарную мышцу не вызывает циклоплегию.

В период лечения спазма аккомодации и миопии назначался Ирифрин 2,5% раствор по одной капле на ночь в дни усиленных зрительных нагрузок в течение 1 месяца. В комплексе применялось физиолечение (электрофорез с аскорбиновой кислотой в течение 7 дней) и препарат Стрикс по 1 таблетке 2 раза в день в течение 2 месяцев. Эффективность препарата оценивалась по результатам остроты зрения, субъективным ощущениям.

Результаты. После проведенного лечения у офтальмолога почти все дети отмечали повышение остроты зрения и устранение усталости глаз. У 40 детей (70,1%) с миопией и у всех детей со спазмом аккомодации отмечалось повышение остроты зрения на 0,1–0,15 без коррекции и на 0,15 - с коррекцией, у 14 детей острота зрения оставалась без изменений. Во время проведения физиолечения (эндоназального электрофореза с 1% раствором аскорбиновой кислоты в течение 7 дней) двое детей отмечали головные боли, в связи с чем им пришлось отменить процедуру после консультации невролога. Наибольший эффект от лечения получен в группе детей со спазмом аккомодации.

Выводы

1. 2,5% раствор Ирифрина рекомендуется применять у детей с миопией и спазмом аккомодации в лечебных и профилактических целях.

2. 2,5% раствор Ирифрина удобен в применении, так как применяется в ночное время и не нарушает привычный режим школьника.

3. У детей во время лечения не наблюдалось побочных эффектов кроме кратковременного жжения.

ЛИТЕРАТУРА

1. Сидоренко Е.В., Маркова Е.Ю. Применение ирифрина у детей с близорукостью и спазмом аккомодации// Новое в офтальмологии.- № 2.- 2006.
2. Телеуова Т.С., Хальбаева Е.Л. Применение ирифрина в лечении спазма аккомодации и миопии при слабой степени // Клиническая офтальмология.- т. 6.- № 4.- 2005.

SUMMARY

2,5% are recommended to be applied Irifrin's solution at children with a miopia and an accommodation spasm in the medical and preventive purposes. The preparation is convenient in application and has no bad side effects.

УДК 617.736-007.17-053-08:615.27

ПЕПТИДНЫЕ РЕГУЛЯТОРЫ В ЛЕЧЕНИИ ВОЗРАСТНОЙ МАКУЛЯРНОЙ ДЕГЕНЕРАЦИИ

В.Р. Абдуллина

ГКП на ПХВ «Городская поликлиника № 6»

Ключевые слова: возрастная макулярная дегенерация, оптическая когерентная томография, компьютерная периметрия.

Возрастная макулярная дегенерация (ВМД) является одной из причин снижения зрения у пожилых пациентов в развитых странах и встречается в 58-100% случаев среди лиц старше 70 лет [1]. Снижение зрения возникает в результате развития дистрофических изменений в центральной зоне сетчатки, которые могут привести к развитию 2 типов ВМД – сухой и влажной. В большинстве случаев встречается сухая или неэкссудативная макулярная дегенерация в виде твердых или мягких друз, когда острота зрения может оставаться достаточно высокой. Лишь в 10-15% развивается влажная или экссудативная ВМД, которая характеризуется патологической хориоидальной неоваскуляризацией и сопровождается значительным падением остроты зрения до 0,1 и ниже [2, 3].

К факторам, повышающим вероятность развития макулярной дегенерации, наряду с наследственной предрасположенностью, неблагополучными экологическими условиями и длительным воздействием ультрафиолетового излучения относятся также наличие высокого уровня холестерина (нарушение липидного обмена), недостаток некоторых витаминов и минеральных веществ [3, 4].

В настоящее время в лечении ВМД широко применяются пептидные биорегуляторы, относящиеся к инновационным высокотехнологическим продуктам. Одним из них является Нормофтал (ASYLPHARM) - пептидный комплекс, содержащий аминокислоты: лизин, глутаминовую кислоту, нормализующие метаболические процессы в клетках сетчатки глаза. Нормофтал выпускается в виде таблеток или капсул с содержанием активного вещества 0,100 мг.

Результаты экспериментальных исследований показали, что Нормофтал обладает тканеспецифическим действием на клетки сетчатки глаза, улучшает их трофику и оказывает регулирующее действие на обменные процессы, способствует нормализации функциональных и морфологических изменений в сетчатке глаза и роговице, снижая риск возникновения различных воспалительных и дистрофических поражений [5, 6]. Это позволяет предполагать эффективность применения Нормофтала для восстановления функции органа зрения при различных дистрофических заболеваниях. В результате клинических испытаний было доказано, что нормофтал не вызывает побочных эффектов, осложнений и лекарственной зависимости [5, 6, 7].

Целью нашего исследования явилось изучение эффективности пептидных биорегуляторов в лечении возрастной макулярной дегенерации.

Материал и методы

Исследование проводилось на базе ГКП на ПХВ «Городская поликлиника № 6» г. Алматы. Обследовано 45 пациентов в возрасте от 45 до 78 лет, в том числе в возрасте 71-80 лет - 16 человек (35,6%), 51-60 лет - 12 человек (26,7%). Мужчин было 21 (46,7%), женщин – 24 (53,3%) человека.

Все пациенты были распределены на 2 группы: контрольную (20 человек) и основную (25 человек), репрезентативные по полу, возрасту и стадии заболевания. Больные контрольной группы получали только общепринятое лечение, включающее ретинопротекторы, дезагреганты, антиоксиданты, витаминопрепараты. Пациенты основной группы получали дополнительно нормофтал перорально во время еды по 1-2 капсулы 2 раза в день в течение 20-30 дней.

Эффективность применения Нормофтала оценивали по субъективным и объективным показателям. У всех больных до и после лечения выполняли стандартные исследования: определение остроты зрения, компьютерную периметрию, тонометрию, биомикроскопию, офтальмоскопию глазного дна. Для более детального и объективного определения тяжести патологического процесса и оценки эффективности проводимой терапии использовали оптическую когерентную томографию высокого разрешения (OCT-HD Cirrus фирмы Zeiss Meditec Inc.).

Статистическая обработка данных осуществлялась на IBM-Pentium III по программе Microsoft Exel (версия 6,0) с помощью вариационной статистики.

При этом вычисляли: среднюю арифметическую простую (M), ошибку средней

арифметической (m), критерий различия Стьюдента (t), на основании которого определяли показатель достоверности различий (P).

Результаты исследований

Динамика остроты зрения у больных с возрастной макулярной дегенерацией до и после лечения представлена в таблице 1.

Таблица 1 – Динамика остроты зрения у больных с возрастной макулярной дегенерацией до и после лечения

№	Острота зрения	Контрольная группа		Основная группа		Средние значения
		мужчины	женщины	мужчины	женщины	
1	До лечения	0,6±0,09	0,5±0,07	0,67±0,08	0,7±0,07	0,7±1,7
2	После лечения	0,6±0,05 p≥0,05	0,6±0,03 p≥0,05	0,8±0,07 p≥0,05	0,8±0,14 p≥0,05	0,7±0,49 p≥0,05
Примечание: p – достоверность по отношению к данным до лечения						

Как видно из таблицы, острота зрения повысилась в основной группе на 15-20% в сравнении с исходными значениями. В контрольной группе острота зрения практически не изменялась.

При офтальмоскопии до лечения на глазном дне у большинства пациентов обнаруживалось небольшое количество друз малого или среднего размера, иногда встречались сливные друзы. Офтальмоскопическая картина у пациентов контрольной группы после лечения характеризовалась некоторым расширением сосудов сетчатки, макулярная зона особых изменений не претерпевала. На глазном дне пациентов основной группы отмечалось также некоторое расширение сосудов сетчатки, в макулярной зоне отмечалось рассасывание единичных небольших друз.

Результаты исследования световой чувствительности по данным компьютерной периметрии представлены в таблице 2.

Таблица 2 – Динамика светочувствительности сетчатки больных возрастной макулярной дегенерацией (по изменению MD) в основной и контрольной группе.

№	MD	Контрольная группа		Основная группа		Средние значения
		мужчины	женщины	мужчины	женщины	
1	До лечения	2,2±1,26	2,43±0,57	2,23±0,56	2,25±0,45	2,25±0,73
	Средние значения	2,25±0,97		2,25±0,5		
2	После лечения	2,1±1,21	2,3±0,55	1,98±0,48	1,99±0,39	1,99±0,59
	Средние значения	2,23±0,93		1,98±0,43		
p≥0,05, где p – достоверность по отношению к данным до лечения						

Как видно из таблицы, отмечается повышение световой чувствительности в обеих группах (в контрольной группе на 0,9%, в основной – на 12%).

Влияние Нормофтала на показатели оптической когерентной томографии сетчатки у больных с возрастной макулярной дегенерацией представлены в таблице 3.

Таблица 3 - Влияние Нормофтала на показатели оптической когерентной томографии сетчатки у больных с возрастной макулярной дегенерацией

№	Толщина сетчатки, мкм	Контрольная группа		Основная группа		Средние значения
		мужчины	женщины	мужчины	женщины	
1	До лечения	227,5±0,556	231±0,8	215±0,85	215±0,57	230±1,23
	Средние значения	229,25±0,678		215±0,71		
2	После лечения	230±0,48 **	232,5±0,85	215,5±0,81	212,8±0,71*	230,5±1,24
	Средние значения	231,25±0,665*		214,15±0,76		
p≥0,05, *p≤0,05, ***p≤0,01, где p – достоверность по отношению к данным до лечения						

Как видно из таблицы, толщина сетчатки во всех группах практически не изменялась и составляла до лечения в среднем 230±1,23 мкм (от 192 до 246 мкм), после лечения - 230,5±1,24 мкм (от 194 до 256 мкм). По данным ОСТ у большинства пациентов до лечения пигментный эпителий (ПЭ) имел неравномерную форму и выглядел как волнистая прерывистая линия за счет появления под ним единичных друз с участками их слияния, часто сочетающихся с пигментацией. Было отмечено некоторое снижение прозрачности слоя фоторецепторов и уплотнение слоя хориокапиляров (рисунок 1).

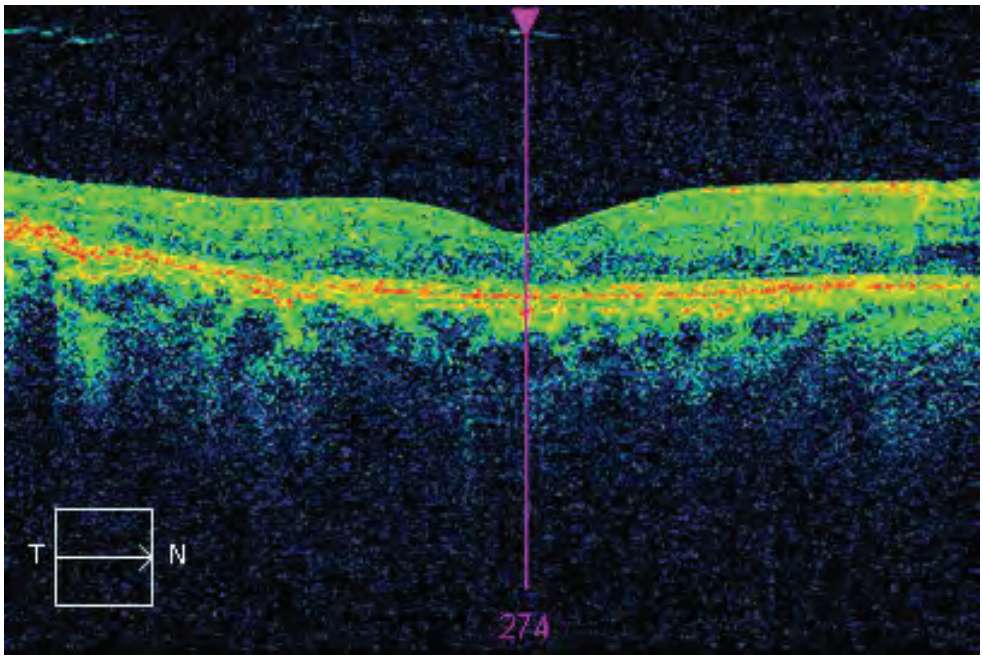

Рисунок 1 – Оптическая когерентная томография больного Б. с возрастной макулярной дегенерацией до лечения

Результаты оптической когерентной томографии после лечения показали, что в основной группе пигментный эпителий приобрел более чёткие очертания, повысилась прозрачность слоя фоторецепторов, друзы местами исчезли (рисунок 2).

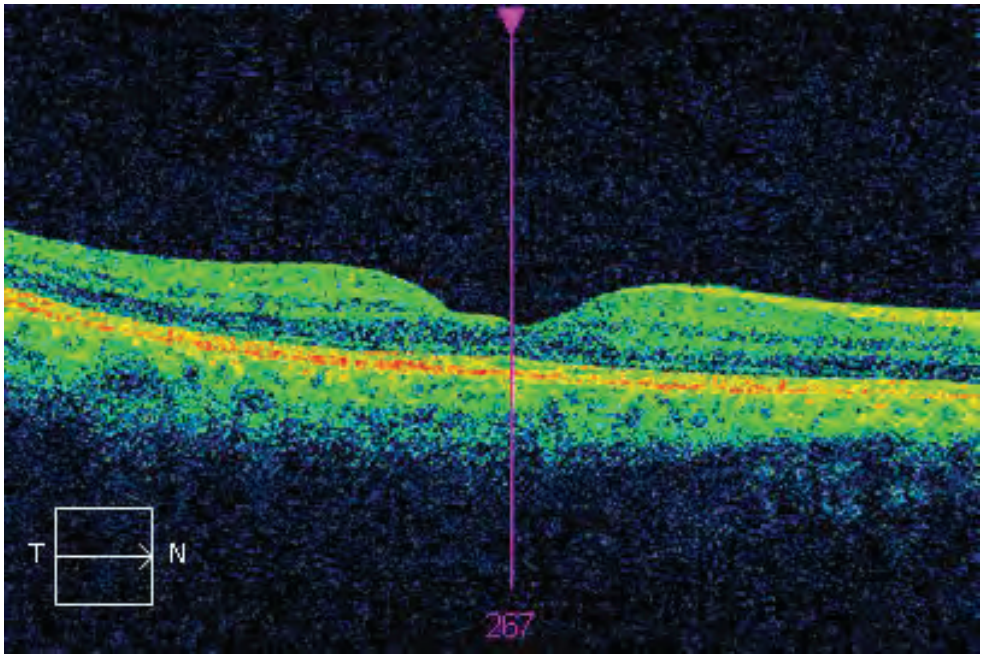

Рисунок 2 - Оптическая когерентная томография больного Б. с возрастной макулярной дегенерацией после лечения

Таким образом, в результате применения биогенного пептида «Нормофтал» у пациентов основной группы острота зрения повысилась почти на 15-20% в сравнении с исходными значениями, на глазном дне отмечалось некоторое расширение сосудов сетчатки, в макулярной зоне - рассасывание небольших друз, световая чувствительность повысилась на 12%, по данным ОСТ пигментный эпителий приобрёл более чёткие очертания, повысилась прозрачность слоя фоторецепторов, друзы местами исчезли.

Вывод

Полученные результаты свидетельствуют об эффективности и целесообразности применения препарата Нормофтал в комплексном лечении (в сочетании с симптоматическими и патогенетическими препаратами) больных возрастной макулярной дегенерацией. Нормофтал удобен для применения как в стационарных, так и в амбулаторных условиях.

ЛИТЕРАТУРА

1. Аверьянов Д.А., Алпатов С.А., Букина В.В. «Оптическая когерентная томография» // Под ред. А.Г. Щуко, В.В. Малышева. Иркутск: РИО ГУ НЦ ПВХ ВСНЦ СО РАМН, 2005. 112 с.
2. Алпатов С.А., Урнева Е.М., Щуко А.Г., Малышев В.В. Оптическая когерентная томография влажной ВМД // Современные технологии лечения витреоретинальной патологии: Сборн. научн. трудов. Москва, 2009.- С. 178-180.
3. Parekh N, Voland RP, Moeller SM, et al.; Parekh N, Voland RP, Moeller SM, Blodi BA, Ritenbaugh C, Chappell RJ, Wallace RB, Mares JA; CAREDS Research Study Group. (November 2009). «Association between dietary fat intake and age-related macular degeneration in the Carotenoids in Age-Related Eye Disease Study (CAREDS): an ancillary study of the Women's Health Initiative». Arch.Ophthalmol.127(11):148393. DOI:10.1001/archophthalmol.2009.130. PMID 19901214.
4. John Paul SanGiovanni, ScD; Emily Y. Chew, MD; Traci E. Clemons, PhD; Matthew D. Davis, MD; Frederick L. Ferris III, MD; Gary R. Gensler, MS; Natalie Kurinij, PhD; Anne S. Lindblad, PhD; Roy C. Milton, PhD; Johanna M. Seddon, MD; and Robert D. Sperduto, MD The Relationship of Dietary Lipid Intake and Age-Related Macular Degeneration in a Case-Control Study. Archives of Ophthalmology (May 5, 2007).
5. Хавинсон В.Х. Трофимова С.В. Пептидные биорегуляторы в офтальмологии: Спб: ИКФ, «Фолиант», 2000.- 48 с.
6. Хавинсон В.Х., Хокканен В.М., Трофимова С.В. Пептидные биорегуляторы в лечении диабетической ретинопатии: СПб: ИКФ «Фолиант», 2000.- 64 с.
7. Максимов И.Б., Анисимова Г.В. Инволюционные центральные хориоретинальные дистрофии: применение пептидных биорегуляторов в комплексном лечении: СПб: ИКФ «Фолиант», 2001.- 88 с.

РЕЗЮМЕ

Пептидные регуляторы в лечении возрастной макулярной дегенерации

В.Р. Абдуллина

Применение пептидных биорегуляторов (препарат Нормофтал) в сочетании с симптоматическими и патогенетическими препаратами в лечении больных возрастной макулодистрофией способствует повышению зрительных функций и стабилизации процесса.

SUMMARY

Results of the study drug Normoftal indicate its therapeutic efficacy and feasibility of using a combined therapy of patients with age-related macular degeneration in conjunction with symptomatic and pathogenic agents.

ТҰЖЫРЫМ

Нормофтал дәрісінің зерттеу нәтижесі- жас макулодистрофиясы бар науқастарды комплекті емдеуде симптодық және патогенетикалық дәрідермен қалдануындағы қажеттілі және терапевтілік тиімділігі туралы куәләндырады.

СЛУЧАЙ ИЗ ПРАКТИКИ

УДК 617.76:616.995.132.5

КЛИНИЧЕСКИЙ СЛУЧАЙ ДИРОФИЛЯРИОЗА ОРБИТЫ

И.А. Долматова, Г.О. Огай, Д.Ж. Махамбетов, И.Р. Расулов

Казахский научно-исследовательский институт глазных болезней, г. Алматы

Ключевые слова: офтальмогельминтозы, дирофиляриоз орбиты, диагностика, лечение.

Офтальмогельминтозы – группа заболеваний, обусловленная дирофиляриозом, гирудинозом, лоалозом, трихиниллезом, шистоматозом, и др. гельминтами. Локализуются гельминты в тканях орбиты, конъюнктиве, интраокулярно, от чего и зависят клинические проявления офтальмогельминтозов. Офтальмологические поражения составляют около 50% всех гельминтозов [1].

Дирофиляриоз вызывается нематодами сем. Filariidae., путь передачи – трансмиссивный (через комаров), с медленным развитием и длительным течением. По литературным данным у человека и животных паразитируют около 200 видов филярий, из них 7 встречаются только у человека (Wuchereria bancrofti, Brugia malai, Onhocerca volvulus, Loa Loa, Mansonella streptocerca, M. perstans и M. ozzardi). Некоторые виды, паразитирующие у животных, могут инвазировать также и человека, к ним относятся филярии рода Dirofilaria [2].

Дирофиляриоз чаще встречается в регионах с теплым и влажным климатом, распространен среди жителей Казахстана, Узбекистана, Туркмении, Грузии, Армении, Украины, Белоруссии и южных регионов России (Краснодарский Край, Астраханская, Ростовская, Волгоградская, Нижегородская, Саратовская области). В Казахстане регистрируются 1-2 случая в год, преимущественно в Западно-Казахстанской, Карагандинской, Павлодарской областях. Возможно выявление заболевания и в неэндемических районах, что обусловлено снижением иммунного статуса населения [3].

Дирофилярии чаще локализуются в мягких тканях орбиты и в конъюнктиве, в области век. Зачастую пациентам выставляется предварительный диагноз – фиброма, атерома, киста или опухоль. Лечение преимущественно хирургическое с полным извлечением гельминта. К осложнениям можно отнести воспалительные процессы, абсцесс, помутнение влаги передней камеры глаза, деструктивные хориоретинальные очаги глазного дна при несвоевременном или неполном удалении гельминта. В литературе описаны случаи чувства страха и гельминтофобии [4].

Пациент Н. 27 лет, житель Алматинской области, поступил в стационар в марте 2013 года. Больной проживает в частном доме. Не исключает укусы насекомых. В течение трех недель больного беспокоила гиперемия, отек кожи и болезненность в области внутреннего угла левой орбиты. Пациент обратился к окулисту по месту жительства, где ему был поставлен диагноз - халязион верхнего века слева.

На фоне противовоспалительного лечения отмечено волнообразное течение процесса, отек и гиперемия кожи уменьшились незначительно, в связи с чем больной отправлен на дообследование в КазНИИ ГБ.

При осмотре отмечено наличие умеренного отека и гиперемии кожи в верхне-внутреннем квадранте орбиты, где пальпировалось плотное болезненное образование, не спаянное с окружающими тканями, глаз спокоен, Visus: OS = 1,0, подвижность глазного яблока - в полном объеме. УЗИ (В скан) OS: в верхне-внутреннем квадранте орбиты визуализируется тень размером ≈ 3,0 * 2,4 мм, не связанная с глазным яблоком. В общем анализе крови патологических изменений не выявлено.

По данным компьютерной томографии определены признаки объемного образования медиального угла переднего отдела орбиты, не связанного с оболочками глаза, без четкого наружного контура.

Пациенту проведена орбитотомия транскутанным доступом по поводу новообразования орбиты. Интраоперационно обнаружено и удалено инкапсулированное образование, тесно связанное с окружающими тканями. Удаление спровоцировало вскрытие капсулы, при этом был обнаружен нитевидный гельминт беловатого цвета, размером 17 х 1 мм (рисунок 1).



Рисунок 1. Гельминт, выделенный из параорбитальной клетчатки

Послеоперационный период протекал без осложнений. Visus при выписке: OS = 1,0.

Данные гистологического исследования: на разрезе образования выявлена кистозная полость, размерами 2,5 х 1,5 см с плотными толстыми стенками, содержимое – пересеченные нитевидные структуры белесоватого цвета.

Для более точной верификации гельминт был направлен на исследование в городскую санитарно-эпидемиологическую лабораторию. Микроскопически гельминт был идентифицирован как Dirofilaria repens.

Пациент выписан из стационара в удовлетворительном состоянии, рекомендовано наблюдение у окулиста по месту жительства.

Таким образом, при атипичной симптоматике патологии век следует принимать во внимание эндемичность региона проживания, в случаях длительного, неэффективного лечения воспалительного процесса век необходимо иметь настороженность в отношении паразитарных поражений органа зрения.

ЛИТЕРАТУРА

1. Авдюхина Т.И. Дирофиляриоз в Российской Федерации /Т.И. Авдюхина, В.Г. Супряга, В.Ф. Постнова и др.//Тезисы докл. Всероссийского симпозиума «Роль Российской гельминтологической школы в развитии паразитологии» 8-10 декабря - М., 1997. - С.1 - 2.
2. Паразитарные болезни человека (протозоозы и гельминтозы) //СПб, Фолиант. – 2008. – С.422-428.
3. Бронштейн А.М. Дирофиляриоз человека в Московском регионе / А.М. Бронштейн, В.Г. Супряга, Б.И. Ставровский и др. // Мед. паразитол. -2003.-№ 3.-С. 51 -55.
4. Авдюхина Т.И.// Лысенко А.Я., Владимирова М.Г., Кондрашин А.В., Майори Дж. Клиническая паразитология//Под ред. А.Я. Лысенко.-Женева, 2002.- С.119.

РЕЗЮМЕ

Клинический случай дирофиляриоза орбиты

И.А. Долматова, Г.О. Огай, Д.Ж. Махамбетов, И.Р. Расулов

В статье описан случай диагностики и хирургического лечения дирофиляриоза орбиты.

SUMMARY

The article describes the case of observation and surgical treatment of orbital dirofilariosis.

ТҰЖЫРЫМ

Мақалада көз шарасының дирофилярозы диагностика және хирургиялық емдеудін уақиғасы көрсетілген.

УДК 617.72-001-089.844

СЛУЧАЙ РЕКОНСТРУКЦИИ ТРАВМАТИЧЕСКИХ ПОВРЕЖДЕНИЙ ПЕРЕДНЕГО ОТРЕЗКА ГЛАЗА

Н.Б. Сабырбаев, Р.Б. Бахытбек, М.Ж. Байгабулов

Казахский научно-исследовательский институт глазных болезней, г. Алматы

Наиболее частым изменением хрусталика при повреждениях органа зрения является травматическая катаракта, встречающаяся при проникающих ранениях глаза в 23-49% случаев, при контузиях - в 7-13% [1]. Актуальность и социальная значимость данной патологии обусловлены также преимущественным поражением лиц трудоспособного возраста. Первичный показатель инвалидности вследствие травматической катаракты и афакии в настоящее время составляет от 13 до 38%. Реконструктивная хирургия при повреждениях хрусталика в связи со сложностью вмешательства на фоне сопутствующих посттравматических изменений переднего отрезка глаза и риском развития интра- и послеоперационных осложнений должна быть рационально обоснованной и максимально щадящей. Кроме того, проведение реконструктивных вмешательств у пациентов с травматическими повреждениями хрусталика предусматривает решение вопроса о способах рациональной оптической коррекции [2]. Наиболее эффективная медико-социальная реабилитация данной категории пациентов обеспечивается при реконструкции переднего отрезка с имплантацией интраокулярной линзы (ИОЛ). Однако вопрос о возможных сроках реабилитации до настоящего времени остается дискутабельным.

Под нашим наблюдением находился больной Б., 14 лет, обратившийся в КазНИИ глазных болезней после проникающего ранения роговицы и хрусталика в 2005 году в результате травмы гвоздем левого глаза, по месту жительства была проведена ПХО.

При обследовании в КазНИИ ГБ: острота зрения слева - счет пальцев у лица, справа - 1,0. Объективно: слева на роговице в параоптической зоне - рубец длиной 4,0мм, на остальном протяжении роговица прозрачная, передняя камера неравномерной глубины, влага прозрачная, отрыв корня радужки в меридиане - с 10 до 5 ч., зрачок не дифференцируется, хрусталик мутный, глазное дно не видно. Выставлен диагноз: катаракта посттравматическая полная. Рубец роговицы. Посттравматический иридодиализ.

Операция проводилась под общей анестезией. Больному была произведена реконструкция переднего отрезка с формированием зрачка, факоаспирацией катаракты с имплантацией ИОЛ IQ+19,5Д. Операция и постоперационный период - без особенностей. Состояние после операции: острота зрения слева - 0,2н\к, на роговице в параоптической зоне - рубец длиной 4,0 мм, на остальном протяжении роговица прозрачная, передняя камера средней глубины, влага прозрачная, сформирован зрачок диаметром 3,0 мм, на радужке в меридиане 11 и 13 ч. узловые швы, ИОЛ - положение правильное, в задней камере, деструкция стекловидного тела; глазное дно: ДЗН бледно-розовый, границы сохранены, сдвиг сосудистого пучка к носу, вены извиты, умеренно полнокровны. Больной выписан на амбулаторное наблюдение с улучшением.

Выводы

Таким образом, тактика и объем хирургического лечения последствий травматических повреждений переднего отрезка глаза определяются в каждом конкретном случае индивидуально с учетом степени выраженности посттравматических изменений по результатам клинико-инструментального обследования. Реконструкция переднего отрезка с удалением травматической катаракты и имплантацией ИОЛ независимо от срока давности перенесенной травмы глазного яблока является эффективным и рационально обоснованным хирургическим вмешательством, обеспечивающим стабильно высокие клинико-функциональные результаты в послеоперационном периоде и существенно сокращающим продолжительность медико-социальной реабилитации пациентов с травматической катарактой.

ЛИТЕРАТУРА

1. Гундорова Р.А. Современные технологии катарактальной и рефракционной хирургии // Сб. науч. статей ФГУ МНТК Микрохирургии глаза.- М., 2010.
2. Судовская Т.В. Сравнительная оценка результатов хирургического лечения катаракт у детей //Материалы научно-практической конференции.- Москва, 2006.

РЕЗЮМЕ

Случай реконструкции травматических повреждений переднего отрезка глаза
Н.Б. Сабырбаев, Р.Б. Бахытбек, М.Ж. Байгабулов

Реконструкция переднего отрезка с удалением травматической катаракты и имплантацией ИОЛ независимо от срока давности перенесенной травмы глазного яблока является эффективным и рационально обоснованным хирургическим вмешательством, обеспечивающим стабильно высокие клинико-функциональные результаты в послеоперационном периоде и существенно сокращающим продолжительность медико-социальной реабилитации пациентов с травматической катарактой.

ТҰЖЫРЫМ

Клиникалық-аспаптық зерттеу қорытындылар бойынша әрбір жағдайда жеке қаралатын жарақатталғаннан кейінгі өзгеріс деңгейін есепке ала, көздің алдыңғы бөлігінің зақымдану салдарынан хирургиялық емнің көлемі мен әрекеті анықталады. Көз алманың закымданған мерзімінен тәуелсіз хирургиялық араласулар тиімді және орынды болып келеді, алдыңғы бөлікті ИОЛ имплантациясы мен зақымдалған катарактаны қайта жаңартуы, зақымданған катарактасы бар науканста медико-әлеуметтік сауыктыру мерзімі қысқарып және ота жасалғаннан кейінгі клиникоөфункционалдық нәтижелерінің тұрақтануын қамтамасыз.

SUMMARY

Actics and volume of surgical treatment after traumatic injuries of anterior segment are defined in each case individually taking into account the intensity of posttraumatic changes according to results of clinical-instrumental examination. Reconstruction of anterior segment with emulsification of traumatic cataract and IOL implantation is effective and proven surgical treatment and does not depend on period of trauma. It provides stable high clinical-functional results in postoperative period and shortens period of medical-social rehabilitation of patients with traumatic cataract.

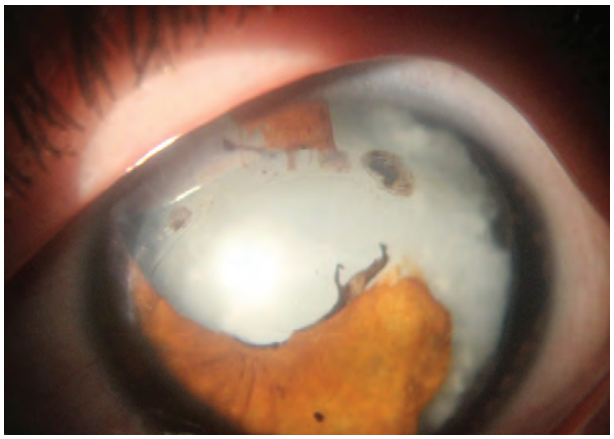

Рисунок 1. Травматическая катаракта, иридодиализ (до операции)

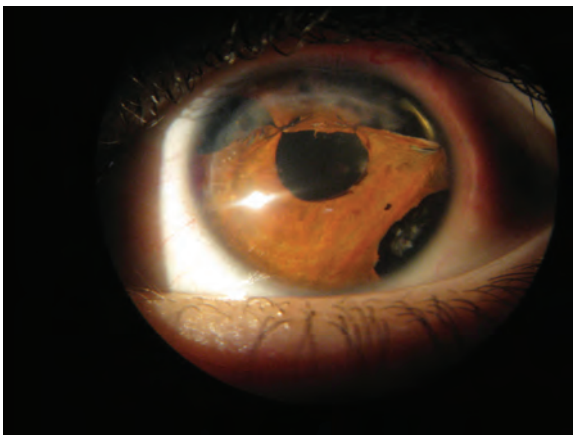

Рисунок 2. Артифакия (после операции)

УДК 616.216.1:616-006.661-06:617.7

СЛУЧАЙ АДЕНОКАРЦИНОМЫ ГАЙМОРОВОЙ ПАЗУХИ С ГЛАЗНЫМИ ПРОЯВЛЕНИЯМИ

З.А. Камасова, А.А. Кусаинова, С.А. Винтовкина, А.Ж. Байбосынова, Д.К. Турганбаев, Ж.О. Базарова

КГП на ПХВ «Центр матери и ребенка» Восточно-Казахстанская область, г. Усть-Каменогорск

Актуальность. Среди опухолей придаточных пазух носа встречаются как доброкачественные, так злокачественные новообразования.

Часто поражаются верхне-челюстная пазуха - 55%, решетчатая кость - 23% и полость носа - 12%, остальные локализации, как первичный источник, встречаются реже. Среди доброкачественных опухолей наиболее часто встречаются такие: остеомы, гемангиомы, папилломы, аденомы. Среди злокачественных опухолей чаще встречается плоско-клеточный рак, реже – аденокарциномы, аденокистозный рак, переходно-клеточный рак, меланома. К сожалению, ранняя диагностика опухолей редка. Метастазы распространяются чаще всего в шейные лимфоузлы, реже бывают отдаленные.

Новообразования верхней челюсти имеют в рентгеновском изображении ряд особенностей. Так, доброкачественные медленно растущие опухоли имеют преимущественно правильную форму, четкие границы и равномерный рисунок. Они не нарушают структуру окружающей кости, а лишь истончают ее. Злокачественные опухоли, характеризующиеся более быстрым ростом, прогрессивно разрушают кость. Границы такой опухоли нечеткие, контуры неровные, как бы изъеденные. Дефект костной ткани имеет неправильную форму, костный рисунок, как правило, отсутствует.

На томограммах благодаря устранению взаимонаслаивающихся теней удается уточнить локализацию, форму, размеры опухоли, степень ее распространения. Особую ценность метод имеет при поражении задней стенки гайморовой пазухи, когда возможно распространение ее на основание черепа. На обычных снимках этого выявить не удается.

Офтальмологические симптомы. Патологические изменения в области век, глазницы и глазного яблока нередко свидетельствуют о наличии злокачественной опухоли гайморовой пазухи. Наблюдается одностороннее слезотечение, отек век и сужение глазной щели, экзофтальм или смещение глазного яблока в различных направлениях, ограничение его подвижности, диплопия, снижение остроты зрения.

При росте опухоли в сторону орбиты нарушаются контуры ее нижней стенки. Орбитальный край сначала становится плотным, бугристым, в дальнейшем появляются участки размягчения. Почти одновременно нарастает отек орбитальной клетчатки, развивается гнойный конъюнктивит. Иногда злокачественные опухоли гайморовой пазухи сначала переходят на решетчатый лабиринт, а затем прорастают в орбиту, что ведет к смещению глазного яблока. Направление смещения зависит от локализации и преимущественного направления роста опухоли.

Ранние стадии экзофтальма обычно обнаруживается не самим больным, а окружающими. Резко выраженный экзофтальм приводит к нарушению смыкания век. Смещение глазного яблока в ту или иную сторону вызывает диплопию. При прямом экзофтальме диплопия не возникает. При разрушении нижней стенки орбиты формируется энофтальм (западение глазного яблока).

Если злокачественная опухоль врастает в двигательные мышцы глазного яблока, происходит ограничение его подвижности, расстройство зрения. Опухолевая инфильтрация глазного яблока или зрительного нерва ведет сначала к частичной, а затем и полной утрате зрения.

В нашей практике наблюдался случай злокачественной опухоли гайморовой пазухи с глазными проявлениями. Девочка 14 лет поступила с жалобами на смещение правого глазного яблока кверху, сужение правой глазной щели в течение 1,5 месяцев. Была направлена в «ЦМиР» на УЗИ орбиты. За 2 месяца до госпитализации лечилась у ЛОР-врача по месту жительства с диагнозом: гайморит. Не обращала внимания на снижение зрительных функций, так как наблюдалась по месту жительства окулистом с диагнозом: миопия средней степени обоих глаз.

При обследовании выявлено: визометрия: ОД - 0,1 с корр. sph (-) 2,0 = 0,6; OS - 0,2 с корр. sph (-) 2,0 =0,9.

ОД: глазная щель сужена, при пальпации стенок орбиты костный край нижней стенки не прослеживается. Глазное яблоко смещено кверху, конъюнктива розовая, блестящая. Роговица сферичная, блестящая, прозрачная. Передняя камера равномерная, средней глубины, влага прозрачная. Зрачок круглый, в центре, реакция на свет - живая. Оптический срез хрусталика - до задней капсулы. Глазное дно: диск зрительного нерва бледно-розовый, контуры четкие, сосуды сужены, извиты, очагов нет (рис. 1, 2).

Рисунок 1. Смещение глазного яблока кверху

Магнитно-резонансная томография: образование правой гайморовой пазухи, разрушающее переднюю, медиальную и верхнюю её стенки, умеренно компрессирующее правое глазное яблоко. Образование активно, почти гомогенно, накапливает контрастное вещество. Частично разрушена медиальная костная стенка, проникает в латеральные отделы решетчатого лабиринта.

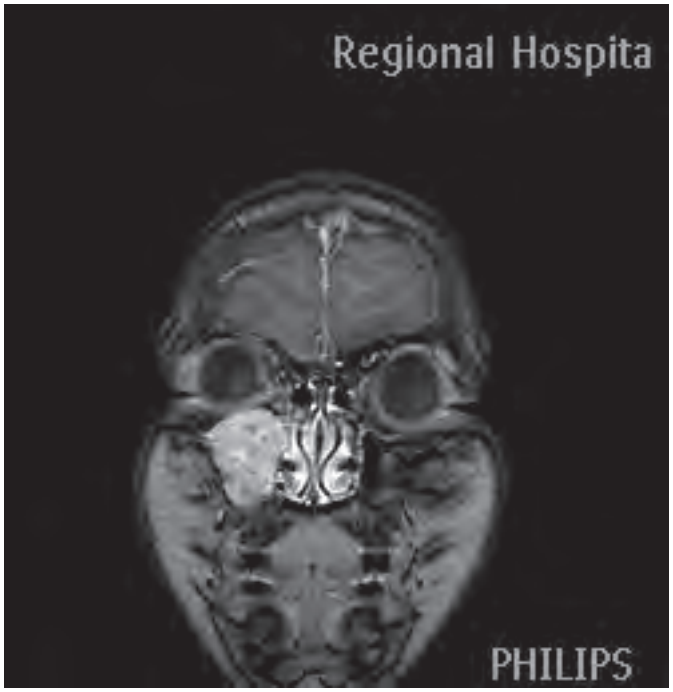

Рисунок 2. Томограмма новообразования в гайморовой пазухе

Осмотрена онкологом. Выставлен диагноз: аденокарцинома правой гайморовой пазухи, назначена биопсия, консультация ЛОР-онколога.

Заключение: злокачественное новообразование правой гайморовой пазухи (аденокарцинома). Девочка направлена на оперативное лечение в НИИ радиологии и онкологии.

Описанный случай, несмотря на редкость, представляет интерес для практических офтальмологов, так как пациенты с таким диагнозом могут первично обращаться не по профилю, нуждаются в дополнительном обследовании для уточнения диагноза и определения тактики лечения.

РЕЗЮМЕ

Случай аденокарциномы гайморовой пазухи с глазными проявлениями
З.А. Камасова, А.А. Кусаинова, С.А. Винтовкина, А.Ж. Байбосынова,
Д.К. Турганбаев, Ж.О. Базарова

В статье приводится случай из практики образования гайморовой пазухи с проявлениями со стороны органа зрения.

ТҰЖЫРЫМ

The article describes the practical case of maxillary sinus tumor with ophthalmic symptoms.

SUMMARY

Бұл мақалада көру органдары жағынан байқалатын кеңсірік ісіктері тәжірибесінде кездесетін жағдайлар сипатталады.

УДК 617.76-003.6-036.1-07

КЛИНИЧЕСКИЙ СЛУЧАЙ ОБНАРУЖЕНИЯ ИНОРОДНОГО ТЕЛА ОРБИТЫ

Н.В. Аношина, О.М. Ермоленко, Ж.Ж. Лахтина

КГП на ПХВ «Областная больница», г. Петропавловск, Республика Казахстан

Введение. Травмы органа зрения занимают значительное место в структуре патологии органа зрения. Тупые травмы органа зрения и их последствия, приводящие к инвалидизации, занимают 3 место (16%) из числа первичного выхода на инвалидность. Проблема глазного травматизма сохраняет свою актуальность в связи с причастностью лиц трудоспособного возраста от 18 до 60 лет. Бытовой травматизм занимает ведущее место, он составляет около 68%, производственный составляет 12,8%. Нарастает криминальный травматизм. Контузии глаза повреждают не только придаточный аппарат и структуры глазного яблока, но и ретробульбарное пространство, что нередко приводит к сочетанным травмам.

Нам представился интересным клинический случай тяжелой травмы органа зрения. Больной М. 28 лет обратился в глазное отделение по направлению челюстно-лицевого хирурга с диагнозом: Ушитая рваная рана скуловой области слева. Ретробульбарная гематома.

При обращении больной предъявлял жалобы на боли, отек, гиперемию век, снижение зрения. Из анамнеза заболевания выяснено, что около 5 часов назад получил удар по глазу неизвестным предметом, больше ничего не помнит, обратился в челюстно-лицевое хирургическое отделение городской больницы, где произведена первичная хирургическая обработка (ПХО) раны скуловой области, направлен на консультацию к окулисту в Областную больницу. При осмотре офтальмологический статус: острота зрения - 1,0/0,02 н/к, внутриглазное давление (ВГД)- 20/22 мм рт.ст. Слева, ближе к нижне-височному краю орбиты - ушитая рана скуловой области. Выраженный экзофтальм, ограничение подвижности левого глазного яблока, смещение его вверх и к носу, глазная щель сужена за счет отека, гиперемия век, смешанная инъекция сосудов глазного яблока, хемоз конъюнктивы, роговица прозрачная, передняя камера - средней глубины, влага с примесью

крови. Рефлекс с глазного дна тусклый, глубжележащие среды не просматриваются. Госпитализирован в глазное отделение с предварительным диагнозом: OS - Контузия глазного яблока тяжелой степени; гемофтальм; ретробульбарная гематома; ушитая рана скуловой области слева.

На уровне приемного покоя были проведены следующие дополнительные исследования: общеклинические анализы, рентгенография орбиты в 2-х проекциях, ультразвуковое исследование (УЗИ) глазного яблока. При рентгенологическом исследовании в полости орбиты выявлено рентгенконтрастное инородное тело в виде пули от травматического оружия «Оса», костных повреждений не обнаружено. Ультразвуковое исследование установило, что контуры глазного яблока сохранены, передне-задний размер глазного яблока - 23,2 мм, признаки гемофтальма. После получения данных инструментального обследования выставлен клинический диагноз: OS- Контузия глазного яблока тяжелой степени; гемофтальм; ретробульбарная гематома; инородное тело орбиты; ушитая рана скуловой области.

По экстренным показаниям больной был взят на операцию. Под местной анестезией удалены швы с раны скуловой области, проведена ревизия раневого канала, уходящего в полость орбиты, ширина которого составляла около 3 см. На глубине 2,5-3,0 см от нижнего края орбиты по раневому каналу обнаружено инородное тело (2,5 на 1,5 см), которое захвачено карцангом и удалено. Полость орбиты дренирована. Послеоперационный период протекал без осложнений. Больной получал антибактериальную, дегидратационную, противовоспалительную, рассасывающую терапию. Дренаж удален на 5 сутки после операции.

Больной выписан на 9 сутки. При выписке острота зрения - 1,0/pr.l.certae, ВГД - 20/22 мм рт.ст., умеренный экзофтальм, движения глазного яблока ограничены, легкая смешанная инъекция сосудов глазного яблока. Передний отрезок не изменен. Рефлекс с глазного дна тусклый за счет гемофтальма. Дальнейшее лечение больной проходил по месту жительства. Через 6 месяцев при осмотре: острота зрения - 1,0/0 (ноль), движения глазного яблока - в полном объёме, оптические среды - прозрачные, деструкция стекловидного тела. На глазном дне – картина полной атрофии зрительного нерва.

Выводы. Представленный случай демонстрирует большой полиморфизм клинических проявлений травм органа зрения, особую тяжесть огнестрельных ранений. Вовремя проведенное рентгенографическое исследование позволяет своевременно выставить правильный клинический диагноз и провести соответствующее оперативное и консервативное лечение.

ЛИТЕРАТУРА

1. Гундорова Р.А., Петропавловская Г.А. Проникающие ранения и контузии глаза// М., 1975.
2. Сулеева Б.О., Байсалбаева В.К. Контузии глаза. - Методические рекомендации.- Алматы, 1993.

РЕЗЮМЕ

Клинический случай обнаружения инородного тела орбиты
Н.В. Аношина, О.М. Ермоленко, Ж.Ж. Лахтина

В статье представлен клинический случай обнаружения инородного тела орбиты. Своевременная диагностика и адекватное лечение позволяют установить правильный диагноз и определить тактику лечения.

SUMMARY

Article describes the clinical case of a foreign body in the orbit. Modern diagnosis and adequate treatment can establish the correct diagnosis and determine the right treatment strategy.

ТҰЖЫРЫМ

Мақалада көз шарасының бөгде зат клиникалық оқиғасы көрсетілген. Мерзімді диагностика мен сәйкесті ем дұрыс диагноз қоюына және ем тактикасын белгілеуіне мүмкіндік береді.

УДК 617.735-089-06:617.735

КЛАПАННЫЙ РАЗРЫВ СЕТЧАТКИ, МАСКИРУЕМЫЙ ГЕМОФТАЛЬМОМ

Н.С. Кенжебаев

ЦГКБ, г. Алматы

Ключевые слова: офтальмология, сетчатка, разрыв, гемофтальм, диагностика, лечение.

Актуальность. Клапанные разрывы сетчатки являются одной из наиболее опасных патологий глаза, приводящих к отслойке сетчатки. Разрыв ретинального сосуда в зоне клапана приводит к гемофтальму [1], что может привести к ошибкам при диагностике, требует неотложного хирургического лечения [2,3]. В патогенезе разрыва решающую роль играют тракции стекловидного тела в местах его плотного сращения по ходу артериовенозных перекрестов на периферии сетчатки [4].

Клапанные разрывы сетчатки являются одной из наиболее опасных патологий глаза, приводящих к отслойке сетчатки. Разрыв ретинального сосуда в зоне клапана приводит к гемофтальму (Качалина Г.Ф. с соавт., 2010), что может привести к ошибкам при диагностике, требует неотложного хирургического лечения (Качалина Г.Ф. с соавт., 2006; Белый Ю.А. с соавт., 2006). В патогенезе разрыва решающую роль играют тракции стекловидного тела в местах его плотного сращения по ходу артериовенозных перекрестов на периферии сетчатки (Сдобникова С.В., 1996).

Цель - определить тактику ведения больных с клапанным разрывом сетчатки, маскируемого гемофтальмом.

Материал и методы. Анализировались истории болезни и амбулаторные карты 7 пациентов с миопией различной степени, клапанными разрывами и гемофтальмом, наблюдавшихся в 2011–2013 годах. Женщины составляли 71,4%, мужчины – 28,6%. 6 пациентов были старше 50 лет, 1 пациентка – 18 лет. У всех пациентов перед гемофтальмом был стресс, резкое повышение артериального давления или большая физическая нагрузка.

Циклоскопия проводилась на максимально расширенном зрачке. Мидриаз в 3 случаях достигался закапыванием комбинации 2,5% раствора ирифрина и 1% раствора цикломеда, в 4 – инстилляцией нового комбинированного препарата мидримакс (ПРОМЕД ЭКСПОРТС).

Барраж разрыва сетчатки проводился лазером 532 нм, мощность - 100-160 мВ, длительность - 100-150 мс, диаметр коагулятов - 200-250 мкм, количество - 200-400. Сроки наблюдения - до 12 месяцев.

Результаты. У 6 пациентов при первом обращении в стационаре глазное дно не просматривалось из-за интенсивного гемофтальма. У одного амбулаторного пациента при циклоскопии были обнаружены края крупного разрыва на 11-1 часах, на фоне субтотального гемофтальма.

Через неделю после консервативного лечения гемофтальм значительно рассосался. У 6 пациентов при проведении циклоскопии были обнаружены клапанные разрывы сетчатки в экваториальной зоне в верхне-наружном квадранте. У последнего пациента был обнаружен крупный клапанный разрыв сетчатки протяженностью с 11 до 1 часа, доходящий до височных аркад, у него ранее была проведена периферическая лазеркоагуляция сетчатки.

У всех пациентов по краю разрывов был обнаружен облитерированный ретинальный сосуд, из которого, собственно, и происходило кровоизлияние в стекловидное тело. Всем пациентам проводился лазербарраж клапанного разрыва сетчатки. Коагуляты наносились в 2-3 ряда. Через 2 недели на контрольном осмотре 3 пациентам потребовалась дополнительная лазеркоагуляция сетчатки.

В отдаленном периоде наблюдения (6-12 месяцев) разрывы были полностью блокированы, гемофтальм практически полностью рассосался за исключением деструктивных изменений отдельных участков стекловидного тела на крайней нижней периферии.

Выводы. Проведение циклоскопии у пациентов с гемофтальмом на ранних сроках интенсивной рассасывающей терапии позволяет обнаружить и своевременно блокировать разрывы сетчатки.

ЛИТЕРАТУРА

1. Качалина Г.Ф., Крыль Л.А., Попов А.Б. Комплексная лазерная хирургия при наличии ретинального сосуда в зоне клапанного разрыва сетчатки. – IX съезд офтальмологов России: Тез. докл. – М.: «Офтальмология», 2010. – 524 с.
2. Качалина Г.Ф., Крыль Л.А., Попов А.Б. Способ профилактики гемофтальма при наличии ретинального сосуда в зоне клапанного разрыва сетчатки. - Патент РФ. 2006 г.
3. Белый Ю.А., Терещенко А.В. Способ профилактики гемофтальма и отслойки сетчатки при наличии ретинального сосуда в зоне клапанного разрыва сетчатки. - Патент РФ. 2006 г.
4. Сдобникова С.В. Роль удаления заднегиалоидной мембраны в трансвитреальной хирургии пролиферативной диабетической ретинопатии. – Дисс… к.м.н. – Москва, 1996.

РЕЗЮМЕ

Клапанный разрыв сетчатки, маскируемый гемофтальмом
Н.С. Кенжебаев

Циклоскопия у пациентов с кровоизлиянием в стекловидное тело на ранних сроках интенсивной рассасывающей терапии позволила диагностировать и блокировать клапанные разрывы сетчатки.

ТҰЖЫРЫМ

Тор қабықтың гемофтальммен жасырысатын қалпақты жыртылуы
Кенжебаев Н.С.

Шыны тәрізді денеге қанқұйылумен науқастарға тарату терапияның алғашқы мерзімдерінде өткізілген циклоскопия тор қабықтың қалпақты жыртылуыны зерттеуге және қоршауға көмектесті.

SUMMARY

Cycloskopy at patients with hemorrhage in a vitreous body on early terms of intensive resolving therapy allowed diagnosing and blocking valvate ruptures of a retina.

УДК 617.741-004.1-089.843:681.784.531-089.168.1-06-036.1

КЛИНИЧЕСКИЙ СЛУЧАЙ ФАКОЭМУЛЬСИФИКАЦИИ КАТАРАКТЫ С ИМПЛАНТАЦИЕЙ ИОЛ В ОТДАЛЕННОМ ПЕРИОДЕ ПОСЛЕ ЭКСИМЕРЛАЗЕРНОЙ КОРРЕКЦИИ

Ж.М. Жаксылыкова, Д.А. Умбетеева

ТОО «Клиника Микрохирургии глаза», г. Усть-Каменогорск

Ключевые слова: аномалии рефракции, кераторефракционная хирургия, факоэмульсификация катаракты

Аномалии рефракции, по данным ВОЗ, являются ведущей патологией органа зрения среди лиц активного, трудоспособного возраста. Каждый третий человек на планете имеет проблемы со зрением, которые так или иначе связаны с рефракционными нарушениями [1, 2, 3].

Низкое зрение, обусловленное аметропией, существенно снижает социальную адаптацию большой

категории граждан, в значительной мере ограничивая их в выборе некоторых специальностей.

В настоящий момент в мире ежегодно проводится несколько десятков миллионов рефракционных операций; определенную сложность, по мнению ряда хирургов [4, 5], представляют пациенты с катарактой после проведенных ранее рефракционных вмешательств и утерянными сведениями о дооперационном значении кераторефрактометрии для расчета оптической силы ИОЛ [6, 7].

С целью исследования рефракционного результата факоэмульсификации катаракты после выполненной ранее операции ЛАСИК рассмотрим клинический случай на базе ТОО «Клиника Микрохирургии глаза» г. Усть-Каменогорска.

Пациентка С., 1957 года рождения поступила с диагнозом: OU - Оперированная миопия (ЛАСИК в 1999 г). Осложненная неполная катаракта. Исходные рефракционные данные пациентки неизвестны, т.к. все выписные эпикризы после проведенной операции ЛАСИК (г. Москва) были ею утеряны. Офтальмологический статус пациентки перед проведением факоэмульсификации катаракты: Визометрия: OD - 0,09 н.к; OS - 0,6 н.к.;

- рефрактометрия: OD определить не удалось; OS - sph (-) 3,75D cyl (-)1,00D ax 940;
- кератометрия: OD - R1 8,46 mm 39,89D cyl (-)1,32D ax 220; R2 8,19 mm 41,21D cyl (-) 1,32D ax 1120; OS - R1 8,32 mm 40,56D cyl (-) 0,80D ax 1610;

R2 8,16 mm 41,36D cyl (-) 0,80D ax 710;

- биометрические данные: OD - ACD 3,88 mm, AL 24,68 mm; OS -ACD 3,57 mm, AL 24,45 mm;

- биомикроскопия: OU – передний отрезок спокоен, роговица прозрачная, передняя камера средней глубины, влага прозрачная. Хрусталик помутнен в кортикальных слоях и ядре. Рефлекс с глазного дна розовый.
- Офтальмоскопия: справа глазное дно не детализируется, слева – без патологических изменений; В-сканирование: OD - сетчатка прилежит на всем протяжении.

При расчете ИОЛ была использована формула Shammas, основанная на регрессионном анализе, не требующая дорефракционных данных пациента:

K = 1,14 * КРО – 6,8, где КРО – это среднее значение послеоперационной кератометрии. Полученная в результате использования данного метода кератометрия (К) заносилась в аппарат IOL Master 500, и далее расчет оптической силы ИОЛ велся по формуле Haigis с учетом всех остальных параметров.

Пациентке в плановом порядке проведена факоэмульсификация катаракты с имплантацией ИОЛ OD Carl Zeiss +22,5 Д. Послеоперационный период протекал без особенностей, пациентка получала противовоспалительную, антибактериальную терапию по стандартной схеме.

Данные офтальмологического статуса через 1 месяц после операции:

- визометрия: OD - 1,0; OS 0,6 н/к;
- рефрактометрия: OD - sph (-) 0,50D cyl (-) 0,75D ax 1620; OS - sph (-) 3,75D cyl (-)1,00D ax 940;
- биомикроскопия: OD – передний отрезок спокоен, роговица прозрачная, передняя камера средней глубины, влага прозрачная. Положение ИОЛ правильное. Рефлекс с глазного дна розовый.
- Офтальмоскопия OD: глазное дно без патологических изменений.

Вывод. Факоэмульсификация катаракты у пациентки с ранее перенесенной операцией ЛАСИК и недоступными клиническими данными рефракционной истории с применением предлагаемого метода расчета силы ИОЛ не привел к послеоперационной аметропии, обеспечив высокую остроту зрения.

ЛИТЕРАТУРА

1. Аветисов С.Э., Мамиконян В.Р. Кераторефракционная хирургия.
2. Балашевич Л. И. Рефракционная хирургия.
3. Богуш И.В. Разработка системы расчета оптической силы интраокулярных линз в хирургии катаракты после ранее проведенной радиальной кератотомии.
4. Гилязев Р.М., Творогов С.С. Расчет оптической силы ИОЛ у пациентов, перенесших рефракционные операции на роговице.
5. Пожарицкий М.Д. Восстановительная коррекция рефракционных нарушений зрительной системы на основе новой медицинской технологии сочетанного применения фемтосекундного лазерного воздействия и персонализированной абляции.
6. Shammas H.J., Shammas M.C. No-history method of intraocular lens power calculation for cataract surgery after myopic laser in situ keratomileusis.
7. Hill W.E. Cataract surgery after keratorefractive surgery.

РЕЗЮМЕ

Клинический случай факоэмульсификации катаракты с имплантацией ИОЛ
в отдаленном периоде после эксимерлазерной коррекции
Ж.М. Жаксылыкова, Д.А. Умбетеева

В статье описывается клинический случай расчета оптической силы ИОЛ после выполненной ранее рефракционной операции ЛАСИК с использованием формулы Shammas.

SUMMARY

The article describes the practical case of calculation of optical power of IOL after made before refractive surgery LASIK using Shammas formula.

РАЗНОЕ

УДК 617.7616.15:612.118.24:541.183

СОРБЦИЯ ВОДО- И ЛИПИДОРАСТВОРИМЫХ ТОКСИЧНЫХ ВЕЩЕСТВ ИЗ СЫВОРОТКИ КРОВИ ОФТАЛЬМОЛОГИЧЕСКИХ БОЛЬНЫХ

Н.Н. Чопабаева[а], К.Н. Муканов [а], А.Т. Тасмагамбет[б], А. Абидоллаева [в], Ю.С. Краморенко[г], И.С. Степанова[г], М.М. Азнабакиева[г]

Казахский национальный технический университет имени К.И. Сатпаева[а],
Казахский национальный аграрный университет[б],
Институт магистратуры и PhD-докторантуры Казахского национального педагогического университета имени Абая[в],
Казахский научно-исследовательский институт глазных болезней, г. Алматы[г]

Ключевые слова: лигнин, гемосорбент, сорбция, детоксикация, углеводно-липидный обмен.

Изучены сорбционные свойства гемосорбентов на основе лигнина по отношению к водо-, липидорастворимым компонентам сыворотки крови офтальмологических больных.

Сахарный диабет (СД) относится к глобальным неинфекционным эпидемиям XXI века. По данным ВОЗ, ежегодно количество больных СД увеличивается в среднем на 5%, и в настоящее время их насчитывается более 300 млн. человек [1].

Одним из опасных сосудистых осложнений СД является диабетическая ретинопатия (ДР), приводящая к значительному снижению зрения, слепоте и инвалидности [2, 3]. О стремительном росте инвалидизации населения по зрению свидетельствует тот факт, что среди лиц, первично признанных инвалидами вследствие офтальмологических осложнений СД, более 97% составляют инвалиды 1 и 2 групп.

Эффективность лечения ДР зависит от своевременного и целенаправленного проведения диагностических и лечебно-профилактических процедур. Используемые на сегодняшний день традиционные методы лечения ДР, заключаются в проведении консервативной терапии с применением ангиопротекторов и антиоксидантов, лазерных и хирургических методов лечения, не позволяющих полностью решить проблему этой тяжелой патологии. Отсутствие действенных методов терапии ДР обусловлено ограниченностью дифференцированных лечебно-профилактических подходов вследствие недостаточно сформированной патогенетической концепции развития ДР.

Известно, что в патогенезе развития ДР среди прочих факторов (иммунные, гормональные, гемореологические, гемодинамические нарушения, функциональное состояние эндотелия) важная роль принадлежит метаболическим нарушениям (гипергликемия, дислипидемия, гиперхолестеринемия и т.д.) [4]. В этой связи применение методов экстракорпоральной гемокоррекции для регуляции углеводно-липидного обмена и метаболизма у больных ДР является актуальным. Результаты последних клинических исследований подтверждают принципиальную возможность и эффективность применения плазмафереза у пациентов с пре- и пролиферативной ДР [4]. Этот метод стал необходимым компонентом программ активного лечения ДР, он включен в дифференцированную систему патогенетически ориентированных методов профилактики и лечения этого заболевания.

Однако плазмаферез следует рассматривать как метод неспецифической эфферентной терапии, суть которой заключается в сепарации крови и замещении удаляемой патологической плазмы физиологическим раствором. Более перспективным, на наш взгляд, представляется метод гемосорбции как вариант избирательной гемокоррекции, заключающейся в перфузии крови через сорбент, способный удерживать на своей поверхности патогенетически значимые токсические вещества, и возврате очищенной крови организму без потерь содержащихся в ней жизненно важных компонентов [5]. Важным преимуществом экстракорпоральных сорбционных технологий перед другими методами гемокоррекции является экспрессность, простота выведения токсинов и достижение быстрого детоксикационного эффекта, выражающегося в нормализации гемодинамических и других показателей, а также улучшении биохимического состава очищаемой биологической жидкости [6, 7].

Целью гемосорбции является стабильная компенсация углеводно-липидно-

го обмена путем выведения избыточных количеств метаболитов, что позволяет коррегировать имеющиеся местные нарушения, замедлить или устранить многие проявления ДР, создавая возможность сохранения зрительных функций на ранних стадиях заболевания. Важным в процессе сорбции липидов является уменьшение концентрации атерогенных фракций ХС и коррекция его измененного соотношения в ЛП высокой, низкой и очень низкой плотности. При условии селективности сорбента к наиболее «липучим» фракциям ХС преβ-, β-ЛП, обладающих повышенным сродством к клеточным рецепторам стенки сосудов, служащей одной из причин их атерогенности, можно добиться желаемого детоксикационного эффекта. При этом ХС α-ЛП не должен вовлекаться в процесс. Их защитный эффект в отношении атеросклероза состоит в регуляции оттока ХС из сосудистой стенки и способности конкурентно ингибировать связывание клеткой ХС β-ЛП – основной транспортной формы ХС, поступающего в ткань, в том числе в артериальную стенку.

Учитывая огромную медико-социальную и фармако-экономическую значимость СД, разработка инвазивных сорбционных методов коррекции углеводно-липидного обмена больных ДР является актуальной.

Цель данной работы – оценка эффективности применения сорбционного метода коррекции обменных нарушений при ДР с использованием сорбентов на основе гидролизного лигнина (ГЛ).

Материал и методы. Экспериментальная часть. Гемосорбцию проводили в условиях in vitro из слитой сыворотки крови больных ДР при массовом соотношении сорбент : раствор=1:12,5 и температуре 25°С. В качестве сорбентов использовали иониты на основе ГЛ хлопковой шелухи, полученные каталитическим алкилированием лигнина эпоксидно-диановой смолой ЭД-20 и последующим аминированием полученного α-оксидного производного полиэтиленимином (ПЭИ), полиэтиленполиамином (ПЭПА) и 2-винилпиридином (2ВП).

Уровень общего холестерина ($ХС_{общ}$) и его фракций в сыворотке устанавливали по ферментативной реакции с холестериноксидазой. Количество ХС в α-липопротеидных частицах (ЛП) определяли в надосадочной жидкости после осаждения β-, пре-βЛП фосфовольфраматом магния. Концентрацию β-, пре-β-ЛП рассчитывали по формуле Фридвальда [8]. Содержание триглицеридов (ТГ) находили согласно [9], билирубина – по [10], общего белка – по [11], используя стандартные наборы реактивов фирмы «Vital Diagnostics SPb» (Россия), «Pliva-Lachema Diagnostika» (Чехия). Уровень глюкозы оценивали глюкооксидазным методом.

Результаты и их обсуждение

Для больных ДР характерна типичная для этого заболевания ассоциация углеводно-липидных факторов риска, проявляющихся в высоком уровне ОХС, в особенности его наиболее атерогенных фракций – ХС β-, преβ-ЛП, а также ТГ и глюкозы в сочетании с низким содержанием ангиопротективного ХС α-ЛП (табл.1). Средняя концентрация указанных метаболитов в анализируемой сыворотке превышает физиологическую норму в 1,67; 2,02; 4,6; 2,09 и 1,23 раза соответственно, ХС α-ЛП – ниже более чем в два раза. Длительное патологическое содержание липидов в крови может привести к развитию структурных и функциональных изменений в сосудах крупного, среднего и мелкого калибра, в том числе в микрососудах сетчатки, что способствует прогрессированию ДР.

Таблица 1 - Биохимические показатели сыворотки крови больных ДР до и после гемосорбции

Компоненты сыворотки крови	Физиологическая норма [12-14]	Липидный профиль больных ПДР	Критерии компенсации СД [12-14]	Исходный уровень	Биохимический состав сыворотки крови после контакта с сорбентами/степень извлечения, %			
					ГЛ-ПЭИ	ГЛ-ПЭПА	ГЛ-2ВП	Полифепан
ОХС, ммоль/л	4,1± 0,08	5,4± 0,21	<4,8–6,0	6,85	5,20 24,08	5,03 26,57	4,68 31,67	6,00 12,41
ХС β-ЛП, ммоль/л	2,4±0,24	3,6± 0,15	<3,0–4,0	4,85	3,75 22,68	3,67 24,32	3,37 30,52	4,65 4,12
ХС пре-β-ЛП, ммоль/л	0,31± 0,09	0,62± 0,07	–	1,43	0,93 34,96	0,82 42,65	0,76 46,85	0,95 33,57
ХС α-ЛП, ммоль/л	1,6± 0,3	1,1± 0,07	>1,0–1,2	0,58	0,52 10,34	0,53 8,62	0,54 6,89	0,41 29,31
ТГ, ммоль/л	1,5± 0,23	2,8±0,18	<1,7–2,2	3,14	2,05 34,71	1,82 42,04	1,68 46,49	2,08 33,76
Билирубин, мкмоль/л	<20,5	–	–	12,15	9,50 21,81	6,20 48,97	1,41 88,35	11,9 2,06
Глюкоза, ммоль/л	<4,2–6,1	–	4,4–6,7	7,50	5,15 31,33	6,10 18,67	6,55 12,66	6,70 10,67

Анализ данных по сорбции ХС полифункциональными лигниновыми ионитами, содержащими в привитой цепи аминные, простые эфирные и гидроксильные группировки, свидетельствует о том, что их сорбционное поведение по отношению к липиду сильно различается и зависит от природы входящего в его состав амина (табл.1). Прослеживается четкая закономерность в увеличении избирательности поглощения атерогенных фракций ХС при переходе от ионитов с группами алифатических аминов к гетероциклическим: ПЭИ<ПЭПА<2-ВП. Сорбция ХС α-ЛП увеличивается в обратном порядке. Более высокая степень извлечения ХС β-ЛП анионитом, содержащим пиридиновые группы, очевидно, объясняется значительным вкладом в извлечение электростатических взаимодействий между кватернизованным атомом азота пиридиниевого кольца и отрицательно заряженным наружным слоем ЛП частиц. Немаловажную роль в проявлении специфичности сорбента к ХС β-ЛП, как к индуктору атерогенеза, играет и сама структура β-ЛП. Очевидно, ионит обладает более высоким сродством к белку апо-В, на долю которого приходится 95% всего белкового слоя β-ЛП, чем к белку апо-А, которым в бóльшей степени загружены α-ЛП.

По способности связывать ХС иониты значительно превосходят Полифепан – энтеросорбент на основе ГЛ хвойной древесины. При их использовании уровень ОХС в растворе снижается более чем на 30% и достигает 5,27-4,68 ммоль/л, что соответствует уровню оптимально скомпенсированного СД. Из указанного количества удаляемого ОХС более половины приходится на долю транспортного ХС β- и преβ-ЛП, остальное – на ТГ и «полезный» ХС α-ЛП. В аналогичных условиях Полифепан выводит из сыворотки 12,41% ОХС, бóльшую часть которого составляет ангиопротективный ХС α-ЛП. Следовательно, введение химически активных групп на поверхность природного полимера позволяет улучшить его сорбционные свойства и селективность к наиболее токсичным фракциям ХС.

В результате воздействия анионитов отмечается снижение концентрации ТГ в 1,5–2,0 раза по сравнению с исходным. Установившийся уровень ТГ соответствует физиологической норме. Наименьшую детоксикационную способность проявляет Полифепан, под действием которого содержание ТГ уменьшается незначительно.

Наиболее показательным критерием эффективности сорбентов в извлечении жирорастворимых веществ являются липидные показатели и холестериновый индекс атерогенности (ХИА). Считается, что наиболее информативным липидным показателем риска ДР является отношение $СХС_{общ}/СХС_{\alpha\text{-}ЛП}$. Их значения коррелируют с величинами ХИА и заметно снижаются при сорбции на пиридиниевом образце, что обусловлено высоким процентом поглощения ими «плохого» ХС и малой степенью связывания антиатерогенного ХС α-ЛП (табл.2). При его использовании происходит адекватная коррекция измененного соотношения ХС в ЛП высокой, низкой и очень низкой плотности в сторону снижения концентрации последних, что приводит к уменьшению величины $C_{ХСβЛП}/C_{ХСαЛП}$ и ХИА. Увеличение $C_{ХСβЛП}/C_{ХСαЛП}$ и ХИА сывороток, обработанных Полифепаном, связано с преимущественным поглощением ими ангиопротективного ХС α-ЛП.

Таблица 2 - Липидные показатели и индексы атерогенности сывороток крови до и после гемосорбции

Липидные показатели	Физиологическая норма	ПДР	Исходный уровень	ХИА и липидные показатели сывороток после контакта с сорбентами			
				ГЛ-ПЭИ	ГЛ-ПЭПА	ГЛ-2ВП	Полифепан
ХИА	1,56	3,9	10,81	9,00	8,49	7,67	13,63
$\frac{СХС_{общ}}{СХСα\text{-}ЛП}$	2,6±0,17	4,9±0,11	11,81	10,00	9,49	8,67	14,63
$\frac{C_{ХС\ βЛП}}{C_{ХС\ αЛП}}$	–	3,45	8,36	7,21	6,92	6,24	11,34

Билирубин также как и ХС обладает широким спектром токсического действия на ряд клеточных функций [6, 7], что приводит к расстройству нормального функционирования систем ферментативного катализа, нарушению проницаемости и патологическому изменению основных механических и физико-химических параметров клетки в целом. Сложность его избирательного извлечения из жидких сред организма состоит в том, что он способен связываться с альбумином и выступает не в виде индивидуального соединения, а в виде высокомолекулярного комплекса, обладающего несколько иными физико-химическими свойствами.

Результаты исследований свидетельствуют, что степени извлечения билирубина азотсодержащими ионита-

ми увеличиваются в порядке возрастания их основности: ГЛ-ПЭИ<ГЛ-ПЭПА<ГЛ-2-ВП. Наибольшим сродством к билирубину, присутствующему в растворе, как в свободном, так и связанном с белком состоянии, обладает сильноосновный анионит с ониевым сорбционным центром. Это говорит о том, что сорбция в основном определяется электростатическими взаимодействиями с участием четвертичного азота пиридиниевого основания и карбокислат-анионов молекулы билирубина и его комплексов с альбумином, который, как известно, обогащен дикарбоновыми аминокислотными остатками [6, 7]. Исходя из этого можно полагать, что в области физиологического значения pH, где в билирубине преобладает кислотная функция, реализация ионообменного механизма поглощения повышает специфичность сорбции билирубина и его конъюгированной фракции.

Одним из важных результатов гемосорбции является способность некоторых аминолигнинов выводить избыточные количества углеводов. Наиболее эффективное поглощение глюкозы происходит на сорбентах с группами ПЭИ, ПЭПА. Содержание ее при этом понижается от патологического уровня 7,50 ммоль/л до нормального - 5,15–6,10 ммоль/л.

Поскольку основная роль в патогенезе сосудистых осложнений СД принадлежит нарушению липидного обмена, иониты на основе лигнина и алифатических полиаминов более соответствуют критериям компенсации этого заболевания, разработанным экспертами ВОЗ. Они позволяют выводить избыточные количества глюкозы, атерогенных фракций ХС и ТГ до физиологических показателей с незначительной сорбцией антиатерогенных α-ЛП и билирубина. Пиридиниевый ионит несмотря на их высокую специфичность к ХС β-ЛП и малую сорбируемость ХС α-ЛП является менее пригодным из-за инертности к углеводам и практически количественного поглощения билирубина, что может отрицательно повлиять на жизнедеятельность организма в целом, поскольку низкий уровень указанного метаболита в крови подавляет синтез стероидных гормонов, желчных кислот, витаминов, провитаминов и других жизненно важных соединений, обеспечивающих функциональную активность отдельных тканей и всего организма в целом.

Таким образом, проведенные исследования показали перспективность применения сорбционного метода коррекции углеводно-липидного обмена в комплексной терапии СД. Сорбенты обладают выраженным гиполипидемическим и гипогликемическим эффектом, достаточным для достоверного снижения риска развития ДР и предотвращения обусловленных этими факторами необратимого снижения зрения больных. Это позволяет использовать их в экстракорпоральной гемосорбции для коррекции нарушений обменных процессов в организме человека.

ЛИТЕРАТУРА

1. Simpson H.C.R. Diabetic monitoring – a clinician,s view // Brit. J. Biomed. Sci. – 2000. – Vol. 57, № 1. – P. 47.
2. Балаболкин М.И. Диабетология. - М.: Медицина, 2000. – 297 с.
3. Балаболкин М.И. Сахарный диабет.- М.: Медицина, 1994. – 383 с.
4. Гаврилова Н.А. Патогенетические механизмы развития диабетической ретинопатии, диагностика ранних стадий, прогноз и профилактика развития, дифференцированный подход к лечению // Дисс … докт. мед. наук. - 2004. – Москва. – 323 с.
5. Полочанский Р.А. // Автореф. … канд. мед. наук,– Алматы, 1998. – 28 с.
6. Горчаков В.Д., Сергиенко В.И., Владимиров В.Г. Селективные гемосорбенты. – М.: Медицина, 1989. – 224 с.
7. Лопухин Ю.М., Молоденков М.Н. Гемосорбция. – М.:Медицина,1985. – 300 с.
8. Каннская Н.В., Черногорюк Г.Э., Позднякова И.А. // Клин. лаб. диагностика. – 2005. – №10. – С.41.
9. Асатиани В.С. Биохимическая фотометрия. – М: Изд-во АН СССР, 1957. – 836 с.
10. Кочетов Г.А. Практическое руководство по энзимологии. – М.: Высшая школа, 1980. – 272 с.
11. Report of the Expert Committee on the Diagnosis and Classification of Diabetes Mellitus // Diabetes Care. – 1997. – Vol. 20. – P. 1183.
12. Report of the Expert Committee on the Diagnosis and Classification of Diabetes Mellitus // Diabetes Care. – 1998. – Vol. 21. – Supp. 1. – P. 5-19.
13. Standards of Medical Care for Patients with Diabetes Mellitus // American Diabetes Association: Clinical Practice Recommendation. – 2001,Vol. 24. – Suppl. 1. – P. 58-61.

УДК 617.731-007.23

ВОЗРАСТНЫЕ ОСОБЕННОСТИ МОРФОМЕТРИЧЕСКИХ ПАРАМЕТРОВ И ГИСТОСТРУКТУРЫ ВНУТРИОРБИТАЛЬНОЙ ЧАСТИ ЗРИТЕЛЬНОГО НЕРВА

Н.А. Шеримбетов, Д.У. Удербаев, Ы.А. Каракул, Х.М. Мейманкулов

Областная офтальмологическая больница, г. Шымкент

Изучение возрастных особенностей структурной организации периферического отдела зрительного анализатора привлекает внимание не только теоретиков, но и практических врачей. 90% информации из внешнего мира человек получает за счет этого анализатора (Смеловский А.С., 1985; Краснов М.Л. с соавт., 1988; Россолимо Т.Е. с соавт., 1999). В связи с этим изучение строения зрительного анализатора у человека в возрастном аспекте имеет актуальное значение и для понимания структурно-функциональной организации головного мозга.

В зрительном нерве встречаются различные аномалии развития (гипоплазия, колобома, врожденная атрофия зрительного нерва), опухоли (менингиомы, глиомы), атрофии (Лобко П.И., 2004), воспаление (папиллиты, ретробульбарный неврит, развитие застойного диска), нарушения кровообращения, травмы.

Несмотря на достаточное количество морфологических, физиологических и клинических работ, посвященных изучению зрительного нерва (Трон Е.Ж., 1968; Cohen M.M. et al., 1979; Кеннердел Д.С., 1983; GlserJ.S., 1983; Элленбергер К., 1983; Асранов А.У., 1984; Resse B.E. et al., 1988; Natio Jumri, 1989; Ющенко И.В., 1999; Образцова Т.А., 2000; Васильева В.А. с соавт., 2002), в литературе до настоящего времени нет единого мнения о его структуре: морфометрических параметрах и гистоструктуре волокон, пучков и клеток глии.

По мнению Е.Ж. Трон (1968), топическая диагностика заболеваний зрительного пути основывается на точном знании размеров, топографии и хода нервных волокон в различных отделах зрительного пути.

Цель нашего исследования - выявить возрастные закономерности морфометрических параметров и гистоструктуры внутриорбитальной части зрительного нерва.

Материал и методы. Материалом исследования послужила внутриорбитальная часть зрительного нерва энуклеированных глаз. Препараты подвергали обработке по способу С.Б. Дзугаевой (1975). На анатомических препаратах внутриорбитальных частей зрительного нерва изучались морфометрические параметры и гистоструктуры зрительного нерва.

Результаты нашего исследования показали, что во внутриорбитальной части зрительного нерва новорожденных и детей грудного возраста на поперечном разрезе слева и справа количество нервных пучков примерно одинаково (слева – 9,3+0,23, справа – 9,2+0,22 шт.)

У детей в возрасте от 1 до 3 лет количество нервных пучков незначительно увеличивается (слева – до 10,0+0,47 и справа – до 10,6+0,49 шт.). Указанный показатель максимального значения достигает с обеих сторон в периоде первого детства: слева – 10,8+0,42 шт., а справа - 11,1+0,5 шт. В течение пожилого возраста количество нервных пучков во внутриорбитальной части нерва несколько снижается (9,6+0,46 шт.) и остается неизменным до 90 лет.

Незначительное увеличение общего количества нервных пучков (до 11,1+0,5 шт.) слева определяется у детей от 4 до 7 лет. Начиная с периода второго детства, этот параметр уменьшается до старческого возраста.

Таким образом, изменение общего количества нервных пучков во внутриорбитальной части зрительного нерва с обеих сторон после рождения происходят одновременно: наиболее интенсивное его возрастание наблюдается в период первого детства; его уменьшение слева наблюдается лишь после 61 года, а справа – уже в первом зрелом возрасте.

Анализ полученных нами данных о диаметре нервных пучков внутриорбитальной части зрительного нерва свидетельствует, что этот показатель справа у новорожденных составляет 560,0+14,0 мкм, а слева – 561,8+23,7 мкм и в постнатальном онтогенезе возрастает прогрессивно с обеих сторон и достигает наибольшего значения в старческом возрасте (733,4+19,3 мкм.). Наиболее интенсивный рост диаметра нервных пучков внутриорбитальной

части зрительного нерва слева наблюдается в грудном и юношеском возрастах, соответственно - 591,6+16,8 мкм, 687,4+26,3 мкм, а справа – в грудном, подростковом и в первом зрелом возрастах: 587,6+16,5 мкм, 647,5+36,0 мкм, 726,6+19,2 мкм соответственно.

Мы считаем, что возрастание диаметра нервных пучков внутриорбитальной части зрительного нерва в пожилом и старческом возрастах происходит за счет увеличения количества глии между волокнами зрительного нерва.

Изменения диаметра нервных волокон внутриорбитальной части зрительного нерва показывает, что этот показатель в постнатальном онтогенезе существенно не меняется (справа: у новорожденных 0,86+0,02 мкм, в грудном возрасте – 0,86+0,02 мкм, 1-3 года – 0,87+0,02 мкм, 4-7 лет – 0,86+0,02 мкм, 8-12 лет – 0,86+0,02 мкм, 13-16 лет – 0,86+0,02 мкм; слева: у новорожденных 0,85+0,02 мкм, у грудного возраста – 0,85+0,02мкм, 1-3 года – 0,87+0,02мкм, 4-7 лет – 0,86+0,02 мкм, 8-12 лет – 0,86+0,02 мкм, 13-16 лет - 0,85+0,02мкм, 17-21 лет – 0,86+0,02мкм). В последующем этот диаметр меняется также незначительно, однако, наибольшее его значение определяется слева в старческом (0,93+0,02 мкм), а справа – в пожилом (0,93+0,02 мкм) возрасте.

При определении толщины глиальной оболочки нервных волокон внутриорбитальной части зрительного нерва нами обнаружено, что этот показатель после рождения с обеих сторон меняется незначительно до первого периода зрелого возраста, когда достигает своего наибольшего значения (слева: у новорожденного – 10,6+0,23 мкм, грудном возрасте – 10,9+0,30 мкм, 1-3 года – 10,8+0,42 мкм, 4-7 лет – 10,9+0,96 мкм, в первом зрелом возрасте – 11,2+0,32мкм; справа у новорожденного – 10,4+0,29 мкм, в грудном возрасте – 10,9+0,30 мкм, 1-3 года – 10,6+0,43 мкм, 4-7 лет – 10,6+0,43 мкм). В первом зрелом возрасте - 11,2+0,32 мкм, после этого возраста толщина глии незначительно снижается и становится минимальной у старых людей (справа – 10,3+0,31 мкм, а слева – 10,3+0,31 мкм).

Динамика постнатальных изменений плотности глии во внутриорбитальной части зрительного нерва не совпадает с таковой ее толщины. Слева она меняется постепенно: у новорождённых соответствует 51,0+3,03 на 1мм2 и у детей в возрасте от 4 до 7 лет - 55,8+4,3 на 1мм2, к 8-12 годам возрастает до 59,2, в дальнейшем у подростков и юношей незначительно снижается, соответственно: до 54,8+3,79 на 1мм2 и 53,4+4,05 на 1мм2. Второй пик этого показателя слева наблюдается в 35-60 лет (68,0+5,37 шт.), и наибольший показатель определяется в 61-74 лет (74,8+3,60 шт.).

Справа плотность глии во внутриорбитальной части зрительного нерва увеличивается постепенно с 50,0+2,83 на 1мм2 у новорожденных до 55,0+3,79 на1мм2 в 17-21 год; максимальногозначения достигает во втором зрелом возрасте (69,4+4,84 на 1мм2), в последующем снижается до старческого возраста (54,6+2,65 на 1мм2).

Таким образом, изменения плотности глии происходят асимметрично: слева – с тремя периодами усиленного развития, а справа – лишь с одним его пиком.

Выводы. Количество нервных пучков во внутриорбитальной части зрительного нерва имеет тенденцию к возрастанию в 4-7 лет (у новорожденных – 9,3+0,27 шт.; в первом детстве – 11,1+0,42 шт.) и к уменьшению со второго периода зрелого возраста. Диаметр нервных пучков после рождения возрастает, в целом, постепенно. Увеличение диаметра нервных пучков во внутриорбитальной части зрительных нервов происходит в грудном, юношеском и в пожилом возрастах. Количество нервных волокон на 1 мм2 площади во внутриорбитальной части зрительного нерва на всем протяжении постнатального онтогенеза существенных изменений не претерпевает. Во внутриорбитальной части зрительного нерва плотность глии не меняется до юношеского возраста и увеличивается в первом зрелом возрасте и достигает максимального значения в пожилом возрасте.

SUMMARY

Number of nerve bundles intra orbital portion of the optic nerve tends to increase 4-7 years (neonatal – 9,3±0,27 piece. First childhood – 11,1±0,42 pcs) and the second reduction period of mature age. Diameter of nerve bundles increases after birth, generally gradually. Increasing the diameter of the nerve bundles in the intra orbital portion of the optic nerve occurs in breast, youth and the elderly. The number of nerve fibers per 1 mm 2 area of intra orbital portion of the optic nerve throughout postnatal development does not change the density of glial cells through adolescence and increases in the first adulthood and reaches a maximum in the elderly.

УДК 614.2:617.7(574.54)

ЭТАПЫ РАЗВИТИЯ ОФТАЛЬМОЛОГИЧЕСКОЙ СЛУЖБЫ КЫЗЫЛОРДИНСКОЙ ОБЛАСТИ

С.Б. Шильманов

Кызылординский областной медицинский центр

В послевоенные годы в конце 40-х годов офтальмологическая стационарная помощь в области оказывалась глазным отделением на 5-10 коек в составе оториноларингологического отделения городской больницы. В отделении работали 2 врача-офтальмолога: О.В. Ященко и В.Я.Руденко. Офтальмологическая помощь сводилась к медикаментозному лечению больных с воспалительными заболеваниями глаз и оказанию первой медицинской помощи при травмах.

В 1962 году для борьбы с трахомой в областном центре был открыт областной трахоматозный диспансер, который возглавил главный врач В.П. Прокопенко, в качестве ординаторов работали Г.Н. Сорокалетова, А.А. Алмасов. Тогда же в оснащении диаспансера появились щелевые лампы для осмотра глаз и отечественный микроскоп «Красногвардеец-1» для проведения операций на органе зрения.

В 1969 году В.П. Прокопенко была защищена первая по области диссертация на соискание ученой степени кандидата медицинских наук по офтальмологии «Интракапсулярная экстракция старческой катаракты с применением хлорэтила для охлаждения криоэкстрактора». Криоэкстрактор был изготовлен кустарным методом из медного материала, который для охлаждения заполнялся хлорэтилом.

В те же годы стали открываться глазные кабинеты в поликлиниках. Трахоматозный диспансер просуществовал до 1975 года и после ликвидации трахомы был реорганизован в областной глазной диспансер. В стационаре глазного диспансера проводились катарактальные вмешательства (криоэкстракция, интракапсулярная и позже - экстракапсулярная экстракция катаракты), гипотензивные операции при глаукоме и др. Все эти вмешательства проводились под отечественым операционным микроскопом «Линза МТ» Ленинградского оптико-механического завода.

Главными врачами в разное время были А.А. Алмасов (1975-1982 гг.), К.К. Бурибаев (1982-2000 гг.), в диаспансере работали врачи-офтальмологи Б.Т. Тасмуханбетова, К.А. Ахаев, Ж.Е. Рахметова, А.И. Иманбаева и др.

После закрытия областного глазного диспансера в 2000 г. офтальмологическое отделение на 40 коек открылось в составе Кызылординской областной клинической больницы, которое возглавили Б.Ж. Есбосынова (2000-2002 гг.), С.Б. Шильманов (с 2000 г. и по настоящее время).

Офтальмологическая служба области всегда тесно сотрудничала с КазНИИ глазных болезней. В разное время кураторами офтальмологической службы по Кызылординской области являлись сотрудники института Б.О. Сулеева, А.Б. Балмуханова, К.С. Кенжебаева, которые организовывали выездные семинары и мастер-класы. При активном участии специалистов КазНИИ ГБ обеспечена взаимосвязь офтальмологов Кызылординской области с ведущими офтальмологическими клиниками Казахстана.

В 2003 г. офтальмологическое отделение областного медицинского центра было расширено до 50 коек и оснащено по японскому гранту современной офтальмологической аппаратурой, что позволило расширить диапазон оперативных вмешательств на органе зрения. В 2009 г. приобретен современный офтальмологический аппарат «Инфинити» для проведения операции факоэмульсификации с имплантацией мягких складывающихся интракулярных линз малым разрезом. Это способствовало сокращению средней дительности пребывания больного в стационаре (с 8,9 до 7,8 койко-дней), повышению хирургической активности (с 68% до 77%), улучшению результативности оперативных вмешательств и значительному снижению послеоперационных осложнений.

С 2007 г. в областном медицинском центре начала функционировать телемедицина, налажена телесвязь с районными центрами области, что обеспечило консультирование больных со сложной офтальмопатологией без выезда в районы. В Кызылординской области в настоящее время работают более 30 офтальмологов, а коечный фонд составляют 55 коек. Ежегодно стаицонарная медицинская помощь оказывается 2200-2300 пациентам с различной офтальмопатологией.

Специалисты офтальмологической службы Кызылординской области активно участвуют в научно-практических конференциях. По итогам 2011 г. офтальмологическое отделение Кызылординского областного медицинского центра удостоено звания «Лучшая клиника» в номинации «Мир прекрасен - и ты это видишь!»

УДК617.741-02-07-053.86-036.1

СТРУКТУРА АНОМАЛИИ РЕФРАКЦИИ У РАБОТНИКОВ АКСУСКОГО ФЕРРОСПЛАВНОГО ЗАВОДА

С.А. Аскаров

Медицинский центр Аксуского ферросплавного завода, г. Аксу

Создание здоровых и безопасных условий труда, охрана здоровья населения, в том числе и зрения, является актуальной проблемой любого производства. За последние два года с целью профилактики и раннего выявления заболеваний на Аксуском ферросплавном заводе (АФЗ) финансировано ряд масштабных диагностических программ: кардиологической, урологической, онкологической, по глазным и кожным заболеваниям.

Малейшее отклонение от нормальной рефракции (преломления) оптической системы глаза приводит к возникновению целого ряда нарушений, которые воздействуют на нормальный зрительный процесс и вынуждают применять очковую коррекцию для восстановления зрения.

Самыми распространёнными нарушениями зрения являются близорукость, дальнозоркость и астигматизм, которые могут развиваться в любом возрасте. Но с возрастом, особенно после сорока, происходят возрастные изменения в зрительной системе глаза с возникновением пресбиопии и катаракты (Аветисов Э.С., 1986; Ферфильфайн И.Л., 2004; Стукалов С.Е. с соавт., 2007).

Цель - изучить структуру аномалии рефракции среди сотрудников Аксуского ферросплавного завода.

Материал и методы

За 2008–2012 годы врачом–офтальмологом проведен осмотр 6500 сотрудников завода на имеющимся в кабинете офтальмологическом оборудовании, таком как авторефрактометр, компьютерный периметр, проектор знаков, которые облегчают и ускоряют процесс обследования больного.

Особое внимание в проведении оздоровления больных, страдающих аномалиями рефракции, в условиях амбулаторного лечения применялись:

- оптимальная очковая коррекция;
- поливитаминные препараты, содержащие витамин А, С, Е, витамины группы В1, В 2,В 6, В 12;
- физиотерапевтические процедуры для улучшения трофики глаза и уменьшения отечных процессов: импульсная магнитотерапия, ультразвук, ванночки с применением (препаратов кальция хлорида, новокаина, димедрола и т.д.);
- для улучшения метаболизма глаза применялся местно раствор офтан катахрома в виде инстилляции по 1 капле 3 раза в день в течение 1 месяца, курсами по 3-4 раза в год.

Результаты

За 2008–2012 годы из 6500 сотрудников завода у 730 (11,2%) выявлены аномалии рефракции. Самую большую группу составили больные с миопией различной степени: 348 человек (47,7%). Затем - больные с нарушениями рефракции в виде гиперметропии: 147 (20,1%). Пресбиопия выявлена у 137 (18,8%), а спазм аккомодации – у 98 человек, что составило 13,4% от числа выявленных на заводе аномалий рефракции (таблица 1).

Таблица 1 - Структура аномалий рефракции сотрудников АФЗ

№	Нозологическая форма рефракции	Количество больных
1.	Миопия	348 (47,7%)
2.	Гиперметропия	147 (20,1%)
3.	Пресбиопия	137 (18,8%)
4.	Спазм аккомодации	98 (13,4%)
	Всего	730 (100%)

Выводы. Проведенный статистический анализ данных работы кабинета офтальмолога в МЦ «АФЗ» показал, что из 6500 сотрудников завода 730 (11,2%) имеют аномалии рефракции, а лидирующее место занимает близорукость, составляющая 47,7%.

УДК 617.7:519.23

СТАТИСТИЧЕСКИЙ АНАЛИЗ ДЕЯТЕЛЬНОСТИ ГЛАЗНОГО КАБИНЕТА ЗА 2008-2012 ГОДЫ

С.А. Аскаров

Медицинский центр «Аксуский завод ферросплавов»
Павлодарская область, г. Аксу

Актуальность. В медицинском центре г. Аксу кроме терапевтических специалистов медицинскую помощь оказывает и глазной кабинет, который оснащен современным офтальмологическим оборудованием: проектор знаков, щелевые лампы, авторефрактометр, бесконтактный тонометр, компьютерный периметр.

Цель - провести анализ деятельности глазного кабинета МЦ «Аксуского завода ферросплавов» путем обработки статистических данных за 2008-2012 годы.

Материал и методы. Ежедневно с профилактической целью осматривается более 40 человек; ежегодно выявляется более 15 человек с различными заболеваниями органа зрения.

Нозологическая структура заболевании органа зрения по данным глазного кабинета МЦ «Аксуского завода ферросплавов» за период 2008-2012 гг. представлена в таблице 1.

Таблица 1 - Структура заболеваний органа зрения по данным глазного кабинета МЦ «Аксуского завода ферросплавов» за период 2008-2012 гг.

№	Нозологическая структура	Количество больных
1.	Халазионы	117
2.	Другие воспаления век	58
3.	Блефарит	110
4.	Болезни слезного аппарата	25
5.	Другие болезни слезной железы	32
6.	Острые конъюнктивиты	423
7.	Блефароконъюнктивиты	125
8.	Другие конъюнктивты	29
9.	Птеригиумы	94
10.	Кератит	76
11.	Кератоконъюнктивит	69
12.	Рубцы и помутнения роговицы	12
13.	Склериты и эписклериты	27
14.	Иридоциклиты	25
15.	Старческая катаракта	27
16.	Другие катаракты	8
17.	Афакия	6
18.	Хориоретинальное воспаление	24
19.	Кровоизлияния и разрывы сосудистых оболочек глаза	21
20.	Отслойки и разрывы сетчатки	3
21.	Дегенерации макулы и заднего полюса	22
22.	Диабетическая ретинопатия	21
23.	Глаукома	27
24.	Болезни стекловидного тела	15

Результаты. Как видно из таблицы, лидирующее положение среди различных офтальмопатологий по обращаемости в глазной кабинет занимают конъюнктивиты различной этиологии. Проведенный анализ показал, что среди больных чаще выставлялся диагноз – бактериальные конъюнктивиты.

Бактериологическое исследование посева из конъюнктивальной полости чаще выявлял такие возбудители как staphylococcus aureus, streptococcus pneumonia, haemophilus influenza, ps.aeruginosa и др.

Для проведения наиболее эффективного лечения при бактериальных конъюнктивитах нами использован современный антибактериальный препарат Офтаквикс 0,5%- 5 мл во флаконе, выпускаемый фармацевтической компанией «Santen», Финляндия. Офтаквикс – это противомикробный препарат, относящийся к фторхинолонам III поколения, международное патентованное название – Левофлоксацин. Это современный антибиотик широкого спектра действия, обладающий высокой проникающей способностью в ткани глаза. Препарат высокоэффективен при грамотрицательных и грамположительных аэробных, хламидийных заболеваниях глаз. Благодаря быстрой проницаемости препарата в различные структуры глаза обеспечивается высокая эффективность в отношении кокковой флоры поверхности слизистой конъюнктивы.

Выводы

1. Проведенный статистический анализ выявил частоту обращаемости больных в глазной кабинет МЦ «Аксуского ферросплавного завода» с различной офтальмопатологией, среди них лидирующая позиция - у конъюнктивитов. Всего за анализируемый период осмотрено 1693 больных, у 423 выставлен диагноз бактериального конъюнктивита, что составляет 25% среди осмотренных пациентов. Очевидно, что каждое четвертое обращение за медицинской помощью к врачу-офтальмологу - по поводу бактериального конъюнктивита.

2. Для достижения сокращения пребывания на листе по нетрудоспособности сотрудников Аксуского ферросплавного завода для лечения бактериальных конъюнктивитов применялся современный антибактериальный препарат «Офтаквикс », выпускаемый компанией «Santen» (Финляндия) с действующим лекарственным веществом Левофлоксацин 0,5%. Анализ опыта применения показал, что антибактериальный препарат «Офтаквикс» обеспечивает санацию конъюнктивальной полости и исчезновение признаков воспаления в течение 4-6 дней.

ЛИТЕРАТУРА

1. Справочник офтальмолога.- Москва.- Медицина, 1980.- С.7-13.

2. Межевова Е.Ю. Эффективность применения Офтаквикс (левофлоксацин 0,5%) в лечении при хламидийных конъюнктивитах.-Рефракционная хирургия и офтальмология.- 2008.- том 8.- № 4.- С.48-51.

РЕЗЮМЕ

Статистический анализ деятельности глазного кабинета за 2008-2012 годы
С.А. Аскаров

В статье проведен статистичекий анализ деятельности кабинета врача офтальмолога за 2008-2012 гг Аксуского ферросплавного завода.

ТҰЖЫРЫМ

Мақалада Ақсу ферроқорытпа зауытының көз дәрігері кабинетінің 2008-2012 жылдар арасындағы жұмысының статистикалық анализі өткізілген.

SUMMARY

This article described statistic analyses for work doctor’s ophthalmologist from ferroalloy factory Aksu city 2008 to 2012.

УДК 617.741-02-07-053.86-036.1

ОСНОВНЫЕ ПРИЧИНЫ СНИЖЕНИЯ ЗРЕНИЯ, ВЫЯВЛЕННЫЕ НА ПОЛИКЛИНИЧЕСКОМ ПРИЕМЕ

Р.М. Байтенов

КазНИИ глазных болезней, г. Алматы

Охрана здоровья населения, в том числе и зрения, является актуальной проблемой медицины. Своевременное выявление, лечение и восстановление зрения относится к экономически эффективным задачам здравоохранения, изучение причин снижения зрения при этом является актуальным.

Цель - определить основные виды офтальмопатологии на поликлиническом приеме, ведущие к снижению зрения.

Материал и методы. Проведен ретроспективный анализ амбулаторных карт за период 2010-2012 годов. За указанный период под наблюдением было 3076 человек в возрасте 20 лет и старше. Удельный вес мужчин и женщин был примерно одинаков: 49,0% и 51,0%. Преобладали лица старшей возрастной группы: 61,02%.

Первое место среди причин снижения зрения составили больные с катарактой, удельный вес которых составил 35,21%. Начальная катаракта установлена у 49,7%, незрелая катаракта - у 30,5%, зрелая катаракта - в 19,8% случаев. На оперативное лечение было направлено 60% больных с катарактами. Распределение пациентов по стадиям представлено в таблице 1.

Таблица 1 - Распределение больных катарактой по стадиям заболевания

Катаракты	Абс.	%
Начальная катаракта	538	49,7
Незрелая катаракта	330	30,5
Зрелая катаракта	215	19,8
Всего	1083	100

Второе место среди причин снижения зрения занимают нарушения рефракции, которые установлены в 29,8% случаев, при этом миопия - 12,3%, гиперметропия и пресбиопия - 17,6% от общего числа больных. Среди больных миопией основную часть составили лица со слабой - 58,3% и средней степенью - 24,7%. Миопия высокой степени отмечена в 16,9% случаев. Гиперметропия слабой и средней степени установлена у 52,3%, 43,8% больных соответственно, высокая степень имела место в 3,9% случаев. Пациенты с нарушениями рефракции в большинстве случаев нуждались в очковой коррекции - 53%. В процентном соотношении по степени рефракции результаты представлены в таблице 2.

Таблица 2 - Распределение больных по степени рефракции

Миопия	Абс.	%	Гиперметропия	Абс.	%
Миопия сл.ст.	220	58,3	Гиперметропия сл.ст.	282	52,3
Миопия ср.ст.	94	24,7	Гиперметропия ср.ст.	237	43,8
Миопия высокая	64	16,9	Гиперметропия высокая	21	3,9
Всего	378	100		540	100

На третьем месте оказались больные глаукомой. Удельный вес больных глаукомой составил 21,4%, открытоугольная глаукома имела место в 49,5%, закрытоугольная - 17,3%, узкоугольная - 33,2%. На оперативное лечение было направлено 60,6%. Распределение больных по видам глаукомы представлено в таблице 3.

Таблица 3 - Распределение больных по видам глаукомы

Глаукома	Абс.	%
Открытоугольная глаукома	326	49,5
Закрытоугольная глаукома	114	17,3
Узкоугольная глаукома	219	33,2
Всего	659	100

Таким образом, в результате проведенного анализа установлено, что среди лиц с заболеваниями органа зрения, приводящих к снижению остроты зрения, на поликлиническом приеме КазНИИ глазных болезней преобладают больные с заболевания хрусталика, которые составили 35,21%, на втором месте нарушения рефракции - 29,8% и на третьем - глаукома, которая наблюдалась в 21,42% случаев.

РЕЗЮМЕ

Основные причины снижения зрения, выявленные
на поликлиническом приеме
Р.М. Байтенов

Статья посвящена структуре офтальмопатологии на поликлиническом приеме, на первом месте - нарушения рефракции, на втором - различные виды глауком.

ТҰЖЫРЫМ

Мақала офтальмопатологии құрылымының поликлиникалық әдісте арнаулы, баста бірінші жерде рефракцияның бұзушылықтарының, екіде глауком түрлі көріністері.

SUMMARY

Among patients with eyesight diseases reducing eyesight keenness approaching policlinic reception of Kazakh eye diseases scientific research institute prevailing patients with diseases of lens 35,21%, second place is refraction disturbance 29,8% and on third place is glaucoma with 21,42% of cases.

УДК 617.758.1-617.751.6

РЕЗУЛЬТАТЫ ЛЕЧЕНИЯ АМБЛИОПИИ НА АППАРАТЕ «ВИЗОТРОНИК»

В.В. Жаров, О.В. Пластинина, Н.А. Стерхова, О.А. Корепанова, А.Н. Лялин

ГУЗ «Республиканская офтальмологическая клиническая больница МЗ УР», г. Ижевск

Одним из распространенных глазных заболеваний детского возраста является амблиопия. По данным литературы, от 1 до 10% детей страдают этой патологией. Амблиопия – многофакторное заболевание, что определяет необходимость исследования функционального состояния зрительной системы каждого пациента для патогенетически обоснованного лечения.

Расстройства аккомодации глаза – практически постоянный и в то же время мало изученный признак любой

амблиопии. Аккомодация – важный физиологический механизм бинокулярного сотрудничества обоих глаз, состояние которого влияет на динамическую рефракцию, а значит, и на остроту зрения.

Цель. Изучение у пациентов с амблиопией динамики аккомодационного ответа и качественных характеристик состояния цилиарной мышцы на фоне тренировок аккомодации.

Материал и методы. Представленный материал базируется на результатах обследования 25 пациентов 4–19 лет с различными клиническими видами амблиопии. Амблиопия слабой степени составила 84%, средней степени – 16%. Всем пациентам проводилось стандартное офтальмологическое обследование, включающее визометрию, авторефрактометрию, биомикроскопию, скиаскопию, офтальмометрию. Объективная регистрация аккомодационного ответа выполнялась с помощью автоматического аккомодографа Righton Spedy-K ver. MF-1 (Япония).

Исследования последних лет, проведённые японскими учеными, показывают, что тонус цилиарной мышцы постоянно находится в колебании. Эти колебания были названы аккомодационными микрофлюктуациями (АМФ). Они имеют определенную частоту и состоят из низко- и высокочастотных компонентов. Низкочастотный компонент (частота менее 0,6 Гц) – это помеха АМФ, а высокочастотный компонент (частота от 1,0 до 2,3 Гц) отражает колебания хрусталика и имеет клиническую значимость. Аккомодограф Righton Speedy-K ver.MF-1 с программным обеспечением осуществляет частотный анализ АМФ методом трансформации Фурье и определяет интенсивность их высокочастотного компонента. Исследование проводится монокулярно. После осуществления рефрактометрии предъявляется зрительный стимул с определённой рефракцией, который называется аккомодационным стимулом (АС). В начале исследования создаются условия слабой релаксации стимулом +0,5 Д, затем условия эмметропии и далее ступенчато происходит увеличение рефракции стимула на -0,5 Д до -5,0 Д. Во время обследования рефрактометр в непрерывном режиме измеряет рефракцию глаза на фоне предъявляемой зрительной нагрузки. Так определяется аккомодационный ответ (АО). Аккомодограф работает в пошаговом режиме. Шагом является многократное измерение рефракции глаза, а именно: определение АО при определенном (одинаковом) значении аккомодационного стимула. Полученные данные обрабатываются компьютером и отображаются в виде диаграмм (графика). Для исследования пациентов нами применялся режим Short с продолжительностью одного шага 5 мс.

Лечение пациентов осуществлялось на офтальмомиотренажере-релаксаторе «Визотроник». В основе лечебного действия тренажера лежит расслабляющее влияние на цилиарную мышцу положительных сферических и цилиндрических линз (эффект микрозатуманивания), а также призматических линз (эффект дивергентной дезаккомодации). Были сформированы 2 группы. В первую группу (21 человек) были включены пациенты с амблиопией слабой степени, во вторую (4 человека) – средней степени.

Результаты. До лечения аккомодационный ответ у 22 пациентов был низкоамплитудным, у 3 - нормальной амплитуды. Нормальная амплитуда АО выявлена только в первой группе при амблиопии слабой степени. В обеих группах аккомодограммы были хаотичны, носили неустойчивый характер, через несколько шагов снижались или давали «провалы» (рисунок 1). После лечения в первой группе в 80% случаев аккомодограммы стали более структурированными, появился их ступенчатый рост, АО приблизился к АС (рисунок 2). Во второй группе в 100% случаев отмечался нарастающий характер аккомодограмм, АО приблизился к АС, что характерно для нормальной аккомодограммы. Улучшение аккомодографических показателей сопровождалось улучшением корригированной остроты зрения в первой группе в среднем на 0,12, и во второй улучшилось на 0,1.

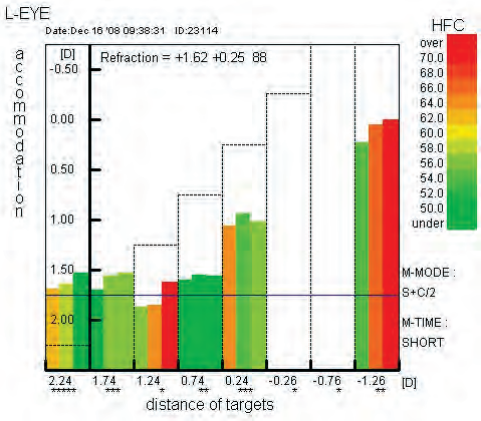

Рисунок 1.
До лечения на аппарате «Визотроник М3»

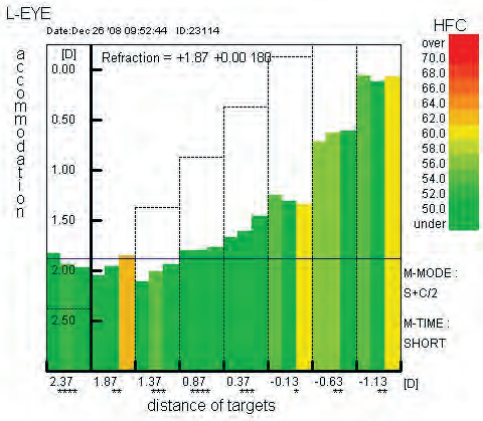

Рисунок 2.
После лечения на аппарате «Визотроник М3»

Выводы. У большинства пациентов, лечившихся с помощью тренажера «Визотроник», отмечено повышение корригированной остроты зрения, улучшение структуры аккомодограмм в виде появления их ступенчатого роста и соответствия аккомодационного ответа аккомодационному стимулу.

Полученные результаты лечения указывают на целесообразность добавления тренировок аккомодации в стандартный комплекс плеоптического лечения амблиопии.

SUMMARY

We observed 25 patients with mild to moderate amblyopia extent to which the treatment was carried out using the «Vizotronik.» As a result of the treatment was an increase in corrected visual acuity by an average of 0.12 and 0,1, as well as improving the structure akkomodogramm respectively 80% and 100% of cases.

УДК 617.753.2-072.7-08

ДИНАМИКА АККОМОДОГРАММ ПАЦИЕНТОВ С АМБЛИОПИЕЙ В РЕЗУЛЬТАТЕ ТРЕНИРОВОК АККОМОДАЦИИ АППАРАТОМ «ВИЗОТРОНИК»

О.В. Пластинина, Н.А. Стерхова, О.А. Корепанова

ГУЗ «Республиканская офтальмологическая клиническая больница МЗ УР», г. Ижевск

Одним из распространенных глазных заболеваний детского возраста является амблиопия. По данным литературы, от 1 до 10% детей страдают этой патологией. Амблиопия – многофакторное заболевание, что определяет необходимость исследования функционального состояния зрительной системы каждого пациента для патогенетически обоснованного лечения.

Расстройства аккомодации глаза – практически постоянный и в то же время мало изученный признак любой амблиопии. Аккомодация – важный физиологический механизм бинокулярного сотрудничества обоих глаз, состояние которого влияет на динамическую рефракцию, а значит, и на остроту зрения.

Цель. Изучение у пациентов с амблиопией динамики аккомодационного ответа и качественных характеристик состояния цилиарной мышцы на фоне тренировок аккомодации.

Материал и методы. Представленный материал базируется на результатах обследования 25 пациентов (30 глаз) 4–19 лет с различными клиническими видами амблиопии. Все пациенты были с амблиопией слабой степени. Рефракционная амблиопия составила 93,3% случаев, дисбинокулярная – 6,7% случаев. Всем пациентам проводилось стандартное офтальмологическое обследование, включающее визометрию, авторефрактометрию, биомикроскопию, скиаскопию, офтальмоскопию. Объективная регистрация аккомодационного ответа выполнялась с помощью автоматического аккомодографа Righton Spedy-K ver. MF-1.

Исследования последних лет, проведённые японскими учеными, показывают, что тонус цилиарной мышцы постоянно находится в колебании. Эти колебания были названы аккомодационными микрофлюктуациями (АМФ). Они имеют определенную частоту и состоят из низко- и высокочастотных компонентов. Низкочастотный компонент (частота менее 0,6 Гц) – это помеха АМФ, а высокочастотный компонент (частота от 1,0 до 2,3Гц) отражает колебания хрусталика и имеет клиническую значимость. Аккомодограф Righton Speedy-K ver.MF-1 с программным обеспечением осуществляет частотный анализ АМФ методом трансформации Фурье и определяет интенсивность их высоко-

частотного компонента. Исследование проводится монокулярно. После осуществления рефрактометрии предъявляется зрительный стимул с определённой рефракцией, который называется аккомодационным стимулом (АС). В начале исследования создаются условия слабой релаксации стимулом +0,5 Д, затем условия эмметропии и далее ступенчато происходит увеличение рефракции стимула на -0,5 Д до -5,0 Д. Во время обследования рефрактометр в непрерывном режиме измеряет рефракцию глаза на фоне предъявляемой зрительной нагрузки. Так определяется аккомодационный ответ (АО). Аккомодограф работает в пошаговом режиме. Шагом является многократное измерение рефракции глаза, а именно: определение АО при определенном (одинаковом) значении аккомодационного стимула. Полученные данные обрабатываются компьютером и отображаются в виде диаграмм (графика). Для исследования пациентов нами применялся режим Short с продолжительностью одного шага 5 мс.

Лечение пациентов осуществлялось на офтальмомиотренажере - релаксаторе «Визотроник». В основе лечебного действия тренажера лежит расслабляющее влияние на цилиарную мышцу положительных сферических и цилиндрических линз (эффект микрозатуманивания), а также призматических линз (эффект дивергентной дезаккомодации).

Результаты. До лечения корригированная острота зрения составила 0,74±0,13, аккомодационный ответ у 22 пациентов был низкоамплитудным, у 3 - нормальной амплитуды. У всех пациентов аккомодограммы были хаотичны, носили неустойчивый характер, через несколько шагов снижались или давали «провалы». Математические показатели аккомодограмм были следующие: коэффициент аккомодационного ответа (КАО), характеризующий степень напряжения цилиарной мышцы, составил в среднем 0,29; σКАО,, указывающий на устойчивость аккомодограммы (чем он больше, тем больше неравномерность графика) в среднем был равен 0,22; коэффициент роста (КР) аккомодограммы составил в среднем 0,52. Для оценки выраженности высокочастотного компонента АМФ вычислен коэффициент микрофлюктуаций (КМФ), составивший в среднем 56,10.

После лечения острота зрения в среднем повысилась на 0,12±0,07(p<0,05). КАО в среднем снизился до 0,24; σКАО составил в среднем 0,16; КР повысился в среднем до 0,56; КМФ в среднем снизился до 55,8. В 83% случаев аккомодограммы стали более структурированными, появился их ступенчатый рост, АО приблизился к АС. Выявленная динамика аккомодограмм указывает на их нормализацию.

Выводы. У пациентов, лечившихся с помощью тренажера «Визотроник», отмечено повышение корригированной остроты зрения, улучшение структуры аккомодограмм в виде появления их ступенчатого роста и соответствия аккомодационного ответа аккомодационному стимулу.

Полученные результаты лечения указывают на целесообразность добавления тренировок аккомодации в стандартный комплекс плеоптического лечения амблиопии.

SUMMARY

25 patients with amblyopia cured with «Visotronik» apparatus were examined. As a result the acuity of vision was improved at the average 0,12±0,07(p<0,05), the same for the accommodation diagram - in 83% cases.

ПАМЯТИ ОТЦА И УЧИТЕЛЯ В.Г. УЛЬДАНОВА

Ю.В. Ульданова, Е.В. Ульданов

Медицинский центр «Интермед», Медицинский центр «Рада», г. Алматы

Ульданов Вадим Галимович родился 1 июля 1950 года в семье врачей в г. Алма - Ата.

После окончания школы поступил и окончил Алма-Атинский государственный медицинский институт с отличием. Пройдя интернатуру на базе Алма-Атинского НИИ глазных болезней и получив специализацию - офтальмология, начал свою трудовую деятельность в селе Амангельды Тургайской области, где организовал и заведовал офтальмологическим отделением районной больницы. После этого продолжил свою трудовую и научную работу в КазНИИ глазных болезней в лазерной лаборатории, где проводилось под его руководством хирургическое и терапевтическое лечение различной офтальмопатологии.

В КазНИИ ГБ была создана группа по оказанию офтальмологической помощи населению сельских районах Казахстана, в работе которой Вадим Галимович принимал активное участие, проконсультировав и вернув зрение сотням больных.

В.Г. Ульданов многократно повышал свою квалификацию на базе центральных институтов в Москве, Ленинграде, Уфе и других городах, активно работал как самостоятельно, так и с сотрудниками института, в результате чего им зарегистрировано 111 рационализаторских предложений, получено 4 патента на изобретения:

1. Способ иридологических исследований глаз.
2. Способ коррекции простого миопического астигматизма.
3. Способ лечения тромбозов вен сетчатки.
4. Способ лечения открытоугольной далекозашедшей нестабилизированной глаукомы.

В 1980 году В.Г. Ульданов защитил диссертацию, и ему была присуждена ученая степень кандидата медицинских наук. В этом же году его пригласили на должность заведующего кафедрой Алма-Атинского Государственного института усовершенствования врачей, где активно продолжалась его оперативная, научная и педагогическая деятельность. В 1986 году ему присвоено ученое звание доцента.

В.Г. Ульданов стал одним из ведущих микрохирургов Казахстана. Проводимые им операции были направлены на улучшение трофики глаза, повышение и сохранение зрения, а иногда - и спасение глаза как органа.

В 1992 году В.Г. Ульданов был приглашен в Иркутский филиал “Микрохирургия глаза” заместителем директора по научной работе. Его неиссякаемое трудолюбие помогло сотрудникам института защитить кандидатские диссертации, повысить свой хирургический уровень. Была проделана большая работа по возвращению зрения рабочим, принимавшим участие в строительстве Байкало–Амурской магистрали.

В 2000 году Вадим Галимович возвратился в г. Алматы, где трудился до 2006 года в госпитале Вооруженных сил. В том же году скончался после тяжелой болезни.

SUMMARY

The article highlights contribution of Uldanov V.G in ophthalmology.

НАШИМ НАСТАВНИКАМ

Вы помните, вы все, конечно, помните:
далекие тридцатые года,
Вас было мало, но спасала всех
высокая и дерзкая мечта -
Снять пелену, открыть глаза незрячим,
чтоб навсегда исчезла слепота!
Вам было трудно, а на пороге
уже стояла страшная война.
Вы воевали на фронтах, дежурили,
ночей не спали, веря все равно:
“Мы выстоим и отступить заставим
болезни все и уничтожим зло”.
Вас многих нет, но за собой оставили
вы долгий след учеников и дел.
Они, как вы, боролись и влюблялись,
изобретали, спотыкались, шли;
лечили души и глаза спасали,
свои сердца совсем не берегли.
Мы помним вас: ушедших, ныне здравствующих.
Мы ценим, бережем профессоров,
врачей-волшебников, мечтателей-романтиков.
Пока вы с нами – не боимся мы врагов.
Нас узнают в Европе и Америке,
конгрессы, съезды, страны, города…
Цель, как и восемьдесят лет назад, по-прежнему:
Незрячим вновь открыть на мир глаза!

ВРЕМЕН СВЯЗУЮЩАЯ НИТЬ ....

Джуматаева З.А.

Классики мировой офтальмологии неоднократно подчеркивали исключительность и особую красоту профессии глазного врача. Избравшие ее люди должны быть талантливы априори – художники, ваятели, представители любого другого творчества, связанного с рукоделием. Особенно важны эти качества для офтальмохирурга.

Во главе династии Джуматаевых – Асылхан Намазбекович, человек, влюбленный в профессию с самого начала творческого пути. Более чем удачное совпадение: талант художника и скульптора в мастерстве пластического хирурга. Увлечение юности чуть было не стало делом всей жизни, но судьба распорядилась иначе. Пространственное воображение, художественный взгляд явились отличным подспорьем в хирургии сложнейших случаев, связанных с патологией придаточного аппарата глаза, Пройден большой путь, сотни благодарных пациентов со всех концов необъятного Союза, огромное удовлетворение результатами работы и самое главное – дело всей жизни продолжено в следующих поколениях.

В настоящем, замечательный офтальмохирург полностью посвятил себя любимому хобби – рисованию и скульптуре. Начата работа над созданием копии знаменитого полотна Рафаэля «Афинская школа», готовы бюсты и медальоны многих известных деятелей науки и культуры, картины, написанные акварелью украшают дома родственников и друзей. Работы скульптора – хирурга Джуматаева хранятся в музее Казахского национального медицинского университета им. С.Д.Асфендиярова.

Стремительно проносятся годы, сменяют друг друга века, неизменным остается верность профессии, передающаяся от отцов к детям и это прекрасно!



Копия репродукции Коровина «Натюрморт»

Бюст Мухтара Ауэзова

Бюст Леонардо Да Винчи

Барельеф первого космонавта Казахстана Т.Аубакирова

Барельеф «Мадонна с младенцем»

Фигура «Всадник»

Бюст рабочего

ПОЗДРАВЛЕНИЯ ОТ РЕЗИДЕНТОВ, ИНТЕРНОВ

Наш глазной институт
знает вся страна,
И Париж и Милан
Вена и Москва.
И наука и леченье –
Жизнь кипит у нас.
Мы избавим от страданья
человечий глаз.
УБМ, ОСТ, фемто лазер есть
И научных достижений
Много и не счесть!

Орденов целый ряд,
Есть и Парасат
За научный крупный вклад –
всем известный факт.
Наш бессменный капитан
Знает как рулить,
Ей талант от бога дан,
что не отменить:
Мама-бабушка-профессор -
Все в одном лице
Пусть Вас радует в семье
Внученька Зере!

Подписано в печать 10.10.2013 г. Тираж 500 экз.
Формат изд. 60x84/8. Объем 17,25 усл. печ. л.
Отпечатано в типографии “ИП Волкова Е.В.”
Райымбека 212/1, оф. 319. Тел.: 330-03-12, 330-03-13

VIRGAN®

Ganciclovir 1.5 vg/g

Вирган®
Противовирусный глазной гель

- Широкий спектр противовирусного действия:
  - ВПГ (вирус простого герпеса, 1 и 2 типа)
  - ЭБВ (вирус Эпштейна–Барра)
  - ЦМВ (цитомегаловирус)
  - Herpes Zozter (герпес Зостер)
  - Аденовирусы

- Высокая эффективность
- Низкая системная абсорбция
- Хорошая переносимость и комфорт
- Селективное действие: менее токсичен (воздействует на поражённые вирусом клетки, но не затрагивает здоровые клетки)
- Профиль безопасности (нет изменений в формуле крови)
- Снижение рецидивов и неудач

Santen