

**Қазақстан Республикасының денсаулық сақтау министрлігі
Министерство здравоохранения Республики Казахстан**

**Қазақстан офтальмологиялық журналы, № 4 (55) 2018
Офтальмологический журнал Казахстана № 4 (55) 2018**

Ғылыми-практикалық журнал,
жылына 4 рет шығады
Научно-практический журнал,
выходит 4 раза в год
Токсан сайын шығады
с 2002 года

Редакцияның мекен-жайы:
050012, Алматы, қ.,
Төле би көшесі, 95а
тел.: 8 (727) 233-17-86
факс: 8 (727) 233-17-85
e-mail kaznii.gb@mail.ru

Адрес редакции:
050012, г. Алматы,
ул. Толе би, 95а
тел.: 8 (727) 233-17-86,
факс: 8 (3272) 233-17-85
e-mail kaznii.gb@mail.ru

Журнал Қазақстан
Республикасының мәдениет,
ақпарат және қоғамдық келісім
министрлігінде тіркелген
21.11.2001 ж. Куәлік № 2481-Ж
Жазылу индексі 75930

Журнал зарегистрирован в
Министерстве культуры,
информации и общественного
согласия Республики Казахстан
21.11. 2001 г.
Свидетельство № 2481-Ж
Подписной индекс 75930

**Бас редакторы
Главный редактор
Т.К. Ботабекова**

**Бас редактордын орынбасары
Заместитель главного редактора
Н.А. Алдашева**

**Жауапты хатшы
Ответственный секретарь
А.С. Асылбекова**

**Редакция кеңесі
Редакционный совет**

С.Э. Аветисов (Москва) - академик РАН,
доктор медицинских наук, профессор
Ш.А. Амансахатов (Ашгабад) - доктор медицин-
ских наук, профессор
Ю.С. Астахов (Санкт-Петербург) - доктор меди-
цинских наук, профессор
Л.И. Балашевич (Санкт-Петербург) - академик
РАН, действительный член Лазерной академии на-
ук РФ, академик международной Академии наук
по экологии, безопасности человека и природы,
доктор медицинских наук, профессор
Ф.А. Бахритдинова (Ташкент) - действительный
член Ассоциации офтальмологов стран СНГ и обще-
ства офтальмологов тюркских народов, Почетный
профессор ФГБНУ «Научно-исследовательский ин-
ститут глазных болезней», Член-корреспондент
Академии наук Республики Башкортостан, Заслу-
женный врач Республики Башкортостан
М.М. Бикбов (Уфа) доктор медицинских наук, про-
фессор, Заслуженный врач Российской Федерации,
Почетный профессор ФГБНУ «Научно-исследова-
тельский институт глазных болезней»
Е.А. Егоров (Москва) - профессор, президент Рос-
сийского глаукомного общества, академик РАЕН,
РАМТН, РАЭН, член Американской академии оф-
тальмологии, Европейского глаукомного общества,
член Американской академии офтальмологии, Ев-
ропейского глаукомного общества, почетный член
Болгарского научного общества офтальмологов
В.П. Еричев (Москва) - д.м.н., профессор, Заслу-
женный врач РФ, член президиума Российского
общества офтальмологов

М.А. Медведев (Бишкек) – Отличник здравоохранения, заслуженный врач Кыргызской Республики, член Европейского общества катарактальной и рефракционной хирургии

Н.В. Пасечникова (Одесса) – доктор медицинских наук, профессор, член-корреспондент НАМН Украины, член Королевской коллегии офтальмологов Великобритании, Европейского общества специалистов по сетчатке «EURETINA», Американской ассоциации офтальмологов

Х.П. Тахчиди (Москва) – доктор медицинских наук, член-корреспондент РАН, профессор, заслуженный врач РФ, лауреат Премии Правительства РФ в области науки и техники

М.М. Шишкин (Москва) – доктор медицинских наук, профессор, действительный член РАЕН, заслуженный врач РФ, член Президиума Правления общества офтальмологов России

Редакция алқасы

Редакционная коллегия

Редакция алқасы

Редакционная коллегия

Н.А. Алдашева – д.м.н.

А.Ж. Аубакирова – д.м.н., профессор

А.С. Аубакирова – к.м.н.

Б.С. Бейсенбаева – д.м.н., почетный профессор

З.А. Джуматаева – д.м.н.

И.А. Долматова – д.м.н., профессор

М.Б. Имантаева – д.м.н., профессор

Э.Г. Канафьянова – д.м.н.

К.С. Кенжебаева – д.м.н.

Ю.С. Краморенко – д.м.н., профессор

И.С. Степанова – д.м.н., почетный профессор

М.С. Сулейменов – д.м.н.

Т.С. Телеуова – д.м.н., профессор

СОДЕРЖАНИЕ

I ОРГАНИЗАЦИЯ ЗДРАВООХРАНЕНИЯ

Ю.С. Краморенко, А.Б. Дошаканова, М.К. Алдамжарова, Ф.С. Ниязбекова, А.С. Мукажанова Инвалидность по зрению в Казахстане.....	5
---	---

II СОСУДИСТАЯ ПАТОЛОГИЯ И ГЛАУКОМА

Н.А. Алдашева, И.С. Степанова, А.С. Асылбекова Нестероидные противовоспалительные средства в лечении центральной..... серозной хориоретинопатии	9
--	---

З.А. Джуматаева, Г.К. Казанкапов Эффективность применения препарата Слезавит в комплексном лечении..... диабетической ретинопатии	18
--	----

М.С. Саптаева, А.С. Асылбекова Роль фактоэмульсификации катаракты при первичной закрытоугольной глаукоме.....	23
---	----

III ЗАБОЛЕВАНИЯ РОГОВИЦЫ, ПЕРЕДНЕГО ОТРЕЗКА ГЛАЗА

М.С. Сулейменов, О.Р. Ким Использование фемтосекундного лазера при проведении сквозной кератопластики.....	26
--	----

А.С. Асылбекова, Б.И. Иссергепова Қасаң қабықтың қабынулық емес аурулары кезінде спектралдық оптикалық когерентті томографияны қолдану.....	29
--	----

В.В. Бржеский¹, В.Ю. Попов¹, И.В. Бржеская², Н.М. Калинина³ Эффективность 0,01% раствора дексаметазона фосфата в водном растворе поливинилпирролидона в комплексном лечении роговично-конъюнктивального ксероза различной этиологии.....	35
--	----

IV ВИТРЕОРЕТИНАЛЬНАЯ, РЕКОНСТРУКТИВНАЯ ХИРУРГИЯ

Н.О. Исаева, Г. Карпова Анализ особенностей медсестринского ухода за пациентами с витреоретинальной патологией.....	40
--	----

V ОФТАЛЬМОПЕДИАТРИЯ

А.С. Аубакирова¹, А.Б. Кудайберген¹ О.С. Панкова² Туберозный склероз: дифференциальная диагностика с ретинобластомой.....	42
--	----

Л.Н. Оразбеков, С.А. Смагулова, Э.А. Джуматаев Клинический случай хирургического лечения врожденной колобомы век при множественных пороках развития у ребенка.....	47
---	----

Н.Н. Садовникова, Н.В. Присич, В.В. Бржеский, А.Ю. Баранов, А.И. Шилов Дренажные устройства в хирургии «детской» глаукомы.....	51
--	----

VI РАЗНОЕ

Б.С. Ахмадьярова, Ю.А. Шустеров, М.Ю. Любченко Прогностическая шкала ассоциации психоэмоционального стресса с патологией глазного дна.....	58
--	----

VII ИНФОРМАЦИЯ

Г.К. Жургумбаева 18 Конгресс Евроретина в Вене.....	65
Л.Б. Таштитова 36 конгресс Европейского общества катарактальных и рефракционных хирургов (ESCRS) в Вене.....	66
Аубакирова А.С. Юбилейная конференция, посвященная 85-летию Казахского научно-исследовательского института глазных болезней.....	68
Ж.О. Сангилбаева XVI Международный конгресс Российского глаукомного общества.....	70
М.Т. Азнабаев К 80-летию со дня рождения.....	72

ОРГАНИЗАЦИЯ ЗДРАВООХРАНЕНИЯ

ГРНТИ: 76.75.02:76.69.56:76.75.31:76.03.02

ИНВАЛИДНОСТЬ ПО ЗРЕНИЮ В КАЗАХСТАНЕ

Ю.С. Краморенко, А.Б. Дошаканова, М.К. Алдамжарова, Ф.С. Ниязбекова, А.С. Мукажанова

АО «Казахский ордена «Знак Почета» научно-исследовательский институт глазных болезней»
Алматы, Казахстан

Ключевые слова: инвалидность, слепота, медико-социальная экспертиза.

Актуальность. Слепота, слабо-видение и инвалидность вследствие заболеваний органа зрения являются предметом изучения клинико-социальной офтальмологии, включая проблемы медико-социальной экспертизы (МСЭ), деятельность которой осуществляется с учетом Конвенции ООН «О правах инвалидов» (2006) и Международной классификации функционирования (ООН, ВОЗ, 2001). По данным ВОЗ, во всем мире наблюдается тенденция к постоянному росту количества слепых: за 20 лет число незрячих увеличилось на 12 миллионов [1].

Статистические показатели инвалидности в различных регионах РФ за 2002-2008 гг. показали, что уменьшилось число слепых граждан, членов ВОС, с 218 370 (2004 г.) до 209 007 (2009 г.). Контингент впервые признанных инвалидами сократился с 44,8 до 28,1 тыс.; уровень снизился с 3,9 до 2,4 (на 10 тыс. взрослого населения). Общее число инвалидов по зрению уменьшилось с 142 до 110 тыс.; уровень - с 12,4 до 9,5 [2].

Исследование динамики первичной инвалидности лиц с офтальмопатологией за период 2006–2011 гг. выявило снижение числа больных, впервые признанных инвалидами. Отмечено большее количество инвалидов среди городского населения. Среди сельского населения число инвалидов 1 группы больше, чем среди городского, в то время как число инвалидов 2 группы меньше [3]. Результаты исследования структуры первичной инвалидности вследствие болезней глаза, уровня и удельного веса с учетом возраста и группы инвалидности в динамике за 8 лет (с 2006 по 2013 год) показали тенденцию к снижению количе-

ства человек, впервые признанных инвалидами, на 45,6%. Улучшение показателей уровня первичной инвалидности в рассматриваемый период свидетельствует о повышении уровня квалифицированной офтальмологической помощи в Российской Федерации [4]. По данным Разумовского М.И. с соавт. [5], комплексное исследование основных экстенсивных и интенсивных показателей, характеризующих состояние и уровень первичной инвалидности при офтальмопатологии в регионах РФ, значительно расширяет возможность выявления основных инвалидизирующих заболеваний органа зрения, выявляет ряд медико-социальных факторов, способствующих увеличению численности и утяжелению инвалидности, указывает на эффективность реабилитационных мероприятий в тех или иных регионах страны, что является необходимым условием при формировании реабилитационных программ и эффективных мероприятий, проводимых на региональном или федеральном уровнях.

В структуре первичной инвалидности в РФ глаукома занимает одно из ведущих ранговых мест среди причин утраты зрительных функций, поднявшись за последние 5 лет с 20 до 28% [2, 6].

Офтальмологическая экспертиза предполагает использование общих положений МСЭ, но имеет также специфические особенности. В Казахстане Медико-социальная экспертиза (МСЭ) и реабилитация лиц с патологией органа зрения базируется на основных «Правилах проведения медико-социальной экспертизы», утвержденных приказом Министра здравоохранения и социального развития Республики Казахстан (РК) от 30 января 2015 года № 44, которые регламентируют порядок установления инвалидности и степени утраты трудоспособности, а также определение потребностей освидетельствуемого лица в мерах социальной защиты.

Цель работы - изучение уровня инвалидности взрослого населения Республики Казахстан по причине заболеваний глаза в период 2013–2018 годов.

Материал и методы. Материалом исследования служили данные отчетов областных (городских) офтальмологов и МСЭ, статистические данные Министерства здравоохранения РК [7]. Изучено состояние и динамика инвалидности вследствие болезней глаза в РК за период 2013–2018 гг. Рассчитаны показатели инвалидности на 10 тыс. взрослого населения и структура инвалидности.

Результаты и их обсуждение. Показатели инвалидности по зрению вследствие той или иной патологии являются индикатором эффективности проводимых лечебно-профилактических мероприятий. По данным Центральной базы инвалидов РК, число инвалидов вследствие нарушений зрения среди населения РК к середине 2018 года составило 83433 человека, из них дети составили 5,26%. Показатели распространенности инвалидности достигают 45,9 на 10 000 всего населения РК и 63,9 - на 10 000 взрослого населения. В распределении инвалидов по группам общей (накопленной) инвалидности

установлено, что более половины инвалидов (60,71%) имеют третью группу инвалидности, 19,33% – вторую группу, доля инвалидов первой группы составила 19,96%.

Структура инвалидов старше 18 лет вследствие патологии органа зрения по группам инвалидности и месту жительства в абсолютных числах и в процентах к общему числу инвалидов в 2018 году представлена в таблице 1.

Таблица 1 - Распределение инвалидов по зрению среди взрослого населения РК

Регион	Группы инвалидности, n (% к общему числу инвалидов по региону)			Всего, n (% к общему числу инвалидов РК)
	1 группа	2 группа	3 группа	
Акмолинская	698(16,2)	871 (20,2)	2740 (63,6)	4309 (5,4)
Актюбинская	585(17,6)	551 (16,8)	2181(65,6)	3317 (4,2)
Алматинская	1311(17,4)	1613 (21,3)	4632 (61,3)	7556 (9,6)
Атырауская	548 (22,9)	561 (23,5)	1284 (53,7)	2393 (3,1)
ВКО	1473 (17,8)	1205 (15,02)	5344 (66,6)	8022 (10,2)
Жамбылская	955 (19,5)	834 (17,02)	3108 (63,5)	4897(6,2)
ЗКО	997 (29,1)	562 (16,3)	1765 (53,1)	3324 (4,2)
Карагандинская	1798 (25,6)	1664 (23,7)	3567 (50,7)	7029 (8,9)
Костанайская	727 (16,5)	667 (15,4)	3004 (68,3)	4398 (5,6)
Кызылординская	808(20,9)	729(18,8)	2330(60,0)	3867 (4,9)
Мангистауская	485 (20,0)	639 (29,9)	1011 (47,3)	2135(2,7)
Павлодарская	957 (21,7)	859 (19,5)	2584 (58,7)	4400(5,5)
СКО	584 (16,0)	675 (18,5)	2394 (65,5)	3653 (4,6)
Туркестанская	1689 (17,4)	1760 (18,1)	6265 (64,5)	9714 (12,3)
г. Шымкент	462 (19,0)	446 (18,3)	1524 (60,7)	2432 (3,1)
г. Алматы	1224 (24,8)	1213 (24,6)	2502 (50,7)	4939 (6,2)
г. Астана	478 (18,0)	423 (15,9)	1759 (66,1)	2660 (3,3)
Итого	15779 (19,96)	15272(19,33)	47994 (60,71)	79045 (100)

Распределение инвалидов вследствие патологии органа зрения по тяжести заболевания зависит от проживания в сельской и городской местности. Доля инвалидов среди городских жителей (51,3%) незначительно превалировала над долей инвалидов сельских жителей (48,7%). В расчете на 10000 населения городского населения это составило 58,8, сельского - 80,4. Наряду с этим в ряде областей (Алматинской, Жамбылской, Туркестанской, Кызылординской, ЗКО, СКО) наблюдается заметное снижение доли инвалидов в абсолютных цифрах среди лиц, проживающих в городской местности, и увеличение доли инвалидов, проживающих в сельской местности: от 1,6 раза в Кызылординской области до 3 раз - в Туркестанской. В городах Алматы и Астане об-

щая инвалидность находится в пределах 29 на 10 тыс. населения, то есть в 1,5 раза ниже, чем в целом по Казахстану.

При анализе половой принадлежности лиц, инвалидов по зрению, было обнаружено явное (в 1,46 раза) преобладание мужчин: 59,4% против 40,6% - женщин.

По данным отчетов областных (городских) главных офтальмологов, общая (накопленная) инвалидность вследствие нарушений органа зрения в расчете на 10 000 взрослого населения РК в 2012 г. увеличилась в 1,2 раза по сравнению с

2016 годом. Частота первичной инвалидности (ПИ) вследствие офтальмопатологии, одного из наиболее информативных показателей, в 2012 г. достигала 1,6 на 10 000 взрослого населения и оставалась таковой в 2016, что свидетельствует о его стабильности в целом по РК. По регионам показатель ПИ варьировал с диапазоном от 0,95 в Алматинской и Павлодарской областях до 2,9 - в Кызылординской, 2,6 - в Актюбинской областях.

Лица с первой группой составили от 17,1% в 2012 году до 18,9% - в 2016, со второй - 24,6 - 24,7%, с третьей группой 58,4 - 56,4%, соответственно. Показатель утяжеления составил 1,8%, что может свидетельствовать о снижении эффективности реабилитационных мероприятий в целом по РК.

По данным МСЭ г. Алматы, удельный вес первичной инвалидности вследствие болезней глаз среди взрослого населения в РК в 2013-2017 гг. составил 4,2-4,9% в структуре первичной инвалидности всех классов болезней. В контингенте лиц с впервые установленной инвалидностью число работающих инвалидов увеличилось с 1,9% до 2,8% при относительной стабильности показателя инвалидизации среди неработающих инвалидов, что может быть

важным показателем утяжеления инвалидности среди трудоспособного населения.

По данным ряда поликлиник г. Алматы, среди освидетельствованных в 2017 году лиц с различной патологией впервые признаны инвалидами вследствие болезней глаз 13,7% человек, половина из которых - инвалиды 1-2 группы. В основном, это были люди пожилого возраста (75%) с некоторым преобладанием мужчин (56,3%), 34,2% из них получили инвалидность вследствие глаукомы.

Глаукома стабильно остается одним из ведущих инвалидизирующих заболеваний в нозологической структуре инвалидности вследствие заболеваний глаз. В Казахстане доля глаукомы среди причин первичной инвалидности по зрению увеличилась в 5 раз за период с 1985 по 2003 годы с 5,9% до 29,7%, выявлена «неустановленная» инвалидность вследствие глаукомы, уровень которой среди стационарных больных составил 14,5%, среди диспансерной группы - 8,2% [8].

Заключение. Инвалидность в РК вследствие глазных заболеваний на 10 тыс. взрослого населения остается высокой, при этом одной из ведущих патологий в структуре первичной инвалидности является глаукома. Показатели инвалидности и структура ведущих нозологий значительно варьируют как по регионам и годам, так и по данным ряда учреждений, что требует дополнительных исследований, поскольку более точные данные будут способствовать рациональной разработке региональных целевых программ, направленных на улучшение офтальмологической помощи, профилактику инвалидности, реабилитацию больных и инвалидов, имеющих нарушения зрительных функций.

ЛИТЕРАТУРА

1. Профилактика предупреждаемой слепоты и нарушений зрения: Доклад Секретариата ВОЗ. Документ EВ124/7.- Женева, 2008.- 20 с.
2. Либман Е.С., Калеева Э.В., Рязанов Д.П. Комплексная характеристика инвалидности вследствие офтальмопатологии в Российской Федерации // Федоровские чтения 2011: Всероссийская научно-практическая конференция с международным участием: Сб. научных статей. - М., 2011. - С. 45.
3. Апостолова А.С. Особенности первичной инвалидности вследствие болезней органа зрения в Краснодарском крае в динамике за 6 лет// Офтальмологические ведомости.- 2013. - Т. 6, № 2.- С. 16-19.
4. Назарян М.Г., Арбуханова П.М. Анализ первичной инвалидности вследствие болезней глаза// Экология и природопользование.- Вестник ТюмГУ.- 2015.- Т.1.- № 1(1).- С.164-171.
5. Разумовский М.И., Коровянский М.С., Якунин М.С., Шевага А.Г. Динамика первичной инвалидности вследствие офтальмопатологии в Санкт-Петербурге, Ленинградской области и некоторых других регионах России за период с 2002-2008 год. // Офтальмологические ведомости. - 2010. - Т. 3, № 4. - С. 4-15.
6. Lee P.P., Walt L.G., Doyle J.J., Kostak S.V., Evans S.J., Budenz D.L., Chen P.P., Coleman A.L. A multicenter, retrospective pilot study of resource use and costs associated with severity of disease in glaucoma // Arch Ophthalmol. - 2006. Jan; 124(1): 12-9.
7. Здоровье населения Республики Казахстан и деятельность организаций здравоохранения// Статистический сборник, Алматы, Астана, 2003-2017 г.
8. Ботабекова Т.К., Краморенко Ю.С., Исламова С.Е. Динамика инвалидности вследствие глаукомы в Республике Казахстан//Актуальные вопросы клиники, диагностики и лечения глазных болезней: материалы научного конгресса офтальмологов, посвященного 75-летию КазНИИ глазных болезней.- Алматы, 2008.- С.104-107.

РЕЗЮМЕ

Инвалидность по зрению в Казахстане
Краморенко Ю.С., Дошаканова А.Б., Алдамжарова М.К., Ниязбекова Ф.С., Мукажанова А.С.
КазНИИ глазных болезней, г. Алматы

Ключевые слова: инвалидность, слепота, медико-социальная экспертиза.

В статье представлены показатели инвалидности по причине заболеваний глаза среди взрослого населения Республики Казахстан за 2013–2018 годы. Данный вопрос требует дальнейшего тщательного и глубокого изучения для разработки мер профилактики роста инвалидности по зрению.

ТҰЖЫРЫМ

Краморенко Ю.С., Дошақанова Ә.Б., Алдамжарова М.К., Ниязбекова Ф.С., Муқажанова А.С.
Қазақ көз аурулары ғылыми-зерттеу институты, Алматы қ.

Түйінді сөздер: мүгедектік, соқырлық, медициналық және әлеуметтік сараптама

Мақалада Қазақстан Республикасының ересек тұрғындарының арасында 2013-2017 жылдарға арналған көз ауруларына байланысты мүгедектік көрсеткіштері келтірілген. Бұл мәселені зерттеу визуалды мүгедектіктің өсуіне жол бермеу жөніндегі шараларды әзірлеуді мұқият әрі терең зерттеуді талап етеді.

SUMMARY

KramorenkoYu.S., Doshakanova A. B, Aldamzharova M.K., Niyazbekova F.S., Mukazhanova A.S.
Kazakh Research Institute of Eye Diseases, Almaty

Keywords: Disability, blindness, medical and social expertise

The article presents indicators of disability due to eye diseases among the adult population of the Republic of Kazakhstan for 2013–2017. The study of this issue requires further careful and in-depth study to develop measures to prevent the growth of visual disability.

ГЛАУКОМА И СОСУДИСТАЯ ПАТОЛОГИЯ

ГРНТИ: 34.45.15:76.29.56

**НЕСТЕРОИДНЫЕ ПРОТИВОВОСПАЛИТЕЛЬНЫЕ
СРЕДСТВА В ЛЕЧЕНИИ ЦЕНТРАЛЬНОЙ
СЕРОЗНОЙ ХОРИОРЕТИНОПАТИИ**

Н.А. Алдашева, И.С. Степанова, А.С.Асылбекова

АО «Казахский ордена «Знак Почета» научно-исследовательский институт глазных болезней»
Алматы, Казахстан

Ключевые слова: диабетическая ретинопатия, сулодексид.

Диабетическая ретинопатия (ДР) является ведущей причиной инвалидизации среди больных сахарным диабетом (СД) трудоспособного возраста и занимает 4 ранговое место в структуре инвалидности по зрению [1,2].

Одним из факторов риска развития диабетической ретинопатии является диабетическая нефропатия. По данным WESDR (1984) у больных с протеинурией пролиферативная диабетическая ретинопатия при 1 типе сахарного диабета выявляется в 5 раз, а при 2 типе – в 3 раза чаще, чем у пациентов без признаков диабетической нефропатии [3].

В основе развития диабетической ретинопатии лежат генетические, гемореологические, гормональные и метаболические факторы [4,5], поэтому медикаментозное лечение ДР должно быть направлено на различные патогенетические механизмы ее развития [5].

Однако отношение к медикаментозному лечению ДР неоднозначно, так, по данным А.С. Измайлова и Л.И. Балашевича (2004), применение лекарственной терапии не имеет достаточных оснований для широкого применения в офтальмологии [6], тогда как Н.А. Гавриловой (2004) прослежена четкая зависимость течения ДР от вида применяемой консервативной терапии (проведение дифференцированного медикаментозного лечения позволяет стабилизировать процесс при непролиферативной стадии ДР в 88,8% случаев, при препролиферативной – в 70,6% [5]. Эти данные подтверждены результатами исследований Г.С. Полунина с соавт.

(2006), которые доказали, что при регулярном и последовательном дополнении сахароснижающей терапии ретинопротекторами и антиоксидантами на начальных стадиях ДР удается вывести из группы риска не менее 50% больных диабетом I типа [7].

Рядом авторов рекомендовано обязательное сочетание лазеркоагуляции (ЛК) сетчатки с применением антиоксидантных препаратов, учитывая ишемически-гипоксические изменения, связанные с нарушениями в сосудистой системе глаза и расстройствами микроциркуляции у больных ДР.

Установлено, что антиоксидантная терапия является эффективным способом профилактики развития фибропластического синдрома после проведения лазеркоагуляции, а применение ангиопротекторов в комплексе с аргоновой ЛК улучшает функциональную активность сетчатки и стабилизирует состояние глазного дна, приостанавливает процесс пролиферации и отдаляет наступление слабовидения и слепоты почти в 2,5 раза [8-11].

В патогенезе развития ДР важное значение отводится нарушению синтеза гепарансульфата-гликозаминогликана (ГАГ), входящего в состав базальной мембраны и образующего активный поверхностный слой клеток эндотелия сетчатки. Снижение синтеза ГАГ приводит к дисфункции эндотелия и базальной мембраны сосудов сетчатки, что и обуславливает изменения на глазном дне, особенно у больных сахарным диабетом, осложненным диабетической нефропатией. По данным М.Н. Колединцева с соавт. (2012, 2015), при восполнении дефицита гепаран-сульфата гликозаминогликана на ранних стадиях заболевания возможно восстановление нормальной проницаемости сосудистой стенки и предотвращение развития ее структурно-функциональных нарушений. Поэтому одним из важных направлений медикаментозной терапии ДР на ранних стадиях может быть коррекция состояния эндотелия и базальной мембраны сосудистой стенки [12,13]. Восстановление нормального содержания гепаран-сульфат гликозаминогликана может оказать протективное действие на микрососудистое русло [14].

Препаратом, способствующим восстановлению нормального содержания гепаран-сульфат гликозами-

ногликана и оказывающим протективное действие на микрососудистое русло, является сулодексид (Вессел Дуэ Ф). Препарат оказывает также антитромботическое, антикоагулянтное, ангиопротекторное и профибринолитическое действие. Следует отметить, что Вессел Дуэ Ф нормализует реологические свойства крови за счет снижения уровня триглицеридов, стимулируя липолитический фермент - липопротеинлипазу, гидролизующую триглицериды, входящие в состав липопротеидов низкой плотности. Сулодексид представляет собой смесь глюкозаминогликанов, состоящих на 80% из низкомолекулярных гепаринов и на 20% - из дерматан-сульфата.

Впервые для лечения ДР сулодексид был применен Rubbi F. с соавт. в 2000 году. Результаты многоцентрового исследования применения данного препарата у больных с непролиферативной стадией ДР на фоне СД 1 и 2 типа показали достоверное уменьшение количества твердых экссудатов ($p=0,0004$), интратретинальных микрососудистых аномалий ($p=0,007$) и микрогеморрагий ($p=0,02$), что авторы объясняли положительным влиянием сулодексида на состояние базальной мембраны и эндотелия ретинальных микрососудов [15].

Результаты рандомизированного плацебоконтролируемого многоцентрового исследования, целью которого стала оценка влияния сулодексида на состояние глазного дна у пациентов с непролиферативной ДР (DRESS, 2014), показали, что по окончании 12 месяцев лечения, в течение которых больные перорально получали сулодексид (500 ЛЕ всутки), был отмечен регресс твердых экссудатов ($p=0,005$) [16].

По данным М.И. Алешева с соавт. (2009), включение Вессел Дуэ Ф в комплекс консервативной терапии оказывает положительный эффект (рассасывание мелких геморрагий, побледнение более крупных, уменьшение отека сетчатки в макулярной зоне) у больных с диабетической ретинопатией, что можно объяснить уменьшением вязкости крови и улучшением микроциркуляции [17].

Изучение уровня эндотелиальных факторов до и после курса лечения препаратом Вессел Дуэ Ф у пациентов с непролиферативной и препролиферативной стадиями ДР, проведенное Гавриловой Н.А. с соавт (2011), установило нормализацию функции эндотелия сосудов за счет коррекции выработки вазоактивных факторов (эндотелин, оксид азота) и стимуляции фибринолитической активности сосудистой стенки при всех стадиях ДР, что сопровождалось усилением функциональной активности сетчатки [18].

Исследования, проведенные Миленькой Т.М. с соавт. (2002), показали, что лазеркоагуляция в сочетании с применением препарата Вессел Дуэ Ф оказывает стойкое положительное действие на течение диабетической ретинопатии [19]. Ф.Е. Шадричевым (2009) доказано, что применение Вессел Дуэ Ф в комплексном лечении диабетической нефропатии достоверно не увеличивает риск внутриглазных (преретинальных и витреальных) кровоизлияний у больных с пролиферативной диабетической ретинопатией при выполнении адекватной панретинальной лазеркоагуляции сетчатки [14].

Работа, проведенная на базе КазНИИ глазных болезней, также подтвердила эффективность препарата Вессел Дуэ Ф в лечении диабетической ретинопатии. Исследование проводили до и через два месяца после применения препарата Вессел Дуэ Ф. Препарат назначали по 600 единиц (одна ампула) внутримышечно 1 раз в день в течение 10 дней, затем - по 1 капсуле (250 ЛЕ) два раза в день в течение 50 дней. Общий курс лечения составил 60 дней.

Установлено частичное рассасывание ретинальных кровоизлияний и уменьшение (размеров и количества) ишемических зон. Однако резорбции твердых экссудатов ни у одного больного не наблюдалось. Отмечено улучшение микроциркуляции по данным биомикроскопии бульбарной конъюнктивы, что характеризовалось уменьшением неравномерности калибра сосудов, увеличением числа функционирующих капилляров, рассасыванием периваскулярного отека и микрогеморрагий. У больных с непролиферативной стадией ДР выявлено уменьшение сосудистой агрегации и ускорение кровотока, что выразилось в достоверном снижении ВСИ. Отмечено незначительное расширение ретинальных сосудов ($0,079 \pm 0,001$ до $0,83 \pm 0,001$). На фоне проведенного лечения отмечено улучшение показателей зрительных вызванных потенциалов: повышение амплитуды в 1,25 раза и уменьшение латентности в 1,3 раза и тенденция к повышению показателей электроретинограммы (амплитуд волн «а» и «в»).

Положительная динамика клинических показателей сопровождалась улучшением показателей биохимических: снижение содержания общего холестерина на 24,3%, триглицеридов - на 26,3%, малонового диальдегида - на 24,6% при тенденции к снижению уровня фибриногена.

Таким образом, данные литературы и результаты собственных наблюдений свидетельствуют о том, что применение препарата Вессел Дуэ Ф (сулодексид) в лечении диабетической ретинопатии:

- является патогенетически обоснованным, так как препарат, обладая антитромботическим, антикоагулянтным, ангиопротекторным и профибринолитическим действием, способствует коррекции состояния эндотелия и базальной

мембраны сосудистой стенки, улучшает микроциркуляцию в ретинальных сосудах;

- способствует стабилизации состояния глазного дна (рассасывание мелких геморрагий, побледнение более крупных, уменьшение отека сетчатки в макулярной зоне), улучшению функцио-

нальных показателей сетчатки, а также гемодинамических и биохимических показателей;

- в сочетании с лазеркоагуляцией оказывает стойкое положительное действие на течение диабетической ретинопатии. Не увеличивает риск внутриглазных (преретинальных и витреальных) кровоизлияний у больных с пролиферативной диабетической ретинопатией при выполнении адекватной панретинальной лазеркоагуляции сетчатки.

Name: Semenova, Elena



ID: CZMI1840960153

Exam Date: 1/25/2018

CZM

DOB: 4/27/1980

Exam Time: 10:00 AM

Gender: Female

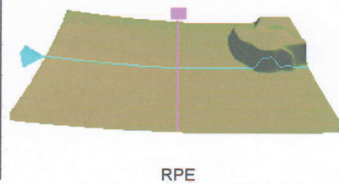
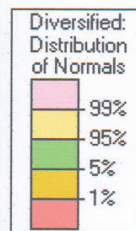
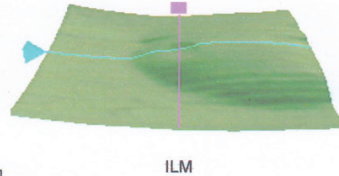
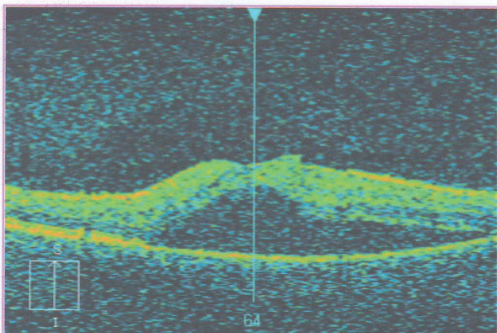
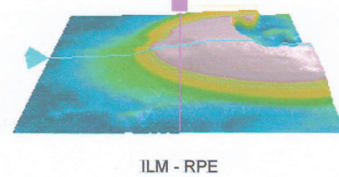
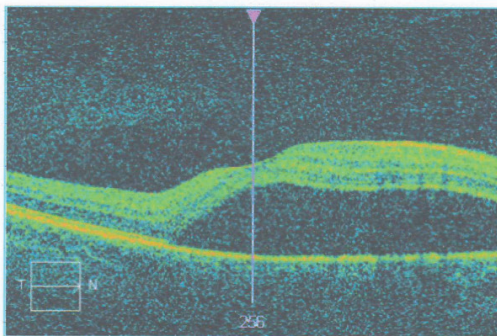
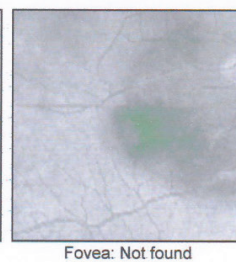
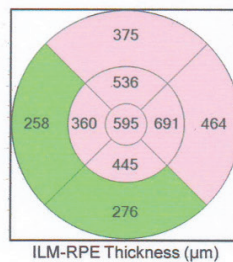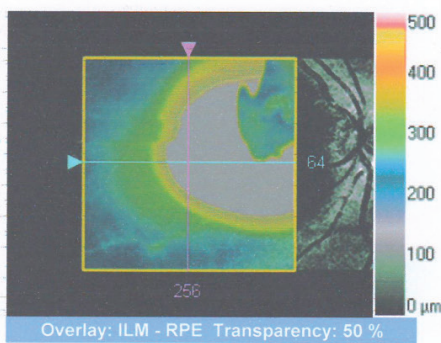
Serial Number: 400-12042

Technician: cirrus, operator

Signal Strength: 6/10

Macula Thickness : Macular Cube 512x128

OD ● ○ OS



	Central Subfield Thickness (µm)	Cube Volume (mm³)	Cube Average Thickness (µm)
ILM - RPE	595	13.0	361

Comments

Doctor's Signature

cirrus
SW Ver: 6.5.0.772
Copyright 2012
Carl Zeiss Meditec, Inc
All Rights Reserved

Page 1 of 1

Рисунок 1. OCT больной С. Диагноз: Центральная серозная хориоретинопатия, острое течение (до лечения)

Name: Semenova, Elena



ID: CZMI1840960153

Exam Date: 2/8/2018

CZM

DOB: 4/27/1980

Exam Time: 9:46 AM

Gender: Female

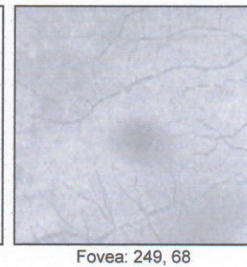
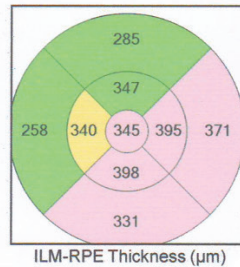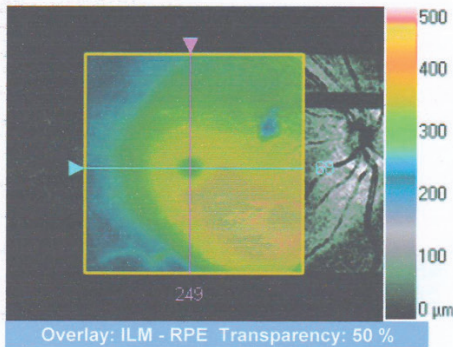
Serial Number: 400-12042

Technician: cirrus, operator


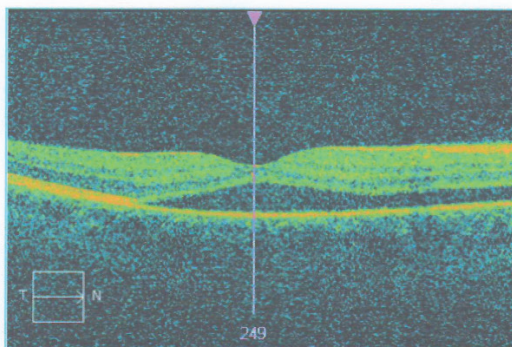
Signal Strength: 6/10

Macula Thickness : Macular Cube 512x128


OD OS




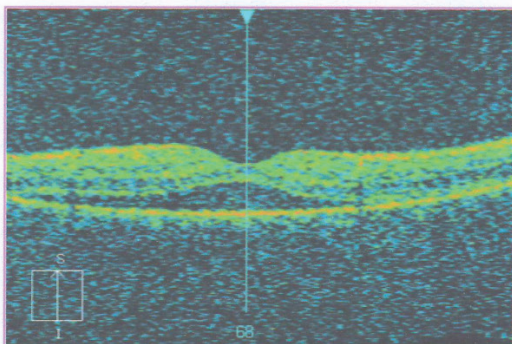
Fovea: 249, 68



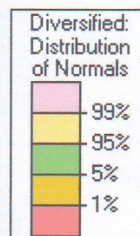
ILM - RPE



ILM



RPE



	Central Subfield Thickness (μm)	Cube Volume (mm³)	Cube Average Thickness (μm)
ILM - RPE	345	11.4	318

Comments

Doctor's Signature

cirrus
SW Ver: 6.5.0.772
Copyright 2012
Carl Zeiss Meditec, Inc
All Rights Reserved
Page 1 of 1

Рисунок 2. ОСТ больной С. Диагноз: Центральная серозная хориоретинопатия, острое течение (через 2 недели от начала лечения)

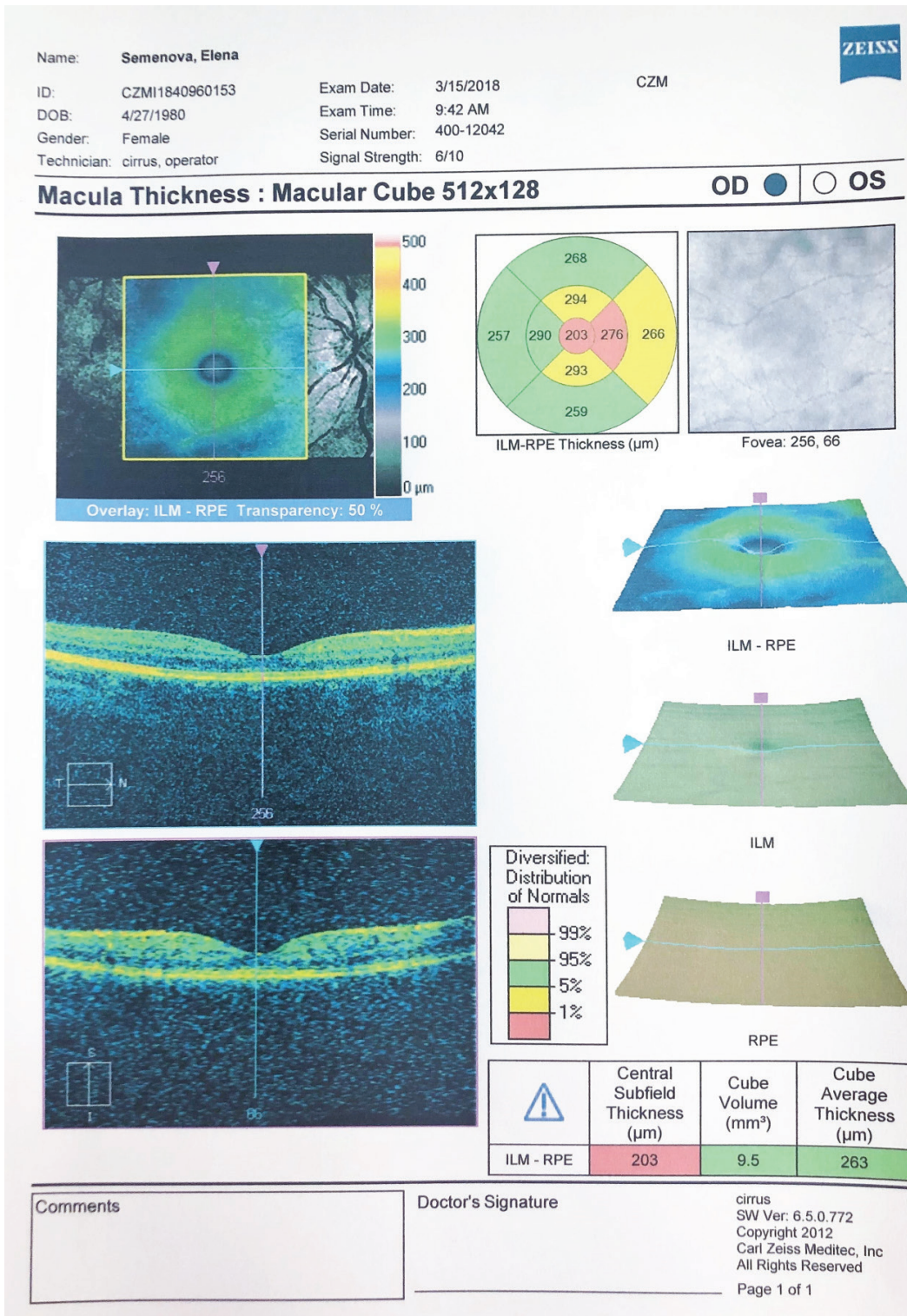
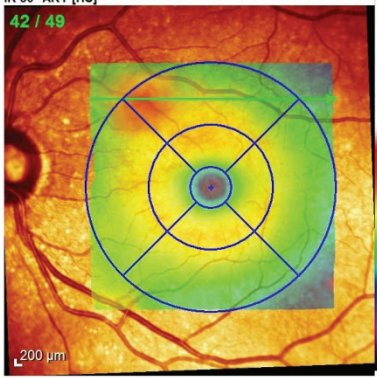
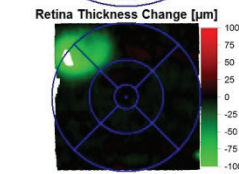
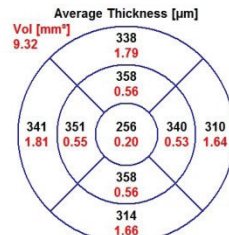


Рисунок 3. OCT больной С. Диагноз: Центральная серозная хориоретинопатия, острое течение (через 7 недель от начала заболевания)

Follow-Up #1 - 11/29/2017
IR 30° ART [HS]

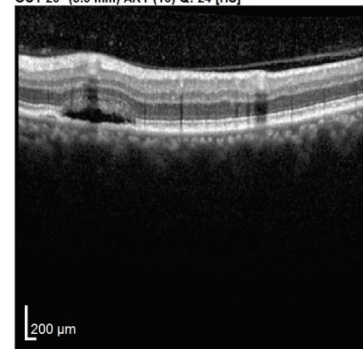


Center: 218 μ m Central Min: 218 μ m



Central Max: 296 μ m

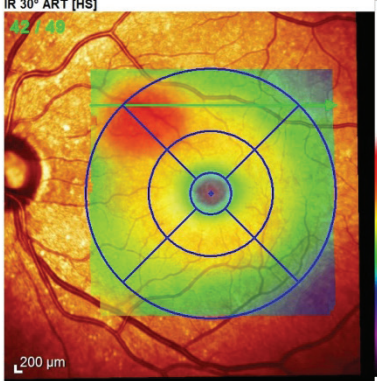
OCT 20° (5.9 mm) ART (16) Q: 24 [HS]



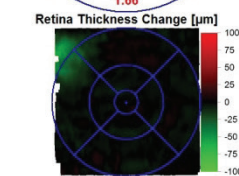
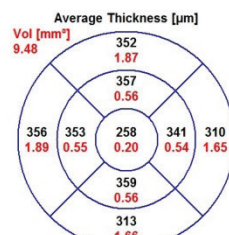
Circle Diameters: 1, 3, 6 mm ETDRS

A

Follow-Up #2 - 12/28/2017
IR 30° ART [HS]

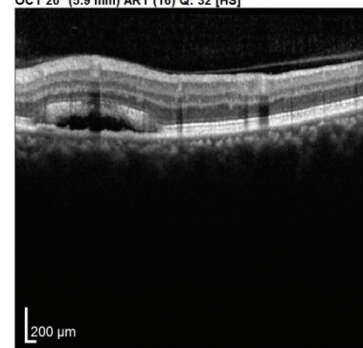


Center: 217 μ m Central Min: 216 μ m



Central Max: 304 μ m

OCT 20° (5.9 mm) ART (16) Q: 32 [HS]

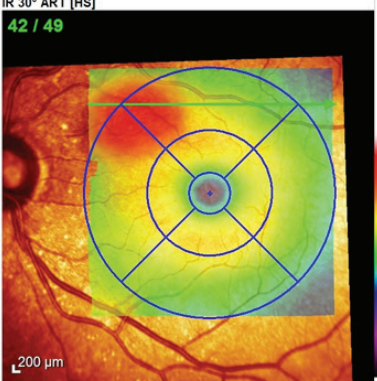


Circle Diameters: 1, 3, 6 mm ETDRS

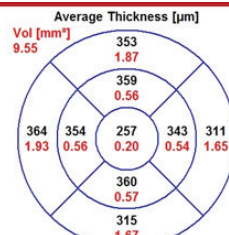
Б

Рисунок 4. OCT больной Т. Диагноз: ЦСХР, хроническое течение (А - до лечения, Б - на фоне применения глюкокортикоидов)

Follow-Up #3 - 1/10/2018
IR 30° ART [HS]

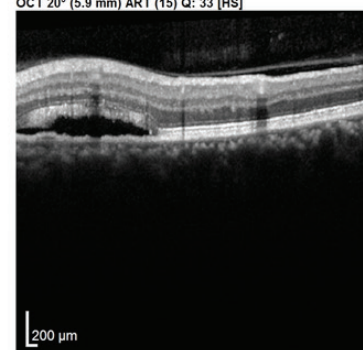


Center: 216 μ m Central Min: 216 μ m



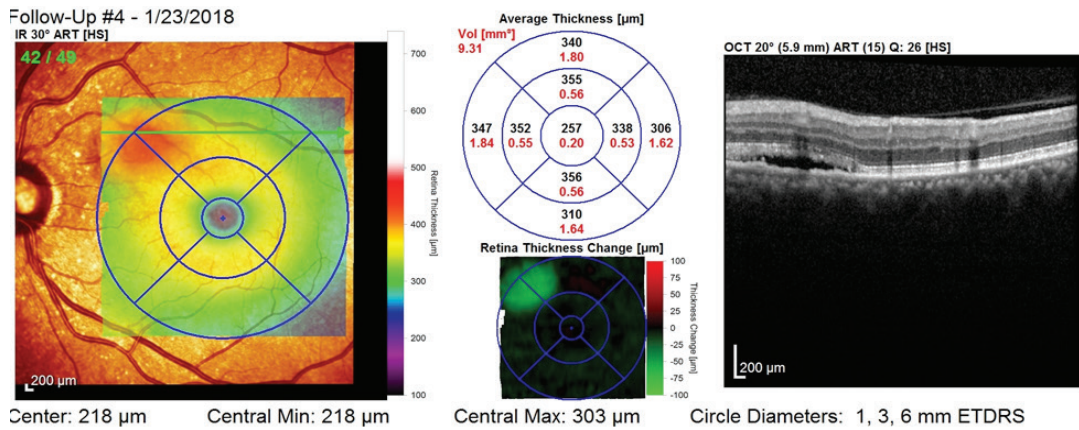
Central Max: 301 μ m

OCT 20° (5.9 mm) ART (15) Q: 33 [HS]

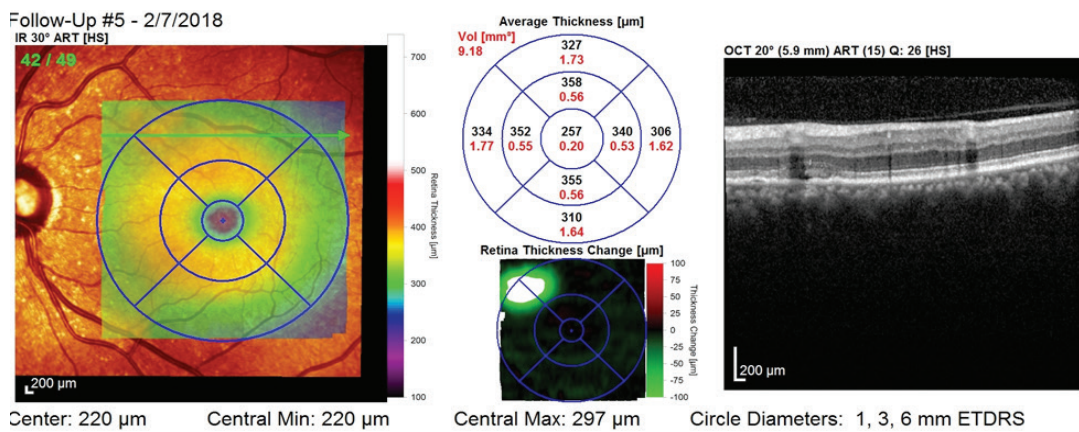


Circle Diameters: 1, 3, 6 mm ETDRS

A



Б



В

Рисунок 5. OCT больной Т. Диагноз: ЦСХР, хроническое течение (А – до применения препарата броксинак, Б - в динамике через 2 недели - в парамакулярной зоне уменьшение отека, В - резорбция отека через 1 месяц после применения препарата Броксинак)

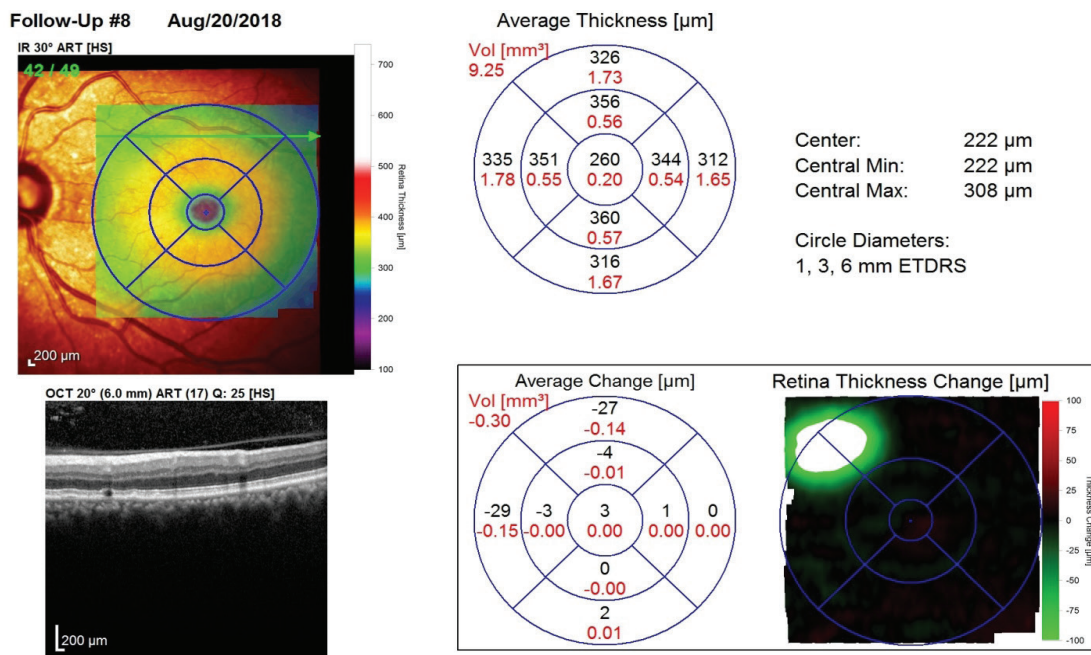


Рисунок 6. OCT больной Т. Диагноз: ЦСХР, хроническое течение (контроль через 6 месяцев после окончания лечения)

Таким образом, представленные нами случаи свидетельствуют об эффективности применения препарата Броксинак в лечении острой и хронической форм центральной серозной хориоретинопатии и подтверждают

данные литературы об эффективности НПВС в лечении макулопатии различной этиологии.

ЛИТЕРАТУРА

- 1 Егоров Е.А., Басинский С.Н. Клинические лекции по офтальмологии. Учебное пособие. М., ГЕОТАР-Медиа, 2007. 320 с.
- 2 Гойдина А.П., Проницкина М.М., Яблокова Н.В., Крылова И.А. Современные представления об этиологии, патогенезе, клинике и лечении центральной серозной хориоретинопатии// Вестник ТГУ.-2015.-Т.20, вып. 4.-С.784-788.
- 3 Злобина А.Н., Юрьева Т.Н., Малышев В.В., Щуко А.Г. Роль гемодинамических факторов в формировании хронической центральной серозной хориоретинопатии // Вестник ОГУ.-2012.-№ 12 (148).-С. 61-63.
- 4 Marmor M.F. New hypothesis on the pathogenesis and treatment of serous retinal detachment. *Graefes Arch. Clin. Exp.Ophthalmol.*- 1988; 226: 548-552.
- 5 Щуко А.Г., Злобина А.Н., Букина В.В., Щуко А.А. Классификационные критерии диагностики и прогнозирования исхода центральной серозной хориоретинопатии//Бюллетень ВСНЦ СО РАМН.- 2016.-Т.1, № 6 (112).-С.131-136.
- 6 Yannuzzi L.A., Slakter J.S., Gross N.E., Costa D.L., Huang S.J. et.al. Indocyanine green angiography-guided photodynamic therapy for treatment of chronic central serous chorioretinopathy: a pilot study. *Retina* jun. 2003; 23(3); 288-98.
- 7 Wang M.S., Sander B., Larsen M. Retinal atrophy in idiopathic central serous chorioretinopathy. *Am. J. Ophthalmol.* - 2002; 133:787-793.1.
- 8 Злобина А.Н., Малышев В.В., Юрьева Т.Н., Щуко А.Г. Показания и эффективность различных методов лечения хронической центральной серозной хориоретинопатии//Практическая медицина.- 2012.- № 4(59).- С.105-107.
- 9 Гацу М.В., Искендерова Н.Г. Влияние стероидной терапии на развитие и течение центральной серозной хориоретинопатии // Тез. докл. III Всеросс. семинара «Круглый стол» - «Макула 2008». - Ростов на Дону.- 2008.-С.90-92.
- 10 Carvalho-Recchia C.A., Yannuzzi L.A., Negrao S., et al. Corticosteroids and central serous chorioretinopathy//*Ophthalmology.* – 2002. – Vol.109. – P.1834-1837.5, 18.
- 11 Мутиков И.В., Мазунин И.Ю. Наш опыт в лечении центральной серозной хориоретинопатии (ЦСХРП) с юкстасубфовеолярной локализацией точки фильтрации с помощью субпорогового микроимпульсного инфракрасного лазерного воздействия (СМИЛВ) // Тез. докл. IV Всеросс. семинара «Круглый стол» - «Макула 2010». - Ростов на Дону.- 2010.- С.452-453.
- 12 Попова Н.В., Гойдин А.П. Применение микроимпульсного лазерного воздействия при центральной серозной хориоретинопатии//Практическая медицина.-2016.- № 6(98).- С.137-139.
- 13 Дога А.В., Качалина Г.Ф., Клепинина О.Б. Центральная серозная хориоретинопатия: современные аспекты диагностики и лечения: М., Издательство «Офтальмология».- 2017.-226 с.
- 14 Паштаев Н.П., Маслова Н.А., Гаглоев Б.В., Поздеева Н.А., Тихонов Н.М. Результаты комплексного лечения пациентов с хронической рецидивирующей центральной серозной хориоретинопатией// Медицинский альманах.- 2016.-№ 1 (4).-С.105-108.
- 15 Giudice G.L., de Belvis V., Tavolato M. et al. Large-spot subthreshold transpupillary thermotherapy for chronic serous macular detachment. //Clin Ophthalmol. -2011.-Vol.5.-P.355-60.
- 16 Hussain N., Khanna R., Hussain A. et al. Transpupillary thermotherapy for chronic central serous chorioretinopathy //Graefes Arch Clin Exp Ophthalmol.- 2006.-Vol.244.- P.1045-1051.
- 17 Inoue M., Kadonosono K., Watanabe Y. et al. Results of one-year follow-up examinations after intravitreal bevacizumab administration for chronic central serous chorioretinopathy.*Ophthalmologica.* -2011.- Vol.225.- P37-40.
- 18 Seong H.K., Bae J.H., Kim E.S., Han J.R., Nam W.H., Kim H.K. Intravitreal bevacizumab to treat acute central serous chorioretinopathy:short-term-effect. *Ophthalmologica.* -2009; 223(5):343-7.
- 19 Lim J.,W., Ryu S.J., Shin M.S. The effect of intravitreal bevacizumab in patient with acute central serous chorioretinopathy. *Korean. J. Ophthalmol.*- 2010; 24(3):155-8.
- 20 Мирзабекова К.А. Центральная серозная хориоретинопатия – современные подходы к лечению// Вестник офтальмологии.-2012.-№ 6.- С.62-64.

21 Астахов С.Ю., Гобеджишвили М.В. Послеоперационный макулярный отек, Синдром Ирвина-Гасса // РМЖ.-2010.-№ 1.-С.5-7.

22 Endo N., Kato S., Haruyama K., Shoji M., Kitano S. Efficacy of bromfenac sodium ophthalmic solution in preventing cystoid macular oedema after cataract surgery in patients with diabetes. - Acta Ophthalmol.- 2010.- 88(8):896-900.

23 Wang Y., Wang V.M., Chan C.C. The role of anti-inflammatory agents in age-related macular degeneration (AMD) treatment. Eye (2011) -25, 127–139.

24 Пирогов Ю.И., Бутина Г.М., Морозов Р.А., Оксентюк А.А., Рыбина М.В., Чшиева М.Р., Шаталов М.С. Опыт применения нестероидного противовоспалительного препарата, содержащего бромфенак, у пациентов после хирургии катаракты// Офтальмологические ведомости.-2016.- Том 9, № 2.-С. 53-56.

25 Алдашева Н.А., Есенжан Г.А., Сабырбаев Н.Б., Кутжанова А.С., Домбаулова М.К. Профилактика послеоперационных осложнений при хирургическом лечении катаракты//ОЖК.-2015.-№ 2.-С.12-16.

26 Бейсенбаева Б.С., Оразбеков Л.Н., Муравьева Л.А., Асылбекова А.С., Абдуллина Д.А. Комбинированное лечение синдрома Ирвина-Гасса в сочетании с нестероидным противовоспалительным препаратом броксинак //ОЖК.-2017.-№ 3-4.- С. 25-32.

РЕЗЮМЕ

Нестероидные противовоспалительные средства
в лечении центральной серозной хориоретинопатии

Алдашева Н.А., Степанова И.С., Асылбекова А.С.

АО «Казахский научно-исследовательский институт глазных болезней», Алматы, Казахстан

Ключевые слова: макулопатия, центральная серозная хориоретинопатия, лечение, НПВС, Броксинак.

Центральная серозная хориоретинопатия (ЦСХР) является одним из заболеваний макулярной области, приводящим к снижению зрения. Заболевание характеризуется возникновением серозной отслойки пигментного эпителия в центральной зоне глазного дна, деструкцией пигментного эпителия и отслойкой нейроэпителия (ОНЭ).

ЦСХР относится к многофакторным заболеваниям, в связи с чем и методы лечения данного заболевания многообразны.

Результаты нашего наблюдения подтверждают данные, что при острой форме центральной серозной хориоретинопатии процесс может протекать благоприятно, что соответствует данным литературы.

Представленные клинические случаи свидетельствуют об эффективности применения препарата Броксинак в лечении острой и хронической форм центральной серозной хориоретинопатии и подтверждают данные литературы об эффективности НПВС в лечении макулопатии различной этиологии.

ТҰЖЫРЫМ

Орталық серозді хориоретинопатияны емдеудегі стероидті емес қабынуға қарсы препараттар

Алдашева Н.А., Степанова И.С., Асылбекова А.С.

«Көз аурулары Қазақ ғылыми-зерттеу институты» АҚ, Алматы, Қазақстан

Түйінді сөздер: макулопатия, орталық серозді хориоретинопатия, емдеу, СҚҚП, Броксинак

Орталық серозді хориоретинопатия (ОСХР) көріністің төмендеуіне алып келетін макулярлы аймақтың ауруларының бірі болып табылады. Аурудың орталық аймағында пигментті эпителийдің сероздық бөлінуі, пигментті эпителийдің бұзылуы және нейроэпителия сылынуыменен сиппаталанады (НЭС).

ОСХР көпфакторлық аурулардың бірі болып саналады. Сонымен байланысты осы ауруды емдеу әдістері де әртүрлі.

Біздің бақылауымыздың нәтижелері бойынша орталық сероздық хориоретинопатияның өткір түрі, әдебиеттегі деректерге сәйкес, процесс қолайлы өтеді.

Ұсынылған клиникалық жағдайлар орталық серозды хориоретинопатияның өткір және созылмалы түрлерін емдеуде Броксинак препаратты пайдаланудың тиімділігін көрсетеді және әртүрлі этиологиялы макулопатиясын емдеуде СҚҚП тиімділігі туралы әдеби деректерің растайды.

SUMMARY

Nonsteroidal anti-inflammatory drugs in the treatment of central serous chorioretinopathy
N. Aldasheva, I. Stepanova, A. Asylbekova

Joint-Stock Company «Kazakh Science Research Institute of Eye Diseases», Almaty, Kazakhstan

Keywords: maculopathy, central serous chorioretinopathy, treatment, nonsteroidal anti-inflammatory drugs, Broksinak

Central serous chorioretinopathy is one of the diseases of the macular region, leading to reduced vision. The disease is characterized by the appearance of serous detachment of the pigment epithelium in the central zone of the fundus, destruction of the pigment epithelium and detachment of the neuroepithelium.

Central serous chorioretinopathy refers to multifactorial diseases. Accordingly, the methods of treatment of this disease are diverse.

The results of our observation confirm the data that with the acute form of central serous chorioretinopathy, the process can proceed favorably, which corresponds to the data in the literature.

The presented clinical cases indicate the effectiveness of the use of the drug Broksinak in the treatment of acute and chronic forms of central serous chorioretinopathy and confirm the literature data on the effectiveness of nonsteroidal anti-inflammatory drugs in the treatment of maculopathy of various etiologies.

ГРНТИ: 76.29.37:76.29.56

ЭФФЕКТИВНОСТЬ ПРИМЕНЕНИЯ ПРЕПАРАТА СЛЕЗАВИТ В КОМПЛЕКСНОМ ЛЕЧЕНИИ ДИАБЕТИЧЕСКОЙ РЕТИНОПАТИИ

З.А. Джуматаева, Г.К. Казанкапов

АО «Казахский ордена «Знак Почета» научно-исследовательский институт глазных болезней»

Офтальмологическая клиника «Зере Мед», Республика Казахстан, г. Алматы

Ключевые слова: диабетическая ретинопатия, слезавит, диабетический макулярный отек.

Актуальность. Диабетическая ретинопатия (ДР) является одним из основных микрососудистых осложнений сахарного диабета (СД). 25 млн. человек, потерявших зрение, – это больные сахарным диабетом. От 5 до 20% больных сахарным диабетом теряют зрение каждые 5 лет. При СД первого типа частота ДР любой стадии при длительности заболевания более 20 лет достигает почти 100% с развитием в 50% случаев пролиферативной стадии согласно данным эпидемиологического исследования Wisconsin Epidemiological Study of Diabetic Retinopathy

(WESDR) [1]. При этом полная потеря зрения возникает, ориентировочно, у каждого 30-го больного СД первого типа [2].

Гипергликемия играет центральную роль в развитии окислительного стресса при СД. Аутоокисление глюкозы, неферментативное гликозилирование и активация метаболизма сорбита могут быть источниками образования свободных радикалов или активных форм кислорода (АФК) при этом заболевании. АФК

образуются в условиях нормального метаболизма, но они быстро инактивируются. Оксидативный стресс развивается в условиях дисбаланса между продукцией и инактивацией АФК.

Актуальными являются разработки методик комплексной терапии больных СД, использование различных медикаментозных средств, направленных на различные звенья патогенеза ДР. Одной из групп лекарственных средств, применяемых с целью профилактики сосудистых осложнений СД, являются антиоксиданты [3].

В последнее время целый ряд исследований был посвящен действию препаратов-антиоксидантов. Учитывая особенности патогенеза диабетической ретинопатии, они могут в дальнейшем стать перспективным направлением профилактики прогрессирования диабетической ретинопатии. Роль оксидативного стресса с увеличением перекисного окисления липидов и истощением механизмов антиоксидантной защиты признана одним из механизмов развития осложнений сахарного диабета, в том числе и диабетической ретинопатии [4]. Так, Р.В. Гаджиев (1985) показал, в частности, снижение концентрации глутатионпероксидазы в тканях глаз пациентов по мере увеличения длительности заболевания сахарным диабетом [5].

Препарат «Слезавит» обладает выраженными антиоксидантными свойствами, укрепляет сосудистую стенку, препятствует микротромбозу и улучшает зрительные функции. Действие препарата достигается за счет биофлавоноида – экстракта черники, каротиноидов – лютеина и зеаксантина, витаминов А, Е, В1, В2, В6, С, оксида цинка, селена, хрома, сульфата меди.

Таким образом, целью нашей работы является исследование клинической эффективности биологически активной добавки «Слезавит» в комплексном лечении непролиферативной стадии диабетической ретинопатии.

Материал и методы. Было проведено проспективное рандомизированное слепое контролируемое исследование 80 глаз 65 пациентов с диабетической ретинопатией. Протокол исследования был одобрен Этическим комитетом при КРМУ. Стадийность диабетической ретинопатии определяли согласно классификации ВОЗ (1999 г.).

После рандомизации первую основную группу составили 34 человека (39 глаз) с непролиферативной стадией, с макулопатией, получавшие курс медикаментозной терапии, включающей «Слезавит», во второй контрольной группе - 31 пациент (41 глаз), получавший аналогичный курс лечения без препарата «Слезавит». Больным обеих групп ранее проводилась лазерная коагуляция сетчатки. Средняя давность СД 2 типа - от 2 до 28 лет (в среднем, $14,9 \pm 7,3$).

Медикаментозный курс лечения включал в себя следующие препараты: 1% метилэтилпиридинол (эмоксипин) – 0,5 мл парабульбарно в течение 10 дней, затем продолжать в виде глазных капель, по 1 капле 3 раза в день в течение месяца, 10% мельдоний (милдронат) – 0,5 мл парабульбарно, остаток - внутривенно, кортексин 10 мг внутримышечно, растворяя в новокаине - 10 дней, 3% тиамин чередовать с 1% пиридоксином внутримышечно по 5 уколов. Пациентам основной группы курс лечения проводился без витаминов группы В, так как они есть в составе препарата «Слезавит».

Состав препарата «Слезавит»: активные вещества: аскорбиновая кислота 60,0 мг, Витамин В1 1,5 мг, Витамин В2 3,0 мг, Витамин В6 2,0 мг, Витамин Е 10,0 мг, Витамин А 1,0 мг, Цинка оксид 10,0 мг, Селен 25,0 мкг, Хром 50,0 мкг, Лютеин 10,0 мг, Зеаксантин 1,0 мг, Меди сульфат 1,0 мг, Экстракт черники 60,0 мг. Способ применения: взрослым принимать по 1 капсуле препарата Слезавит в день во время еды. Пациентам, которые не могут проглотить капсулу, ее необходимо вскрыть, содержимое высыпать в ложку и смешать с небольшим количеством жидкости. Рекомендуемая длительность курса составляет 1-3 месяца.

Критерии включения: больные сахарным диабетом 2 типа, в состоянии компенсации процесса, непролиферативная стадия диабетической ретинопатии, отсутствие непереносимости компонентов препарата, гликозилированный гемоглобин (HbA1c) не выше 8%.

Критерии исключения: состояние декомпенсации сахарного диабета, продвинутые стадии диабетической ретинопатии, «влажная» форма возрастной макулодистрофии, неоваскулярная глаукома, аномалии рефракции (миопия, гиперметропия выше 5,0Д, астигматизм выше 3,0Д), сопутствующая соматическая патология, требующая постоянного приема препаратов.

У наблюдаемых больных лечение СД проводили пероральными сахарпонижающими препаратами. До начала лечения у всех больных компенсация СД была удовлетворительной. Уровень HbA1c, в среднем, составлял $7,1 \pm 2,1\%$ (норма $< 6,4\%$).

Обследование включало визо-, рефрактометрию, а также исследование на оптическом когерентном томографе Cirrus OCT (Carl Zeiss Meditec). Электрофизиологические исследования проводились с целью изучения функционального состояния фоторецепторов и внутреннего ядерного слоя сетчатки в центральных и периферических ее отделах. Биохимические исследования включали в себя определение уровня гликозилированного гемоглобина (HbA1c), общего холестерина, включая липопротеиды низкой и высокой плотности (ЛПНП).

Сроки наблюдения составили 6 месяцев и год от начала лечения, включавшего препарат «Слезавит».

Расчеты статистических показателей проводили с использованием пакета прикладных программ статистических расчетов «Statistica 6,0» для Windows. Для парных сравнений независимых групп использовали непараметрические критерии сравнения средних Манна-Уитни.

При критических пороговых значениях $P < 0,05$ результаты признавали достоверными.

Результаты и обсуждение. Из таблицы 1 видно, что группы лечения были сопоставимы по основным клиническим и анамнестическим показателям.

Таблица 1 – Клинико-демографическая характеристика пациентов в каждой из исследуемых групп

Параметры	Основная группа («Слезавит», n= 34/39)	Контрольная группа (стандартный курс, n= 31/41)
Возраст	54,47±4,78	67,3±6,19
Пол		
Мужчины	14	13
Женщины	20	18
Острота зрения	0,3±1,8	0,3±1,9
Гликозилированный гемоглобин (HbA1c)	7,2±2,3	7,6±2,7
Общий холестерин (ммоль/л)	6,2 ±2,1	6,4±2,3
ЛПНП	4,3±2,1	4,2±2,2

Сроки наблюдения составили 6 месяцев и год от начала лечения, включавшего препарат «Слезавит».

Расчеты статистических показателей проводили с использованием пакета прикладных программ статистических расчетов «Statistica 6,0» для Windows. Для парных сравнений независимых групп использовали непараметрические критерии сравнения средних Манна-Уитни.

При критических пороговых значениях $P < 0,05$ результаты признавали достоверными.

Результаты и обсуждение. Из таблицы 1 видно, что группы лечения были сопоставимы по основным клиническим и анамнестическим показателям.

Таблица 2 – Динамика макулярного отека по данным оптической когерентной томографии в группах наблюдения

Параметр макулярной зоны	Основная группа («Слезавит», n= 34/39)			Контрольная группа (стандартный курс, n= 31/41)		
	Исх.данные	Через 6 мес.	Через год	Исх.данные	Через 6 мес.	Через год
Толщина в фовеа (мкм)	309±19	280 ±16	260±17	312±18	286±16	263±16
Толщина в фовеа (мкм)	309±19	280 ±16	260±17	312±18	286±16	263±16
	Uэмп. ≤ Uкр 2 ≤ 4; P ≤ 0,05 По отношению к исходным данным			Uэмп. ≤ Uкр 1 ≤ 4; P ≤ 0,05 По отношению к исходным данным		
Объем фовеа (6 мм зона)	9,3±1,5	8,2±1,4	8,0±0,8	9,2±1,4	8,1±1,3	8,0±0,7
	Uэмп. ≤ Uкр. 0 ≤ 4; P ≤ 0,01 По отношению к исходным данным			Uэмп. ≤ Uкр. 0 ≤ 4; P ≤ 0,01 По отношению к исходным данным		

Как видно из таблицы, по данным оптической когерентной томографии в обеих группах получено достоверное уменьшение толщины и объема фовеа, свидетельствующее об уменьшении интратретинального отека макулярной зоны. В основной группе толщина в

фовеа через 6 месяцев уменьшилась на 9,4%, через год - на 15,9%, в контрольной группе, соответственно - на 8,3% и 15,7%. Объем в фовеа уменьшился в основной группе на 11,8% через 6 меся-

цев, на 14% - через год, в контрольной группе - на 11,9% через 6 месяцев, на 13% - через год.

В среднем, обнаружено повышение амплитуды и уменьшение латентности

волн «а» и «b» общей ЭРГ и ЭРГ на красный свет, а также повышение амплитуды ритмической ЭРГ на 25 Гц. Это свидетельствует об определенном улучшении функционального состояния сетчатки (фоторецепторов и биполярных клеток) на фоне проводимого лечения.

Таблица 2 – Динамика макулярного отека по данным оптической когерентной томографии в группах наблюдения

Биохимические показатели	Основная группа («Слезавит», n= 34/39)			Контрольная группа (стандартный курс, n= 31/41)		
	До лечения	Через 6 месяцев	Через год	До лечения	Через 6 месяцев	Через год
HbA1c	7,2±2,3	6,9±2,1	6,8±2,1	7,6±2,7	7,4±2,2	7,3±2,3
	Uэмп.≥ Uкр 5≥4; P≥0,05			Uэмп.≥ Uкр 6≥4; P≥0,05		
Общий холестерин (ммоль/л)	6,2 ±2,1	5,9±2,3	5,8±2,1	6,4±2,3	6,1±2,2	6,0±2,3
	Uэмп.≥Uкр 6≥4; P≥ 0,05			Uэмп.≥ Uкр 5≥4; P≥0,05		
ЛПНП	4,3±2,1	4,1±2,0	3,8±2,1 1,0±2,3	4,2±2,2	4,1±2,2	3,9±2,2
	Uэмп.≤ Uкр 2≤4; P≤ 0,05			Uэмп.≥ Uкр 5≥4; P≥0,05		

* Достоверность по отношению к исходным данным

Анализ данных таблицы показал, что через год после лечения отмечено небольшое улучшение показателя гликозилированного гемоглобина на 5,5% в основной и на 4% - в контрольной группе, а также нормализация показателя общего холестерина на 6,4% в основной и 6,2% - в контрольной группе. Однако, различия по этим параметрам недостоверны. Интересные результаты получены при анализе липопротеидов высокой и низкой плотности. В группе пациентов, получавших «Слезавит», отмечено достоверное снижение ЛПНП на 11,6%, чего нельзя сказать о результатах, полученных в контрольной группе (7,1% и 9,0% соответственно). Можно предположить, что сбалансированный комплекс витаминов и минералов в составе препарата «Слезавит» опосредованно влияет, в том числе, и на липидный обмен, что очень важно для пациентов с сахарным диабетом.

Препарат «Слезавит» хорошо переносится больными, отмечено 2 случая дискомфорта, проявлявшегося изжогой, у 2 пациентов отмечалась аллергия на компоненты препарата. Эти пациенты прием препарата прекратили.

Таким образом, результаты проведенного исследования показали, что

применение комплекса витаминов, минералов, лютеина, зеаксантина, экстракта черники в составе препарата «Слезавит» приводит к улучшению зрительных функций, нормализации состояния макулярной зоны, а также стабилизации основных биохимических показателей (HbA1c, общего холестерина, ЛПВП, ЛПНП) у больных непролиферативной диабетической ретинопатией.

Выводы

1. Применение препарата «Слезавит» в комплексном лечении непролиферативной диабетической ретинопатии у больных СД 2 типа позволяет улучшить зрение через 6 месяцев, в среднем, от 0,3±0,42 до 0,35±0,36, через год - до 0,38±0,3. При офтальмоскопии у этих больных отмечено уменьшение количества твердых экссудативных очагов, ретинальных геморрагий.

2. По данным оптической когерентной томографии, в группе больных, получавших «Слезавит» в течение года, получено достоверное уменьшение толщины фовеа на 15,9% и объема - на 14%, свидетельствующее об уменьшении интравитреального отека макулярной зоны.

3. По данным электрофизиологических исследований получено повышение амплитуды и уменьшение латентности волн «а» и «b» общей ЭРГ и ЭРГ на красный свет, а также повышение амплитуды ритмической ЭРГ на 25 Гц.

4. В группе пациентов, получавших «Слезавит», отмечено достоверное снижение ЛПНП на 11,6%, что может свидетельствовать об улучшении липидного обмена.

ЛИТЕРАТУРА

1. Klein R., Lee K.E., Gangnon R.E., Klein B.E The 25 year incidence of visual impairment type 1 diabetes mellitus: Wisconsin Epidemiological Study of Diabetic Retinopathy. Ophthalmology 2010;117: 425-428.
2. Batchelder T., Barricks M. The Wisconsin Epidemiologic Study of Diabetic Retinopathy. Arch. Ophthalmol. 1995; 113: 702-705.
3. Астахов Ю.С., Шадричев Ф.Е., Лисочкина А.Б. Диабетическая ретинопатия. Клинические рекомендации «Офтальмология – 2006» / Под ред. Л.К. Мошетовой, А.П. Нестерова, Е.А. Егорова. М.: ГЭОТАР–Медиа, 2006. С. 139–163.
4. Балаболкин М.И., Клебанова Е.М. Роль окислительного стресса в патогенезе сосудистых осложнений сахарного диабета (лекция) // Терапевт. архив. – 2000.– Т. 73, № 4. – С. 3–8.
5. Гаджиев Р.В. Влияние некоторых интраокулярных факторов и перекисного окисления липидов на течение диабетической ретинопатии.– Автореф. дисс. ... канд. мед. наук, М., 1985.- 18 с.

РЕЗЮМЕ

Эффективность применения препарата Слезавит
в комплексном лечении диабетической ретинопатии

З.А. Джуматаева, Г.К. Казанкапов
АО «Ордена Знак почета» Казахский НИИ глазных болезней»
Офтальмологическая клиника «Зере Мед», Республика Казахстан, г.Алматы

Ключевые слова: диабетическая ретинопатия, слезавит, диабетический макулярный отек.

Проведено исследование клинической эффективности биологически активной добавки «Слезавит» в комплексном лечении непролиферативной стадии диабетической ретинопатии. Было проведено проспективное рандомизированное слепое контролируемое исследование 80 глаз 65 пациентов с диабетической ретинопатией. Результаты проведенного исследования показали, что применение комплекса витаминов, минералов, лютеина, зеаксантина, экстракта черники в составе препарата «Слезавит» приводит к улучшению зрительных функций, нормализации состояния макулярной зоны, а также стабилизации основных биохимических показателей (HbA1c, общего холестерина, ЛПВП, ЛПНП) у больных непролиферативной диабетической ретинопатией.

ТҰЖЫРЫМ

Диабеттік ретинопатияның комплексті емдеуінде Слезавит препаратының әсерлілігі

З.А. Джуматаева, Г.К. Казанкапов
«Құрмет Белгісі» орденді қазақ көз аурулары ғылыми-зерттеу институты АҚ,
«Зере Мед» офтальмологиялық клиникасы, Алматы, Қазақстан

Түйінді сөздер: диабеттік ретинопатия, слезавит, диабеттік макулярлы ісіну.

Диабеттік ретинопатияның пролиферативті емес стадиясының комплексті емінде Слезавит биологиялық белсенді қоспасының клиникалық эффективтілігі зерттелді. Диабеттік ретинопатиямен 65 науқастың 80 көзінде проспективті рандомды соқыр бақылау зерттеуі жүргізілді. Зерттеу нәтижесі құрамды дәрумендер, минералдар, лютеин, зеаксантин, черника экстракты бар Слезавит препаратының пролиферативті емес диабеттік ретинопатиямен науқастарда көру жітілігінің жоғарылауын, макула жағдайының жақсаруын және негізгі биохимиялық көрсеткіштердің тұрақтануын көрсетті.

ГРНТИ: 76.29.56

РОЛЬ ФАКОЭМУЛЬСИФИКАЦИИ КАТАРАКТЫ ПРИ ПЕРВИЧНОЙ ЗАКРЫТОУГОЛЬНОЙ ГЛАУКОМЕ

М.С. Саптаева, А.С. Асылбекова

АО «Казахский ордена «Знак Почета» научно-исследовательский институт глазных болезней», Алматы, Казахстан.

Ключевые слова: закрытоугольная глаукома, факоэмульсификация катаракты, угол передней камеры.

Введение. По данным ВОЗ первичной закрытоугольной глаукомой (ПЗУГ) страдает около 30 млн. человек, что составляет 46% в мировой популяции [4, 5]. Глаукома закрытого угла чаще встречается у лиц азиатской национальности. В качестве возможной причины этого представляются особенности анатомического строения глаза. Доказано, что в патогенезе ПЗУГ лежат анатомические факторы: большой хрусталик, мелкая передняя камера, переднее прикрепление радужки к цилиарному телу, заднее положение шлеммова канала [2, 3]. По-прежнему, основным методом лечения ПЗУГ является периферическая лазерная иридэктомия, которая приводит к развитию задних синехий и прогрессированию катаракты [1, 3]. После выполнения фистулизирующих операций передняя камера становится еще мельче, хрусталик набухает, внутриглазное давление вновь повышается, и возникает необходимость в удалении хрусталика [7]. Многие авторы указывают на более раннее удаление даже прозрачного хрусталика методом факоэмульсификации при ПЗУГ, как методе ее лечения [6, 7].

Цель исследования – провести анализ функциональных результатов и гипотензивного эффекта факоэмульсификации катаракты с имплантацией ИОЛ у больных с ПЗУГ.

Материал и методы. Факоэмульсификация катаракты проведена 26 пациентам на 26 глазах: ПЗУГ выявлена на 14 глазах, узкоугольная глаукома – на 12 глазах. С начальной стадией глаукомы был 1 глаз, с развитой – 16 глаз, с далекозашедшей стадией – 9 глаз. Внутриглазное давление составило 22,3+3,8 мм рт. ст. Предварительная периферическая лазерная иридэктомия выполнена на 14 глазах. Острота зрения до операции при начальной стадии глаукомы составила 0,4+0,09, при развитой стадии - 0,2+0,06, при далекозашедшей стадии 0,2+0,05. Всем больным имплантированы заднекамерные интраокулярные линзы следующих моделей: AcrySof IQ, AcrySofRestor, CT Lucia Zeiss. Оптическая когерентная томография угла передней камеры (УПК) проводилась на аппарате HRA+OCT Spectralis (Heidelberg Engineering). Оценка биометрических параметров и расчет интраокулярной линзы проводились на оптическом биомертре IOLMaster 700 CarlZeiss.

Результаты. Операции у больных с начальной и развитой стадией глаукомы прошли без осложнений. Послеоперационный период в большинстве случаев протекал спокойно, у 8 пациентов был отмечен десцеметит и отек роговицы, который купировался на 3–5 сутки. Острота зрения после операции в начальной стадии составила 0,9+0,02, в развитой стадии - 0,7+0,1, в далекозашедшей стадии - 0,4+0,1. Внутриглазное давление после операции у всех пациентов компенсировалось и составило 17+3,7 мм рт.ст. Всем пациентам проводилась оптическая когерентная томография УПК до и после операции (рис.1, 2). В результате анализа данных OCT выявлено открытие угла передней камеры у всех пациентов после операции. Удаление хрусталика способствовало изменению пространственных соотношений структур переднего отрезка глаза, что связано с увеличением глубины передней камеры, расширением ее угла и формированием пространства между радужкой и ИОЛ, что важно для регуляции внутриглазного давления.

IR 30° ART + OCT 30° (16.7 mm) ART (17) Q: 37 EDI [HS]

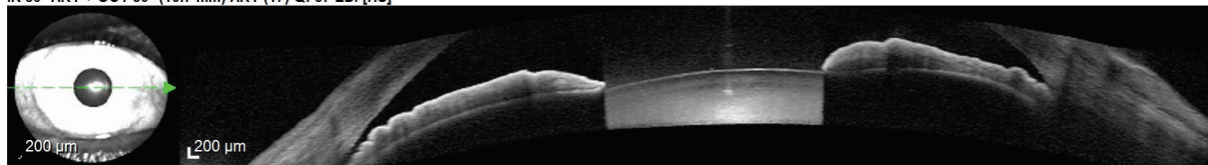


Рисунок 1. Томограмма УПК до операции

IR 30° ART + OCT 30° (16.7 mm) ART (20) Q: 42 EDI [HS]




Рисунок 2. Томограмма УПК после операции ФЭК с имплантацией ИОЛ

Вывод.

Факоэмульсификация катаракты у больных с ПЗУГ является высокоэффективным патогенетическим методом лечения, позволяющим снизить внутриглазное

давление, восстановить анатомо-топографические взаимоотношения структур иридоцилиарной зоны и повысить остроту зрения.

ЛИТЕРАТУРА

1. Белова Л.В., Балашевич Л.И., Сомов Е.Е., Шумейко В.В. Непосредственные и отдаленные результаты операций непроникающего типа у больных с открытоугольной глаукомой // Глаукома.- 2003.- № 4.- С. 30-34.
2. Нестеров А.П., 1975, 2008; Шилкин Г.А., 1982; Тахчиди Х.П., 2000; Егоров Е.А., 2006; Foster P.J., 2001; Quigley H.A., 2007; Rich R., 2012).
3. Мачехин В.А., 1975; Шилкин Г.А., 1982; Нестеров А.П., 2008; Lowe R., 1969, 1981; Devereux J.G. et al, 2000; Guttman G.S., 2006). Именно этот тип глаз является доминирующим у коренных жителей Узбекистана более чем в 70% случаев (Ильина Т.Г., 1970; Кремкова Е.В., 1993; Набиев А.М., 2007).
4. Габдрахманов Л.М. Влияние экстракции катаракты на состояние угла передней камеры у больных первичной закрытоугольной глаукомой с относительным зрачковым блоком.// Всероссийская конференция молодых ученых «Актуальные проблемы офтальмологии».-Москва.-2007.-С.70-73.
5. Padmanaphan V. Reasearcher recommends phaco for treatment of PACG//Eurotimes.-2002.-N10.-P.25
6. Ходжаев Н.С. Хирургия катаракты с использованием малых разрезов: клинико-теоретическое обоснование// Автореф. дисс.... докт.мед.наук.-М.-2000.-48 с.
7. Булгакова А.А. Анатомо-оптические параметры глаза в определении тактики хирургического лечения закрытоугольной глаукомы // Диссертация на соискание ученой степени кандидата медицинских наук.- Алматы.- 2009.- 86 с.

РЕЗЮМЕ

Роль факоэмульсификации катаракты при
первичной закрытоугольной глаукоме

Саптаева М.С., Асылбекова А.С.

АО «Казахский ордена «Знак Почета» научно-исследовательский институт глазных болезней»
Алматы, Казахстан

Ключевые слова: закрытоугольная глаукома, факоэмульсификация катаракты, угол передней камеры.

Проведен анализ функциональных результатов и гипотензивного эффекта факоэмульсификации катаракты у больных с ПЗУГ. Исследование проведено на 26 глазах больных первичной закрытоугольной глаукомой и осложненной катарактой. Всем больным проведена факоэмульсификация катаракты с имплантацией ИОЛ. Результаты исследования выявили высокую эффективность факоэмульсификации катаракты с имплантацией ИОЛ, позволяющей снизить внутриглазное давление, восстановить анатомо-топографические взаимоотношения структур иридоцилиарной зоны и повысить остроту зрения.

ТҰЖЫРЫМ

Біріншілік жабықбұрышты глаукома кезіндегі катарактаның факоэмульсификациясының ролі

Саптаева М.С., Асылбекова А. С.

«Құрмет Белгісі» орденді қазақ көз аурулары ғылыми-зерттеу институты АҚ, Алматы, Қазақстан

Түйінді сөздер: жабықбұрышты глаукома, катарактаның факоэмульсификациясы, алдыңғы камераның бұрышы.

Біріншілік жабықбұрышты глаукомамен науқастарда катарактаның факоэмульсификациясының функционалдық нәтижелері мен гипотензивті әсерінің талдауы өткізілді. Зерттеу бііріншілік жабықбұрыште глаукома және асқынған катарактамен науқастардың 26 көзінде жүргізілді. Барлық науқастарда ИОЛ имплантациясымен катарактаның факоэмульсификациясы жүргізілді. Зерттеу нәтижелері ИОЛ имплантациясымен катарактаның факоэмульсификациясының жоғары нәтижелерін көрсетті, бұл көру жітілігін жоғарылатумен бірге иридицилиарлы бөлімнің құрылымдарының анатомо-топографиялық қатынасын қалпына келтіруге мүмкіндік берді.

SUMMARY

The role of cataract phacoemulsification in primary angle-closure glaucoma

Saptayeva M.S., Assylbekova A.S.

Kazakh Research Institute of Eye Diseases, Kazakhstan, Almaty

Key words: angle-closure glaucoma, cataract phacoemulsification, anterior chamber angle.

Analysis of the functional results and the hypotensive effect of cataract phacoemulsification of patients with primary angle-closure glaucoma was conducted. Research was conducted on 26 eyes of patients with primary angle-closure glaucoma and complicated cataract. All patients have been passed through phacoemulsification of cataract with implantation of IOL. The results of the study revealed a high efficiency of cataract phacoemulsification with IOL implantation, which allows to reduce intraocular pressure, restore the anatomotopographic interrelationships of the structures of the iridociliary zone, and improve visual acuity.

ЗАБОЛЕВАНИЯ РОГОВИЦЫ, ПЕРЕДНЕГО ОТРЕЗКА ГЛАЗА

ГРНТИ: 76.29.56:76.13.21

ИСПОЛЬЗОВАНИЕ ФЕМТОСЕКУНДНОГО ЛАЗЕРА ПРИ ПРОВЕДЕНИИ СКВОЗНОЙ КЕРАТОПЛАСТИКИ

М.С. Сулейменов, О.Р. Ким

АО «Казахский ордена «Знак Почета» научно-исследовательский институт глазных болезней», Алматы, Казахстан

Ключевые слова: фемтосекундный лазер, сквозная кератопластика, кератоконус.

Актуальность. По данным ВОЗ, ежегодно в мире выполняется более 100 000 трансплантаций роговицы, в то время как от 8 до 10 миллионов человек нуждаются в проведении данной процедуры.

Современная жизнь проходит в условиях бурного роста науки и связанного с ней научно-технического прогресса. Соответственно, трансплантология успешно развивается на базе синтеза естествознания, медицины, техники, общественных, правовых наук. Технология, методы, необходимые приспособления, инструментарий, способы забора и консервирования для проведения кератопластики непрерывно совершенствуются с целью достижения наиболее оптимального результата.

Факторов, которые способствуют возникновению заболеваний роговицы, достаточно много, и, к сожалению, с каждым годом их становится все больше: экологическая обстановка, травмы, инфекции, генетические особенности.

Кератоконус является одной из самых распространенных причин слабовидения и составляет 0,6-0,9% (Каспаров А.А., 1988; Севостьянов Е.Н., 2006; Sorerman P.W., 1965; Owens H., 2003), и зачастую единственным способом лечения данной патологии является сквозная кератопластика.

Механическая кератопластика, получившая широкое распространение, до настоящего времени выполняется вручную с использованием трепанов различного диаметра. Формирование трансплантата и удаление мутного диска роговицы реципиента – процесс чрезвычайно трудоемкий, который требует безукоризненных технических навыков хирурга, необходимости адаптированного инструментария, точности расчета диаметра, глубины формирующихся поверхностей, крайне щадящей сепарации для последующего фиксирования и адаптации краев соприкасающихся поверхностей.

Возможность использования фемтосекундного лазера при проведении кератопластики позволила делать срез роговицы на очень высоких скоростях, длительность воздействия импульса измеряется фемтосекундами, что позволяет разъединять молекулярные связи, избегая нагревания тканей [1, 2, 3]. В результате снижения трав-

мирования ткани при использовании фемтолазера болезненные ощущения в глазах после операции, по сравнению с классической операцией, снижаются. Снижается риск инфекционных осложнений, так как лазерное воздействие бесконтактно. Восстановительный период при фемтокератопластике протекает легче и быстрее, чем при традиционном вмешательстве, быстрое заживление позволяет снять швы в более ранние сроки. Сокращаются сроки зрительной реабилитации. Фемтолазерная манипуляция компьютеризирована, что позволяет точно рассчитывать объем воздействия и исключает случайные ошибки. При применении фемтолазерной кератопластики в строме роговицы обнаруживается меньшее количество инородных включений (за счет отсутствия металлических частиц), чем при применении трепана [4, 5, 6, 7, 8]. При этом менее выражен отек стромы роговицы. Реже активизируется процесс вторичного избыточного образования соединительной ткани в роговице.

Цель исследования - оценить эффективность применения фемтосекундного лазера VisuMax фирмы «Carl Zeiss Meditec» при проведении сквозной кератопластики у пациентов с кератоконусом.

Материал и методы. Под наблюдением находились 11 пациентов с кератоконусом III-IV степени, которым сквозная кератопластика выполнялась на фемтосекундной системе VisuMax фирмы «Carl Zeiss Meditec» с использованием адаптированных одноразовых пакетов для реципиента и донора. Фиксация сформированных поверхностей проводилась путем накладывания не-

прерывного шва по всей окружности. Мужчин было 4, женщин – 7. Возраст пациентов, в среднем, составил 34 года.

Пациентам был проведен стандартный перечень клинико-диагностических исследований (определение остроты зрения без коррекции и с полной коррекцией, кераторефрактометрия, кератотопография, aberрометрия, кератопахиметрия), необходимых для проведения лазерной операции.

Прицельное кератопахиметрическое исследование проводилось на основе данных оптической когерентной

томографии Visante OCT (Carl Zeiss, Германия). Состояние роговицы на клеточном уровне оценивалось по данным Heidelberg Tomographer HRT III. Срок наблюдения – 10 месяцев.

Результаты. При проведении предоперационного кераторефракционного обследования данные, в среднем, составили $51,75 \pm 0,4$, $48,00 \pm 0,61$ по основным меридианам, сферозквивалент не давал устойчивых показателей и в большинстве случаев не определялся. Острота зрения, в среднем, составила $0,04 \pm 0,31$. У всех пациентов наблюдалась непереносимость жесткой контактной коррекции, дополнительная коррекция очковыми линзами не улучшала остроту и качество зрения. Дооперационные и послеоперационные показатели представлены в таблице 1.

Таблица 1 – Кераторефракционные показатели до и после операции ($M \pm \sigma$, $n=11$)

Исследуемый параметр	Среднее значение				
	До операции	После операции			
		1 месяц	3 месяца	6 месяцев	10 месяцев
НКОЗ	$0,04 \pm 0,31$	$0,25 \pm 0,1$	$0,4 \pm 0,1$	$0,4 \pm 0,09$	$0,45 \pm 0,04$
КОЗ	$0,06 \pm 0,06$	$0,3 \pm 0,09$	$0,5 \pm 0,16$	$0,45 \pm 0,06$	$0,5 \pm 0,09$
Кератометрия, дптр	$51,75 \pm 3,25$	$43,00 \pm 2,25$	$44,25 \pm 2,37$	$44,00 \pm 2,75$	$43,5 \pm 2,65$
СЭ, дптр	$-10,45 \pm 3,75$	$3,67 \pm 1,35$	$-2,25 \pm 2,75$	$-1,87 \pm 2,71$	$-1,75 \pm 2,55$
Астигматизм, дптр	$9,25 \pm 4,37$	$6,5 \pm 1,7$	$4,5 \pm 2,1$	$3,25 \pm 2,1$	$2,75 \pm 2,2$
ПЭК, клеток на мм ²	2764 ± 177	2624 ± 168	2621 ± 202	2624 ± 158	2611 ± 171

При проведении пахиметрического исследования до выполнения сквозной кератопластики толщина роговицы в зоне максимального истончения составила, в среднем, 409 ± 7 мкм, после операции - $524 \pm 7,25$ мкм, что позволило восстановить физиологическую толщину роговицы в зоне трансплантации.

В ходе формирования роговичных дисков реципиента и донора в 5 случаях (из 22) наблюдалось неполное формирование края в отдельных участках окружности по всему профилю толщины роговицы, дорезание выполнялось механически с использованием косых ножниц. В остальных случаях отделение сформированных дисков выполняли хирургическим пинцетом без каких-либо затруднений на всем протяжении.




Рисунок 1. Отделение сформированного диска после работы фемтолазера

При проведении оптической когерентной томографии Visante OCT после операции через 3 недели наблюдалось адаптивное дозорского диска по краям сформированного ложа «край в край» (рисунок 2). В зоне формирования рубца на профильном снимке просматривалось некоторое утолщение ткани, тем не менее, грубого рубцевания и выраженной гиперплазии не наблюдалось. Это обусловлено

меньшей травматизацией в процессе выкраивания трансплантата фемтосекундной методикой и, соответственно, лучшей адаптацией краев ложа реципиента и донорского диска. Жалоб на чувство инородного тела на момент осмотра не наблюдалось ни у одного пациента.




Рисунок 2. Профильный снимок соприкасающихся поверхностей при адаптации роговичного донорского диска и ложа пациента
3D Visualization: Anterior Segment Cube 512x128

В раннем послеоперационном периоде в течение первых суток наблюдался роговичный синдром, который постепенно купировался назначением противовоспалительных, антибактериальных, эпителизирующих капель.

При проведении оценки состояния роговицы на клеточном уровне с использованием данных Heidelberg Tomographer HRT III у пациентов через 1 месяц после фемтокератопластики просматривалось незначительное

нарушение архитектоники последовательных слоев роговицы по всему профилю (рисунок 3). Наибольший отек и дезорганизация кератоцитов просматривались в области формирующегося рубца. Данных о выраженном отеке и признаках наличия выраженного воспаления не наблюдалось ни в одном случае.

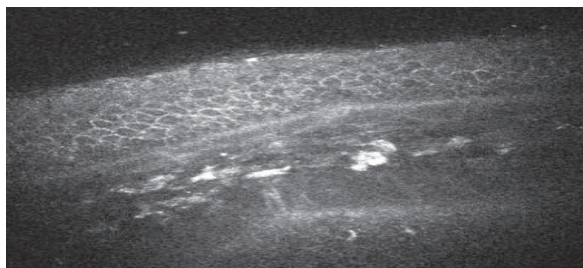


Рисунок 3. Состояние роговицы на клеточном уровне с использованием данных Heidelberg Tomographer HRT III

За весь период наблюдения только в одном случае наблюдалась болезнь трансплантата, которая привела к неравномерному помутнению роговицы и низкой остроте зрения. Наблюдение за данной группой пациентов в настоящий момент продолжается.

Выводы. Проведение сквозной кератопластики с использованием фемтосекундного лазера у пациентов с выраженным кератоконусом является эффективным и безопасным методом.

ЛИТЕРАТУРА

1. Малюгин Б.Э., Мороз З.И., Головин А. В, Дроздов И.В., Мерзлов Д.Е. Передняя глубокая послойная кератопластика с использованием метода аэро-вискоцепарации десцеметовой мембраны // Съезд офтальмологов России, 9-й: Тез. докл.– М., 2010.– С. 310.
2. Малюгин Б.Э., Паштаев А.Н., Елаков Ю.Н., Кустова К.И., Айба Э.Э. Глубокая передняя послойная кератопластика с использованием фемтосекундного лазера Intralase 60 kHz: первый опыт // Практик. медицина.– 2012.– № 4 (59).– Авг.

3. Паштаев А.Н., Паштаев Н.П. Фемтолазерная глубокая передняя послойная пересадка роговицы // Актуальные проблемы офтальмологии: Всероссийская науч.-практ. конф. молодых ученых, 5-я: Сб. науч. работ.– М., 2010.– С. 148-149.

4. Buzzonetti L., Laborante A., Petrocelli G. Standardized big-bubble technique in deep anterior lamellar keratoplasty assisted by the femtosecond laser // J. Cataract Refract. Surg.– 2010.– Vol. 36.– P. 1631-1636.

5. Buzzonetti L., Laborante A., Petrocelli G. Refractive outcome of keratoconus treated by combined femtosecond laser and big-bubble deep anterior lamellar keratoplasty // J. Refract. Surg.– 2011.– Vol. 27, № 3.– P. 2011.

6. Janji V., Sharma N., Vajpayee R.B. Intraoperative perforation of Descemet's membrane during «big bubble» deep anterior lamellar keratoplasty // Int. Ophthalmol.– 2010.– Vol. 30, № 3.– P. 291-295.

7. Soong H.K., Malta J.B., Mian S.I., Juhasz T. Femtosecond laser-assisted lamellar keratoplasty // Arq. Bras. Oftalmol.– 2008.– Vol. 71, № 4.

8. Yoo S.H., Kimionis G.D., Koreishi A. et.al. Femtosecond Laser-Assisted Sutureless Anterior Lamellar Keratoplasty // Ophthalmology.–2008.– Vol. 115, № 8.– P. 1303-1307.

РЕЗЮМЕ

Использование фемтосекундного лазера при проведении сквозной кератопластики

М.С. Сулейменов, О.Р. Ким
АО «Казахский ордена «Знак Почета» научно-исследовательский институт глазных болезней» Алматы, Казахстан

В статье представлены оценки эффективности применения фемтосекундного лазера VisuMax фирмы «Carl Zeiss Meditec» при проведении сквозной кератопластики у пациентов с кератоконусом.

SUMMARY

The paper presents the evaluation of the effectiveness of penetrating keratoplasty by using of femtosecond laser VisuMax company «Carl Zeiss Meditec» at the patients with keratoconus.

ГРНТИ: 76.29.56:76.13.35:76.13.25

ҚАСАҢ ҚАБЫҚТЫҢ ҚАБЫНУЛЫҚ ЕМЕС АУРУЛАРЫ КЕЗІНДЕ СПЕКТРАЛДЫҚ ОПТИКАЛЫҚ КОГЕРЕНТТІ ТОМОГРАФИЯНЫ ҚОЛДАНУ

Қазақ көз аурулары ФЗИ, Алматы

А.С. Асылбекова, Б.И. Иссергепова

Түйінді сөздер: қасаң қабық, строма, эпителий, эндотелий, спектралды оптикалық когерентті томография.

Көздің алдыңғы сегментін зерттеу офтальмологиялық зерттеудің

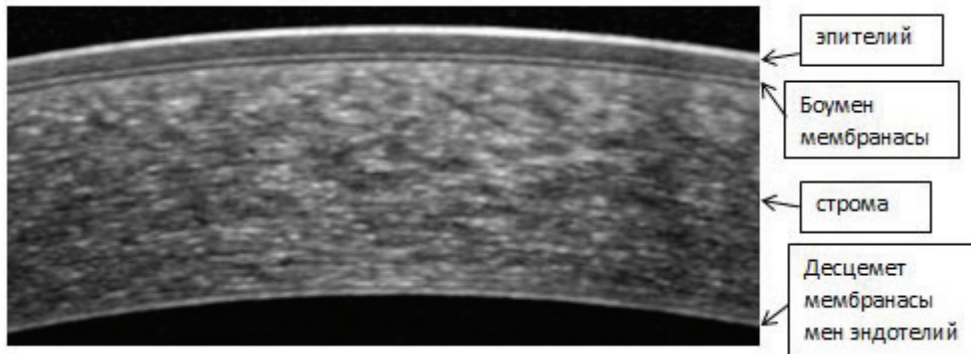
маңызды бөлімі болып табылады. Көздің алдыңғы бөлігін зерттеудің негізгі әдісі - биомикроскопия, бірақ қасаң қабықтың бұлыңғырлануы, ісінуі кезінде патологиялық ошақтың тереңдігін, қасаң қабық қабаттарының жағдайын бағалау қиындық тудырады. Қазіргі кезде

көздің алдыңғы сегментін зерттеудің альтернативті әдісі оптикалық когерентті томография (ОКТ) болып табылады [1-6]. Диагностикалық мүмкіндіктердің жақсаруы, жоғары жылдамдық және әдістің жоғары дәлдігі оптикалық когерентті томографияның ролін сапалы өзгертті. Жұмыс принципінің арқасында спектралды ОКТ секундына 250 000 скан жасайды, бұл бұрынғы ОКТ аппаратына қарағанда 60 есе артық. Аксиалды шешу мүмкіндігі 3-8 микрон аралығында, горизонталды – 10-15 микрон [7-12].

Әдістің артықшылықтары – көзбен контакт

болмайды, зерттеудің тез өтуі, суреттердің жоғары шешімі, динамикада көп рет зерттеуге болады. Зерттеудің көрсеткіштері көп: қасаң қабықтың, склераның патологиясы, алдыңғы камераның бұрышы мен фильтрациялық көпшіктерді бағалау.

Спектралды оптикалық когерентті томография қасаң қабықтың барлық 5 қабатын көрсетуге мүмкіндік береді (1сурет).



Сурет 1. Қалыпты қасаң қабық томограммасы

Алдыңғы эпителий – ортарефлективті сыртқы қабат, қалыңдығы 50 мкм.

Боумен мембранасы – эпителий мен строма арасындағы қалыңдығы 8-14 мкм жіңішке гиперрефлективті қабат.

Строма – горизонтальді параллельді жолақты және строманың 90% қалыңдығын құрайтын ортарефлективті қабат.

Десцемет мембранасы – строманың ішкі жағындағы жіңішке гиперрефлективті қабат.

Эндотелий – қалыңдығы 5-6 мкм қасаңқабықтың ішкі қабаты.

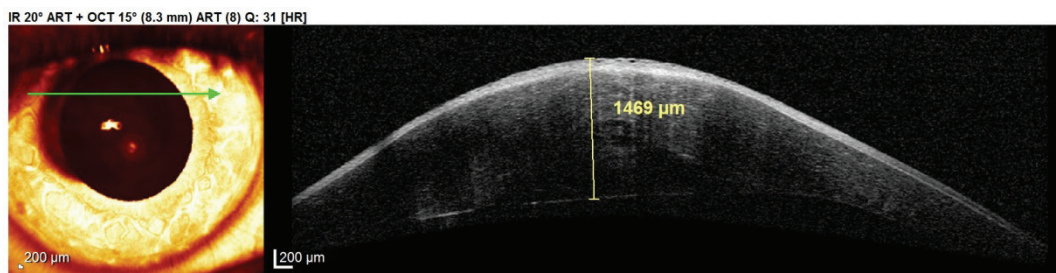
Спектралды оптикалық когерентті томограф қасаң қабықты сапалық және сандық бағалауға, қасаң қабықтың құрылымын детальді зерттеуге, патологиялық ошақтарды анықтап өлшеуге мүмкіндік береді. Әдісті қасаң қабықтың қабынулық, дегенеративті ауруларында, жарақаттар кезінде қолдануға болады.

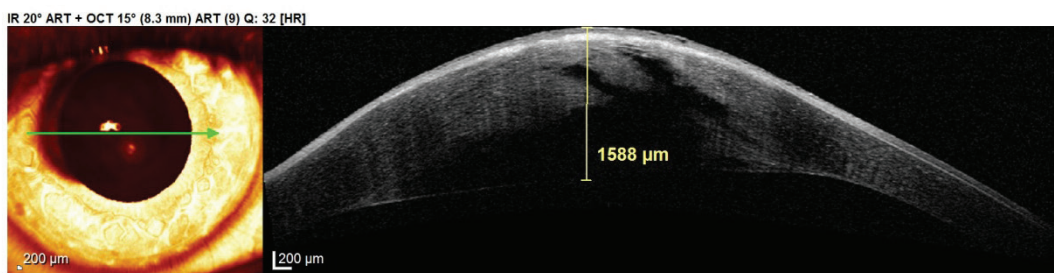
Зерттеу мақсаты – қасаң қабықтың қабынулық емес ауруларында спектралды когерентті томографияның

диагностикалық мүмкіндіктерін анықтау.

Материалдар мен әдістер. Зерттеу қасаң қабықтың қабынулық емес әртүрлі патологиясымен науқастардың 37 көзінде жүргізілді. Оптикалық когерентті томография HRA+OCT Spectralis (Heidelberg Engineering) аппаратымен жүргізілді, қасаң қабықтың томографиясы Lage протоколы арқылы түсірілді.

Нәтижесі мен талдау. Қасаң қабықтың профилін, қалыңдығын, патологиялық ошақтарды зерттеу аурудың ағымын динамикада бақылауға және пациентті жүргізудің оптималды тактикасы мен емдеу әдісін таңдауына мүмкіндік береді. Жедел кератоконуспен 23 жасар науқастың клиникалық мысалы (2-сурет).

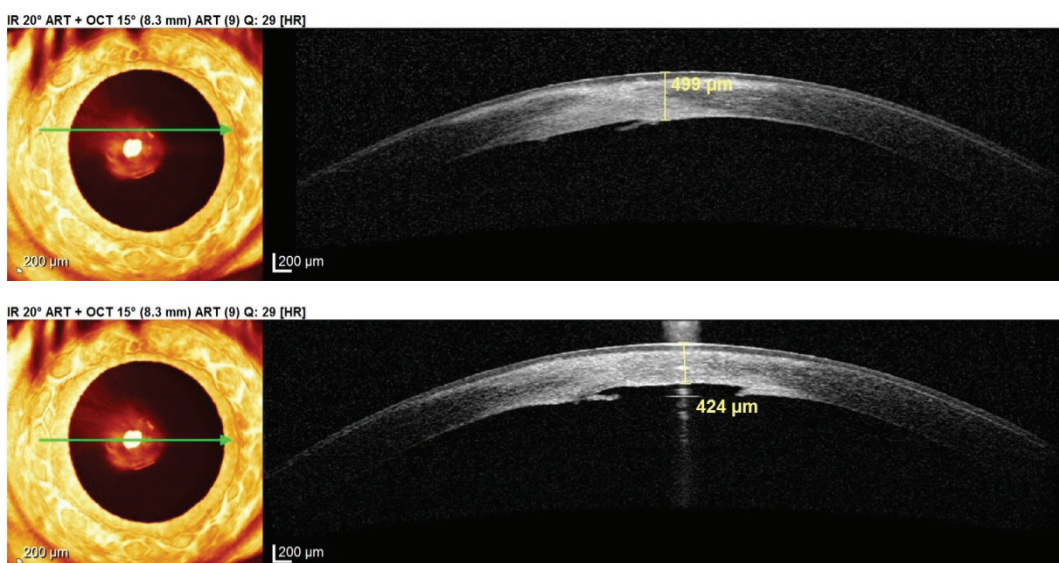




Сурет 2. Жедел кератоконуспен пациенттің томограммасы

Суретте эпителийдің ісінуі, стромда гипорефлексивті қуыстардың пайда болуымен строманың суланып ісінуі көрінеді (қасаң қабықтың максималды

қалыңдығы 1588 мкм). Офтальмолог үшін процесстің динамикасын бағалау маңызды болп табылады. Жедел жағдайдың басылуы кезінде қасаң қабықтың ісінуінің азаюы бақыланды.



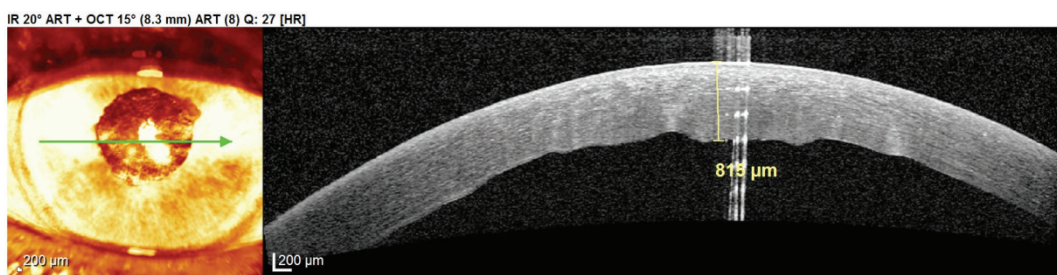
Сурет 3. Жедел кератоконустың нәтижесімен пациенттің томограммасы

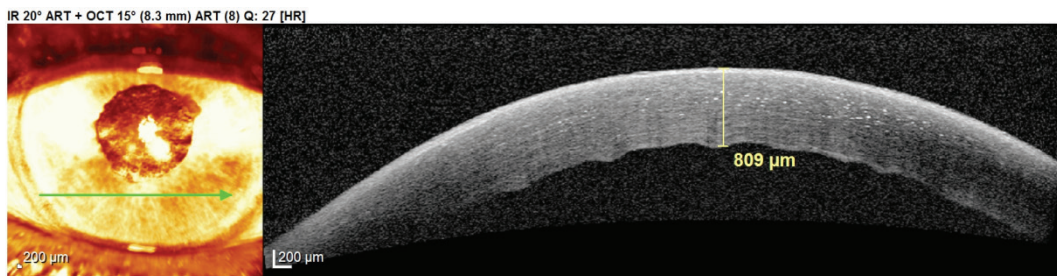
4 айдан кейін динамикада бұл пациентте жедел процесстің басылуы, ісірудің толық сорылуы «fish mouth» типтегі десцемет қабығының жыртылуы көрінеді.

Жедел кератоконустың өте сирек кездесетінін айта кету керек. Кератоконустың қалған стандартты ағымы кезінде ұзақ уақыт бақылаған

жағдайда қасаң қабықтың айқын жіңішкеруі болмаған жағдайда қасаң қабықтың ОКТ-суреттерінің қажеттілігі жоқ. Бұл пациенттерде аурудың динамикасын бақылау үшін жылына 1-2 рет өткізілетін кератогопографиялық зерттеу көбірек ақпарат береді.

Жедел кератоконустан буллезді кератопатияның айырмашылығы – диффузды ісіну, строманың бірқалыпты сулануы, эпителийдің айқын ісінуі. Бастапқы сатыларда эндотелийдің қатпарлануы байқалады (4- сурет).

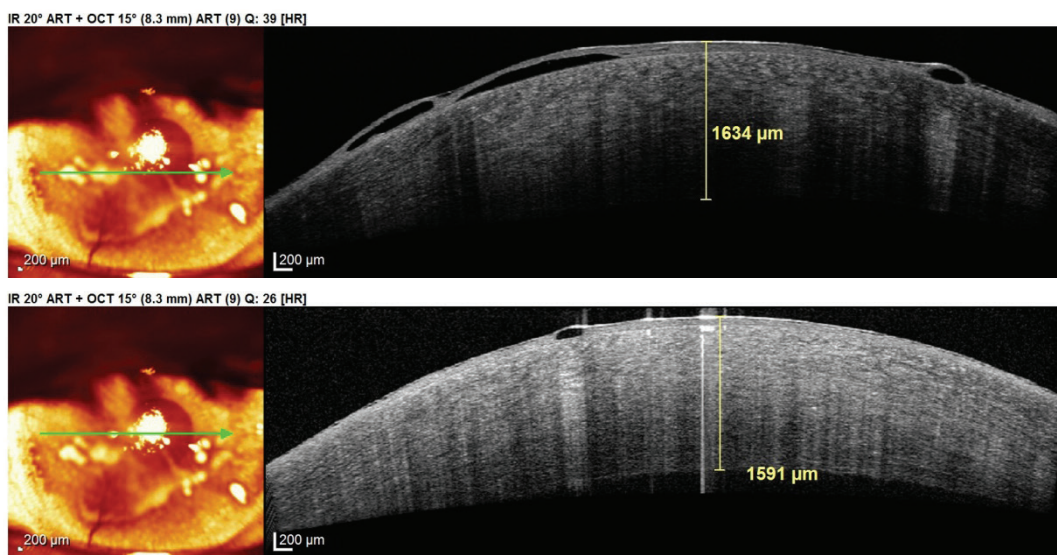




Сурет 4. Буллезді кератопатияның бастапқа сатысымен пациенттің томограммасы

Суретте көрінгендей строманың бірқалыпты диффузды ісінуі, эндотелидің ісінуі мен қатпарлануы байқалады. Соңғы сатыларында, строманың сулануы үдеп, қасаң

қабықтың эпителиі өзгере бастайды, оның боумен мембранасынан сылынуы басталады (буллалар).

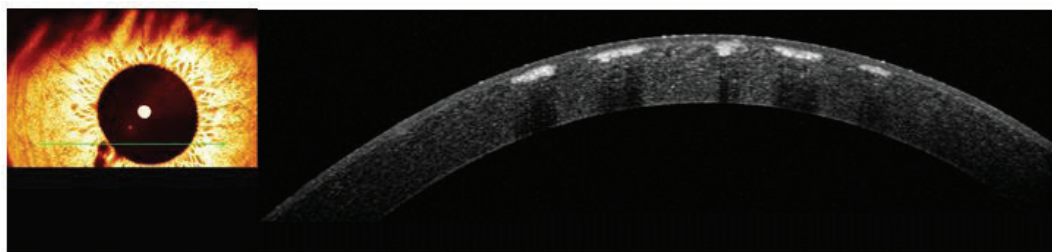


Сурет 5. Буллезді кератопатияның үдеген сатысындағы пациенттің томограммасы

Суретте көрсетілгендей ісінудің салдарынан қасаң қабықтың қалыңдығы қалыпты жағдайдан 3 есе қалыңдаған, оның орталық зонадағы қалыңдығы 1934 мкм. Эпителий ісінген, борпылдақ, боумен мембранасымен байланысы нашарлаған, кейбір жерлерінде сылынған. ЭЭД-мен пациенттердің динамикасында ісінудің азаюы кейбір жағдайларда байқалады, бірақ хирургиялық емсіз қасаң қабықты қалпына келтіру мүмкін емес.

қасаң қабықтың дистрофиялық аурулары кезінде хирургиялық емнің тактикасын анықтауға мүмкіндік береді. Патологиялық депозиттердің қасаң қабықта орналасу тереңдігі мен орнына байланысты фототерапевттік кератэктомия, қабаттық немесе түгелдей кератопластиканы жасау қажеттілігін анықтауға мүмкіндік береді (6-сурет).

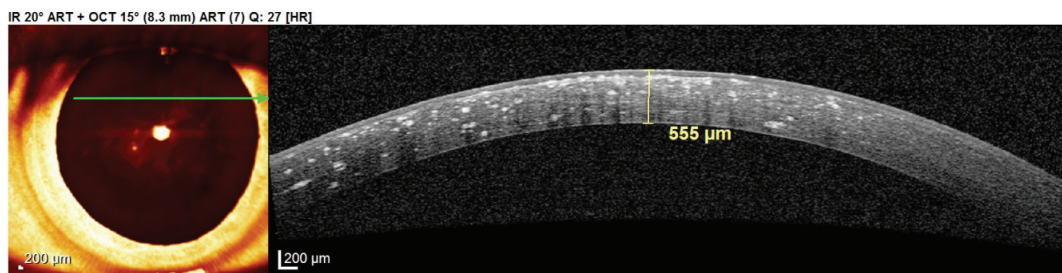
Динамикалық бақылаудан басқа спектралдық ОКТ



Сурет 6. Қасаң қабықтың гранулярлы дистрофиясымен науқастың томограммасы

Бұл жағдайда орталық зонада субэпителиалды орналасқан көлеңкелеу эффектiсi бар гиперрефлективтi

тығыз қосындылар анықталады, ол алдыңғы қабаттық кератоластикаға көрсеткіш болып табылады.



Сурет 7. Қасаң қабықтың гранулярлы дистрофиясымен науқастың томограммасы

Бұл пациентте алдыңғы мысалмен айырмашылығы тығыздығы жоғары гиперрефлективтi қосындылар қасаң қабықта терең қабаттарды қоса диффузды орналасқан. Бұл жағдайда қабаттық кератоластиканың эффективтiлiгi болмайды. Оптикалық нәтиже тек түгелдей

кератоластикадан кейін ғана болады.

Нәтижелер. Жүргізілген зерттеу спектралды оптикалық когеренттi томографияның диагностикада, аурудың динамикасын бақылауда, пациенттердi жүргізудің оптималды тактикасын таңдауда және хирургиялық емнің әдісін таңдауда жоғары ақпараттылығы анықталды.

ӘДЕБИЕТ

1. Азнабаев Б.М., Мухамадеев Т.Р., Дибаяв Т.И. /Оптическая когерентная томография+ангиография глаза. - М. 2015-248 с.
2. Fujimoto J.G., Schuman J.S., Huang D., Duker J.S., Puliafito C.A., Swanson E. Introduction to optical coherence tomography. In: Optical coherence tomography of ocular diseases/ 3rd ed.-NJ: SLACK Incorporated,2013.-P.3-26.
3. Gang A. Anterior and Posterior segment OCT: Current Technology and Future Applications.-New Dehli: Jaypee Brothers Medical Publishers, 2014.-288 p.
4. Duker J., Waheed N., Goldman D. Handbook of retinal OCT. Elsevier,2014.-190 p.
5. Duker J.S. OCT-Tehnology – What is coming//Euretna, 2011.
6. Drexler W., Sattman H., Hermann B., et al. Enhanced visualization of macular pathology with the use of ultrahigh-resolution optical coherence tomography// Arch.Ophthalmol.-2003.-Vol.121.-№ 5.-P.695-706.
7. De Boer J.F., Cense B., Park B.H. et al. Improved signal-to-noise ratio in spectral-domain compared with time-domain optical coherence tomography//Optic Letters.-2003.-Vol.28.- № 21.-P.2067-2069.
8. Coscas G., Coscas F., Vismara S. Clinical Features and Natural History of AMD on OCT/ Optical coherence tomography in age related macular degeneration.-Ed.Coscas G. Springer Medizin Verlag,2009.-P.197-274.
9. Cruz D.Still evolving, OCT has rerevolutionized diagnostics//Ocular Surgery News.-2007.
10. Brancato R., Lumbroso B. Guide to Optical Coherence Tomography of ocular diseases.- 2004.
11. Shuman J.S., Puliafito C.A., Fujumoto J.G. Optical Coherence Tomography of ocular diseases.-2004.
12. Fercher A.F., Drexler W., Hitzenberger C.K. Optical Coherence Tomography – principles and applications//Reports on progress in Physics.-2005.-Vol.22.- № 2.-P.239.

РЕЗЮМЕ

Спектральная оптическая когерентная томография
при невоспалительных заболеваниях роговицы

Асылбекова А.С., Иссергепова Б.И.
АО Казахский НИИ глазных болезней, г. Алматы

Ключевые слова: роговица, строма, эпителий, эндотелий, спектральная оптическая когерентная томография.

В статье представлен современный высокоточный метод офтальмодиагностики – спектральная оптическая когерентная томография. Преимущества метода – бесконтактность, быстрота исследования, высокое разрешение изображений, возможность многократного исследования в динамике. На основании представленных клинических случаев невоспалительных заболеваний роговицы показаны изменения в структуре роговой оболочки. Показана высокая информативность спектральной оптической когерентной томографии в диагностике, изучении динамики течения болезни, определении оптимальной тактики ведения пациента и выборе хирургического метода лечения.

ТҰЖЫРЫМ

Қасаң қабықтың қабынулық емес аурулары кезінде спектралдық
оптикалық когерентті томографияны қолдану

Асылбекова А.С., Иссергепова Б.И.
Қазақ көз аурулары ҒЗИ, Алматы

Түйінді сөздер: қасаң қабық, строма, эпителий, эндотелий, спектралды оптикалық когерентті томография.

Мақалада офтальмодиагностиканың заманауи дәлдігі жоғары әдіс – спектралды оптикалық когерентті томография келтірілген. Әдістің артықшылықтары – көзбен контакт болмайды, зерттеудің тез өтуі, суреттердің жоғары шешілімі, динамикада көп рет зерттеуге болады. Қасаң қабықтың қабынулық емес ауруларының клиникалық мысалдарының негізінде қасаң қабықтың құрылымының өзгерістері сипатталған. Жүргізілген зерттеу спектралды оптикалық когерентті томографияның диагностикада, аурудың динамикасын бақылауда, пациенттерді жүргізудің оптималды тактикасын таңдауда және хирургиялық емнің әдісін таңдауда жоғары ақпараттылығы анықталды.

SUMMARY

Spectral optical coherence tomography
with non-inflammatory diseases of the cornea

Asylbekova A.S., Issergerpova B.I.
JSC Kazakh Research Institute of Eye Diseases, Almaty

Key words: cornea, stroma, epithelium, endothelium, spectral optical coherence tomography.

The article presents a modern high-precision method of ophthalmodiagnosics - optical coherent tomography. The advantage of the parameter is non-contact, fast research, high resolution of the image, the possibility of multiple studies in dynamics. Based on the presented clinical cases of non-inflammatory diseases of the cornea, changes in the standard cornea are shown. Indicators of high informativeness of spectral optical coherent tomography in diagnostics, the study of the dynamics of the course of diseases, the optimal patient management tactics and the choice of surgical method of treatment.

ГРНТИ: 76.26.56:76.29.29:76.31.29

ЭФФЕКТИВНОСТЬ 0,01% РАСТВОРА ДЕКСАМЕТАЗОНА ФОСФАТА В ВОДНОМ РАСТВОРЕ ПОЛИВИНИЛПИРРОЛИДОНА В КОМПЛЕКСНОМ ЛЕЧЕНИИ РОГОВИЧНО-КОНЪЮНКТИВАЛЬНОГО КСЕРОЗА РАЗЛИЧНОЙ ЭТИОЛОГИИ

В.В. Бржеский¹, В.Ю. Попов¹, И.В. Бржеская², Н.М. Калинина³¹ФГБОУ ВПО «Санкт-Петербургский государственный педиатрический медицинский университет» Минздрава РФ, Санкт-Петербург²СПб ГБУЗ «Городская Мариинская больница», Санкт-Петербург³ФГБУ «Всероссийский центр экстренной и радиационной медицины им. А.М.Никифорова» МЧС России, Санкт-Петербург

Ключевые слова: синдром «сухого глаза», противовоспалительная терапия, 0,01% раствор дексаметазона.

Введение

На протяжении ряда лет синдром «сухого глаза» (ССГ) не теряет своей значимости в структуре офтальмологической патологии. Как известно, центральным звеном патогенеза ССГ служит нарушение стабильности прероговичной слезной пленки с повышением ее испаряемости, увеличением осмолярности и, как следствие, с развитием воспалительной реакции в тканях глазной поверхности. Соответственно, важным направлением патогенетически ориентированной терапии ССГ является применение противовоспалительных лекарственных препаратов.

Традиционно противовоспалительная терапия в комплексном лечении таких больных базируется на применении глюкокортикоидных препаратов, в частности, дексаметазона фосфата [1, 2]. Однако длительное применение последнего в официальной дозировке (0,1%) ограничено широким спектром его побочных эффектов: развитием стероидной катаракты и глаукомы, истончением ксеротически измененной роговицы и др. [1, 2]. Учитывая эти обстоятельства, нами разработан лекарственный препарат, содержащий 0,01% раствор дексаметазона фосфата в комбинации с 6% поливинилпирролидоном и 1,5-5,5% раствором декстрозы [3].

Как известно, поливинилпирролидон является полимерной основой ряда современных препаратов «искусственной слезы» в силу того, что он обеспечивает смачиваемость эпителия роговицы и конъюнктивы, стимулирует выработку эндогенного интерферона и улучшает переносимость фармакологически активных лекарственных веществ при их закапывании в конъюнктивальную полость. Добавление же раствора декстрозы обусловлено ее свойством стабилизировать клеточные мембраны эпителия глазной поверхности [1, 2].

Таким образом, состав разработанного нами препарата призван компенсировать дефицит слезопродукции (поливинилпирролидон), а также купировать воспалительную и возможную аллергическую реакцию в тканях глазной поверхности (дексаметазона фосфат). Эти обстоятельства позволяют рассматривать его одновременно в качестве слезозаместительного, противовоспалительного и противоаллергического средства.

Изучению эффективности предложенного нами лекарственного препарата в комплексном лечении больных с основными патогенетическими типами роговично-конъюнктивального ксероза и посвящено данное исследование.

Цель - изучить влияние разработанного нами лекарственного препарата на динамику воспалительного процесса в тканях глазной поверхности больных с синдромом «сухого глаза» различной этиологии.

Материал и методы

Материалом исследования послужили результаты обследования и лечения 25 добровольцев (50 глаз): 6 мужчин (24%) и 19 женщин (76%) в возрасте от 40 до 80 лет (в среднем, $60,4 \pm 11,1$ лет) с синдромом «сухого глаза» различной этиологии: 7 (14 глаз) – на почве мейбомиевого блефарита, 8 (16) - перименопаузы, и 10 (20) - синдрома Сьегрена.

Контрольную группу составили 25 добровольцев (50 глаз): 5 мужчин (20%) и 20 женщин (80%) 37-78 лет (в среднем, $62,5 \pm 10,9$ лет) с ССГ той же этиологии: 6 больных (12 глаз) с ССГ на фоне мейбомиевого блефарита, 9 (18) - перименопаузы и 10 (20) - синдрома Сьегрена.

Все пациенты обеих групп в качестве базовой терапии получали инстилляцию в конъюнктивальную полость бесконсервантного слезозаменителя на основе поливинилпирролидона и поливинилового спирта Офтолик БК® (Sentiss, Pvt. Ltd., Индия), с частотой 3-4 раза в сутки, а больные основной группы, в дополнение к этому – разработанный нами препарат с частотой 2 раза в сутки.

До начала лечения и на 28-й день терапии у всех больных оценивали индекс нижнего слезного мениска, стабильность слезной пленки по M.S. Norn (1969), величину и количество складок бульбарной конъюнктивы у свободного края века по Н.Нох (2006), а также основную и суммарную слезопroduкцию по L. Jones (1966) и O. Schirmer (1903). В ходе биомикроскопии определяли степень прокрашивания эпителия глазной поверхности раствором лиссаминового зеленого – по шкале van Bijsterveld и флюоресцеина натрия – по шкале Oxford. Кроме того, у всех измеряли осмолярность слезы прибором TearLab Osmolarity System (TearLab Corp., США), а также субъективные признаки ССГ – с помощью оценки индекса заболевания глазной поверхности (Ocular Surface Disease Index, OSDI) [4-12].

Полученные результаты и их обсуждение

Динамика клинико-функциональных признаков роговично-конъюнктивального ксероза у пациентов с различными патогенетическими типами ССГ обеих сравниваемых групп представлена в таблице 1.

Установлено, что у больных с ССГ на фоне мейбомиевого блефарита на 28-й день лечения с использованием препарата, содержащего 0,01% раствор дексаметазона фосфата в комбинации с 6% поливинилпирролидоном и 1,5-5,5% раствором декстрозы, отмечается статистически достоверное уменьшение выраженности субъективных признаков ксероза эпителия глазной поверхности ($p < 0,001$). Одновременно отмечено статистически достоверное повышение индекса слезного мениска и суммарной слезопroduкции ($p < 0,01$), а также уменьшение степени прокрашивания эпителия глазной поверхности растворами лиссаминового зеленого и флюоресцеина натрия ($p < 0,05-0,001$). Кроме этого, у пациентов рассматриваемой группы, получавшей инстилляцию исследуемого препарата, зафиксировано достоверное уменьшение осмолярности прероговичной слезной пленки ($p < 0,05$). Вместе с тем выраженность складки бульбарной конъюнктивы у свободного края века и показатели основной слезопroduкции на фоне проводимой комплексной терапии оказались статистически не достоверными ($p > 0,05$).

В контрольной группе на 28-й день терапии также определено статистически значимое уменьшение выраженности субъективных признаков ксероза эпителия глазной поверхности ($p < 0,001$), достоверное повышение стабильности прероговичной слезной пленки, показателей основной слезопroduкции и уменьшение степени прокрашивания эпителия глазной поверхности витальными красителями ($p < 0,01-0,05$). Однако динамика этих клинико-функцио-

нальных параметров оказалась менее выраженной, чем у пациентов основной группы, применяющих инстилляцию разработанного препарата. При этом величины осмолярности слезной жидкости, индекса слезного мениска, выраженности складки бульбарной конъюнктивы у свободного края века, а также суммарной слезопroduкции и степени прокрашивания эпителия роговицы у больных контрольной группы, получавших препарат Офтолик БК, оказались статистически не достоверными ($p > 0,05$).

Таким образом, у пациентов с ССГ на почве мейбомиевого блефарита на фоне комплексной терапии, включающей инстилляцию разработанного препарата, наблюдается достоверное уменьшение выраженности клинических признаков ксероза, притом более заметное, чем в контрольной группе больных, получавших исключительно слезозаменительную терапию.

Сходная динамика оцениваемых показателей зафиксирована также и в процессе лечения женщин с ССГ на фоне перименопаузы. Так, к 28-му дню терапии у них отмечается достоверное повышение индекса слезного мениска, стабильности прероговичной слезной пленки, а также показателей основной и суммарной слезопroduкции ($p < 0,05-0,001$). Кроме того, степень прокрашивания эпителия роговицы и конъюнктивы витальными красителями, а также выраженность субъективных признаков ксероза эпителия глазной поверхности оказались достоверно ниже исходных показателей ($p < 0,01-0,001$). Вместе с тем осмолярность прероговичной слезной пленки и выраженность складки бульбарной конъюнктивы хотя и имели тенденцию к снижению, все же не сопровождалась статистически значимыми отличиями от соответствующих исходных значений ($p > 0,05$).

В контрольной группе женщин с ССГ на фоне перименопаузы установлено статистически достоверное увеличение стабильности слезной пленки, показателей слезопroduкции, а также уменьшение степени прокрашивания эпителия глазной поверхности раствором лиссаминового зеленого ($p < 0,01$). Одновременно также отмечено купирование и субъективных признаков роговично-конъюнктивального ксероза ($p < 0,01$). Однако динамика указанных клинико-функциональных параметров

у пациенток контрольной группы оказалась менее выраженной, чем в основной группе. При этом осмолярность слезной пленки, а также индекс слезного мениска и выраженность складки бульбарной конъюнктивы не отличались достоверно относительно исходных показателей ($p > 0,05$).

По результатам наблюдения за пациентами с ССГ на почве синдрома Сьегрена, получавшими на фоне слезозаместительной терапии исследуемый препарат, установлена закономерность, сходная с рассмотренной выше. Так, на 28-й день проводимого лечения отмечено статистическое достоверное уменьшение выраженности объективных и субъективных симптомов ССГ ($p < 0,05-0,001$). Вместе с тем показатели индекса слезного мениска в основной группе больных хотя и увеличились, однако не сопровождались статистически значимыми отличиями от исходных значений ($p > 0,05$).

В контрольной группе пациентов с синдромом Сьегрена на 28-й день про-

водимой терапии отмечено статистическое достоверное увеличение стабильности прероговичной слезной пленки, уменьшение степени прокрашивания эпителия глазной поверхности раствором лиссаминового зеленого, что сопровождалось уменьшением выраженности субъективных признаков роговично-конъюнктивального ксероза ($p < 0,01-0,05$). Однако показатели осмолярности слезной жидкости, индекса слезного мениска, выраженности складки бульбарной конъюнктивы у свободного края века, а также суммарной слезопродукции и степени прокрашивания эпителия роговицы флюоресцеином натрия достоверно не отличались от исходных значений ($p > 0,05$).

Заключение

Результаты проведенного клинико-функционального исследования свидетельствуют о высокой клинической эффективности разработанного лекарственного препарата в лечении больных с различными этиопатогенетическими типами роговично-конъюнктивального ксероза.

Эти обстоятельства вселяют надежду на широкие перспективы клинического применения разработанного нами препарата, содержащего 0,01% раствор дексаметазона фосфата в комбинации с 6% поливинилпирролидоном и 1,5-5,5% раствором декстрозы в лечении больных с ССГ различной этиологии.

ЛИТЕРАТУРА

1. Бржеский В.В., Егорова Г.Б., Егоров Е.А. Синдром «сухого глаза» и заболевания глазной поверхности: клиника, диагностика, лечение. М.: ГЕОТАР-Медиа, 2016. – 464 с.
2. Егоров Е.А., Алексеев В.Н., Астахов Ю.С. Рациональная фармакотерапия в офтальмологии. М.: Литтерра, 2004. – 954 с.
3. Бржеский В.В., Садовникова Н.Н., Прозорная Л.П., Попов В.Ю. Препарат для лечения синдрома «сухого глаза». Патент на изобретение RU 2559580- № 2014110290; заявл. 18.03.2014; опубл. 10.08.2015, Бюл. № 22.
4. Avunduk A.M., Avunduk M.C., Varnell E.D. et al. The comparison of efficacies of topical corticosteroids and nonsteroidal anti-inflammatory drops on dry eye patients: a clinical and immunocytochemical study // *Am J Ophthalmol.* 2003. -Vol. 136.- P. 593–602.
5. Dana M.R., Hamrah P. Role of immunity and inflammation in corneal and ocular surface associated with dry eye // *Adv Exp Med Biol.* 2002.- Vol. 506. -P. 729-738.
6. Eliason J.A., Maurice D.M. Staining of the conjunctiva and conjunctival tear film // *Brit J Ophthalmol.* 1990.- Vol. 74.- № 9. -P. 519-522.
7. Feenstra R.P., Tseng S.C.G. Comparison of fluorescein and rose bengal staining // *Ophthalmology.* 1992. -Vol.99.- № 4. -P. 605-617.
8. Höh H, Schwanengel M. Rückbildung der lidkanten parallelen konjunktivalen Falten (LIPCOF) unter Lokal therapie mit Liposic-Augengel - Eine Pilotstudie // *Klin Monbl Augenheilkd.* 2006.- Vol.223.- № 21. -P. 918–923.
9. Jones L.T. The lacrimal secretory system and its treatment // *Amer J Ophthalmol.* -1966. -Vol. 62.- № 1. -P. 47–60.
10. Norn M.S. Desiccation of the precorneal film. I. Corneal wetting time // *Acta Ophthalmol.* -1969. -Vol.47.- № 4. -P.865–880.
11. Schiffman R.M., Christianson M.D., Jacobsen G. et al. Reliability and validity of the Ocular Surface Disease Index // *Arch Ophthalmol.* -2000. -Vol.118.- №5. -P. 615-621.
12. Schirmer O. Studie zur Physiologie und Pathologie der Tranenabsonderung und Tranenabfuhr // *Albrecht v Graefes Arch Ophthalmol.* -1903. -Vol.56.- № 2. -P. 197–291.

РЕЗЮМЕ

Эффективность 0,01% раствора дексаметазона фосфата в водном растворе поливинилпирролидона в комплексном лечении роговично-конъюнктивального ксероза различной этиологии

В.В. Бржеский¹, В.Ю. Попов¹, И.В. Бржеская², Н.М. Калинина³

В статье приведены результаты оценки комплексного клинико-функционального обследования пациентов с синдромом «сухого глаза» различной этиологии, которым регулярно инстиллировали разработанный нами лекарственный препарат, содержащий 0,01% раствор дексаметазона фосфата в комбинации с 6% поливинилпирролидоном и 1,5-5,5% раствором декстрозы. В исследовании принимали участие 50 пациентов (100 глаз) с роговично-конъюнктивальным ксерозом на фоне мейбомиевого блефарита, перименопаузы и синдрома Сьегрена. К 28-му дню исследования установлено статистически значимое повышение индекса слезного мениска, стабильности прероговичной слезной пленки, основной и суммарной слезопродукции, а также снижение осмолярности слезной пленки. У всех также отмечено уменьшение степени прокрашивания эпителия глазной поверхности растворами витальных красителей.

SUMMARY

The efficiency of 0.01% dexamethasone phosphate solution and polyvinylpyrrolidone aqueous solution in comprehensive therapy of corneal-conjunctival xerosis of different etiology

V.V. Brzheskiy¹, V. Yu. Popov¹, I.V. Brzheskaya², N.M. Kalinina³

¹Saint Petersburg State Medical Pediatric University, Russia.

²Mariinsky Hospital, St. Petersburg

³The Nikiforov Russian Centre of Emergency and Radiation Medicine, St. Petersburg

The article presents the results of evaluation of complex clinical and functional examination of patients with dry eye disease of different etiology used regular instillation of the our developed a drug containing 0.01% dexamethasone phosphate in combinations with 6% polyvinylpyrrolidone and 1.5-5.5% dextrose solution. The study involved 50 patients (100 eyes) with corneal-conjunctival xerosis of various etiology: due to meibomian blepharitis, perimenopause, and Sjögren's syndrome. Prior to the therapy and on day 28 of the study the following parameters were assessed, lower tear meniscus index, precorneal tear film production, stability and osmolarity, staining of eye surface epithelium with vital solutions.

Keywords: Dry eye disease, anti-inflammatory therapy, 0.01% - dexamethasone solution.

Оцениваемый параметр	Динамика контролируемых показателей											
	ССГ на фоне мейбомиевого блефарита				ССГ на фоне перименопаузы				ССГ на фоне синдрома Сьегрена			
	Основная группа (n=14)		Контрольная группа (n=12)		Основная группа (n=16)		Контрольная группа (n=18)		Основная группа (n=20)		Контрольная группа (n=20)	
	Ис-ходные данные	28-й день лечения	Ис-ходные данные	28-й день лечения	Ис-ходные данные	28-й день лечения	Ис-ходные данные	28-й день лечения	Ис-ходные данные	28-й день лечения	Ис-ходные данные	28-й день лечения
Индекс поражения глазной поверхности (OSDI), баллы	84.5±4.9	30.0±5.0♦	73.6±4.9	37.1±4.7♦	75.5±5.2	25.5±4.5♦	77.7±3.4	42.5±4.5♦♦	74.1±6.7	23.75±5.60♦	82.0±4.8	44.5±3.8♦♦
Осмолярность, мОсм/л	320.8±11.3	293.8±13.2♦♦♦	323.8±8.7	302.5±10.0	315.0±13.4	301.8±11.2	328.4±12.4	309.1±6.7	342.4±12.1	316.95±6.8♦♦♦	340.6±11.7	321.8±6.1
Индекс слезного мениска*	1.0±0.2	2.2±0.4♦♦	0.9±0.2	1.4±0.4	0.8±0.3	2.0±0.6♦♦♦	0.9±0.5	1.6±0.4	0.2±0.4	0.85±0.57	0.4±0.4	0.8±0.5
Выраженность складки бульбарной конъюнктивы свободного края века, баллы	1.7±0.6	0.5±0.6	1.8±0.5	0.9±0.4	1.8±0.7	0.5±0.5	2.0±0.6	1.0±0.5	1.9±0.6	0.40±0.58♦♦♦	2.1±0.4	0.8±0.3
Стабильность прероговичной слезной пленки, с	5.4±1.6	9.2±0.7♦♦♦	5.0±0.4	8.7±0.6♦♦	5.7±1.2	10.3±0.9♦♦	4.7±0.8	8.7±1.1♦♦	5.8±1.3	9.57±1.20	4.9±0.6	8.0±1.2♦♦♦
Основная слезопродукция, мм/5мин.	2.0±0.8	3.5±0.7	2.6±0.3	4.4±0.6♦♦♦	1.9±0.6	4.5±0.4♦	2.2±0.7	4.8±0.5♦♦	2.0±0.6	4.11±0.67♦♦	1.6±0.43	3.8±1.0♦♦
Суммарная слезопродукция, мм/5мин.	4.4±1.1	9.6±1.7♦♦	7.7±0.5	8.7±0.2	5.2±1.0	9.5±1.1	7.7±0.3	9.1±0.3♦♦	5.3±1.4	9.93±2.10♦♦♦	5.8±0.5	8.6±0.4
Оценка эпителия по шкале vanBijsterveld** с применением раствора бенгальского розового, баллы	4.6±0.6	1.1±0.6♦	4.5±0.4	2.5±0.4♦♦	4.4±0.9	1.3±0.6♦	5.1±0.5	2.4±0.4♦	4.5±0.5	1.70±0.46♦	5.3±0.4	3.4±0.6♦♦♦
Оценка эпителия по шкале vanBijsterveld** с применением раствора лиссаминового зеленого баллы	4.5±0.9	1.4±0.4♦	4.7±0.7	2.4±0.4♦♦	4.5±1.4	1.7±0.8♦	5.0±0.5	2.9±0.5♦	4.6±1.3	2.10±0.70♦♦	5.2±0.4	3.4±0.4♦♦♦
Оценка эпителия роговицы по шкале Oxford*** с применением раствора флюоресцеина натрия, баллы	3.0±0.7	0.6±0.4♦♦♦	2.3±0.4	1.7±0.4	3.0±0.7	0.5±0.4♦♦	2.6±0.5	1.6±0.4	3.0±0.6	0.55±0.58♦♦	2.8±0.5	1.8±0.4

* Соотношение высоты слезного мениска к его основанию - величина индекса слезного мениска: 1(снижение количества влаги в конъюнктивальной полости); 2 (нормальное количество влаги); 3 (увеличение количества влаги);

**0 - нет окрашивания; 1 - слабое; 2 - умеренно выраженное; 3 - диффузное окрашивание;

***0 - нет окрашивания; 1 - минимальное; 2 - слабое; 3 - умеренно выраженное; 4 - диффузное; 5 - тотальное;

♦ - разница по сравнению с исходными значениями статистически значима; p<0,001;

♦♦ - разница по сравнению с исходными значениями статистически значима; p<0,01;

♦♦♦ - разница по сравнению с исходными значениями статистически значима; p<0,05.

ВИТРЕОРЕТИНАЛЬНАЯ, РЕКОНСТРУКТИВНАЯ ХИРУРГИЯ

ГРНТИ: 76.75.75:76.26.56:76.29.39:76.13.23

АНАЛИЗ ОСОБЕННОСТЕЙ МЕДСЕСТРИНСКОГО УХОДА ЗА ПАЦИЕНТАМИ С ВИТРЕОРЕТИНАЛЬНОЙ ПАТОЛОГИЕЙ

Н.О. Исаева, Г. Карпова

АО «Казахский ордена «Знак Почета» научно-исследовательский институт глазных болезней», Алматы, Казахстан

Ключевые слова: медсестринский уход, витреоретинальная хирургия, анализ.

Актуальность

На планете около 62 млн. слепых, к 2020 году эта цифра может удвоиться. В Казахстане около миллиона человек в той или иной степени страдают патологией органа зрения. Из них, по данным статистики, около 15 тысяч инвалидов по зрению, более 7000 из них – дети.

Своевременно оказанная квалифицированная помощь позволяет избежать осложнений и сохранить зрение. В Казахском НИИ глазных болезней, ведущем свою историю с 1933 года, в разные годы разрабатывались различные способы хирургического лечения отслойки сетчатки. С 2003 года в КазНИИ глазных болезней внедрена витреоретинальная хирургия – высокотехнологичное направление мирового уровня для лечения заболеваний сетчатки и стекловидного тела. В настоящее время более 2000 пациентов с отслойкой сетчатки в год получают хирургическое лечение в КазНИИ ГБ.

Цель работы - анализ особенностей медсестринского ухода за пациентами с витреоретинальной патологией.

Материалы и методы. Под наблюдением находилось 836 пациентов Отделения травм и реконструктивной хирургии Казахского НИИ глазных болезней. Все пациенты получали хирургическое лечение, средний койко-день составил 8 дней. Все операции проводились в плановом порядке, предоперационная подготовка составляла, в среднем, 1-2 дня.

Результаты и обсуждение. Учитывая причины отслойки сетчатки: травмы глаз, головы, сахарный диабет, болезни крови и соединительной ткани, системные и возрастные заболевания, большинство пациентов офтальмологического отделения имеют сопутствующую соматическую патологию и нуждаются в ежедневном мониторинге артериального давления, общего состояния.

Предоперационная подготовка – неотъемлемая часть успеха хирургического вмешательства - во многом зависит от среднего медперсонала. Наш опыт показал, что даже максимальная медикаментозная гипотензивная терапия малоэффективна в случае нервозности и волнения больного и наоборот. Беседа с пациентом на-

кануне операции улучшает его психоэмоциональное состояние, создает положительный настрой на предстоящую операцию, соответственно, происходит стабилизация артериального давления (АД), гемодинамических показателей.

Контроль артериального давления проводят в стационаре ежедневно утром и вечером, дополнительно - перед и после премедикации и каждые 1-3 часа после операции – по мере необходимости. Очень важно соблюдение алгоритма и техники измерения артериального давления. В случае погрешности медсестры и подачи пациента с высоким АД в операционную на операционном столе могут возникнуть грозные осложнения: от кровотечений и кровоизлияний до экспульсивной геморрагии, приводящей к полной слепоте. Также важно послеоперационное наблюдение за пациентом, т.к. повышение АД может вызвать в оперированном глазу кровоизлияния и тем самым ухудшить прогноз на зрение.

Зачастую внутриглазные кровоизлияния случаются также у пациентов с сопутствующим сахарным диабетом на фоне резких колебаний глюкозы крови. Поэтому важен контроль гликемии, который проводит постовая медицинская сестра, обученная работе с глюкометром.

В зависимости от планируемого хирургического вмешательства пациентам перед операцией проводят медикаментозное расширение зрачка. Средний медперсонал офтальмологического отделения должен знать противопоказания для расширения зрачка. Если пациенту с закрытоугольной глаукомой закапать мидриатик, можно спровоцировать острый приступ глаукомы с тяже-

лыми последствиями и потерей зрения. Поэтому очень важно при проведении инстилляций соблюдать неукоснительно и точно рекомендации лечащего врача.

Кроме того, перед каждой манипуляцией, связанной с поступлением лекарственных веществ в организм (любые инъекции, инстилляции капель и мазей), необходимо обязательно уточнить аллергоанамнез. Каждая медсестра обязана знать алгоритм оказания помощи в случае анафилактического шока, а в обязанности процедурных медсестер входит контроль за наличием, содержанием и актуализацией протившокового бикса.

В первые дни после внутриглазной операции назначается строгий постельный режим, иногда - с вынужденным положением головы в определенную сторону в зависимости от локализации разрыва или лицом вниз; придают голове больного желаемое положение при помощи специальных подушек. Это вынужденное положение необходимо сохранять от нескольких часов до нескольких дней, в зависимости от назначений хирурга, важен контроль со стороны медперсонала за соблюдением пациентом рекомендаций, лечебно-охранительного режима с исключением физических нагрузок, активности – от этого во многом зависит успех и дальнейшие перспективы больного в отношении зрения.

Большое значение в офтальмологическом отделении имеет, в первую очередь, выполнение техники инстилляций глазных капель. Необходимо строго соблюдать условия хранения и использования офтальмологических препаратов, температурный режим. Очень важно не касаться кончиком флакона глазной поверхности, а для предотвращения системного воздействия некоторых капельных препаратов после закапывания пальцем придавливают проекцию слезных канальцев в области переносицы. Промежуток между инстилляциями разных лекарств должен быть не менее 5 минут.

С 2014 года в Казахском НИИ глазных болезней внедрена Интегрированная система менеджмента качества (ISO) в соответствии с международными стандартами оказания медицинской помощи. Так, на каждую лечебную, диагностическую манипуляцию – от внутримышечной инъекции до промывания слезных путей – разработана стандартная операционная процедура (СОП) с подробным указанием алгоритма проведения и последовательности выполнения. Всего разработано около 100 протоколов СОП для среднего и до 30 – для младшего медперсонала, регламентирующих технику выполнения любой манипуляции, проводимой в клинике. Контроль за качеством выполнения этих алгоритмов осуществляется старшей медсестрой отделения, медсестрой инфекционного контроля и главной медсестрой клиники.

Заключение. Повышение качества оказания специализированной офтальмологической помощи и, как следствие, высокое зрение пациентов возможно в тесном взаимодействии офтальмохирургов и слаженной работе квалифицированного медперсонала, постоянно совершенствующего свой профессиональный уровень путем освоения новых технологий, оборудования, участия в обучающих семинарах, лекциях, тренингах.

SUMMARY

Improvement of the quality of specialized ophthalmologic care and, as a consequence, high vision of patients. It is possible in close cooperation between ophthalmic surgeons and well-coordinated work of qualified medical personnel.

ГРНТИ: 76.29.56:76.29.49

ТУБЕРОЗНЫЙ СКЛЕРОЗ: ДИФФЕРЕНЦИАЛЬНАЯ ДИАГНОСТИКА С РЕТИНОБЛАСТОМОЙ

А.С. Аубакирова¹, А.Б. Кудайберген¹ О.С. Панкова²

АО «Казахский ордена «Знак Почета» научно-исследовательский

¹- институт глазных болезней, ² – Научный центр педиатрии и детской хирургии

Ключевые слова: туберозный склероз, ретинобластома, новообразование.

Ретинобластома – злокачественная опухоль сетчатки, поражающая детей до 5 лет, отличается высокой злокачественностью и агрессивностью. Нередко диагностика ретинобластомы вызывает трудности и требует проведения тщательной дифференциальной диагностики.

Начальные офтальмоскопические признаки ретинобластомы характеризуются нарушением четкости рефлекса глазного дна в участке роста опухоли, затем появляется мутный плоский очаг с нечеткими контурами. По мере роста опухоли увеличивается

ее проминенция. При эндофитном росте поверхность опухолевого узла бугристая, желтовато-белой окраски, ретинальные сосуды над опухолью не определяются. В стекловидном теле над опухолью возникает симптом «стеариновых пятен» - конгломераты опухолевых клеток. Экзофитно растущая опухоль представлена одним или несколькими хорошо отграниченными узлами. К опухоли подходят дренирующие и извитые ретинальные сосуды [1].

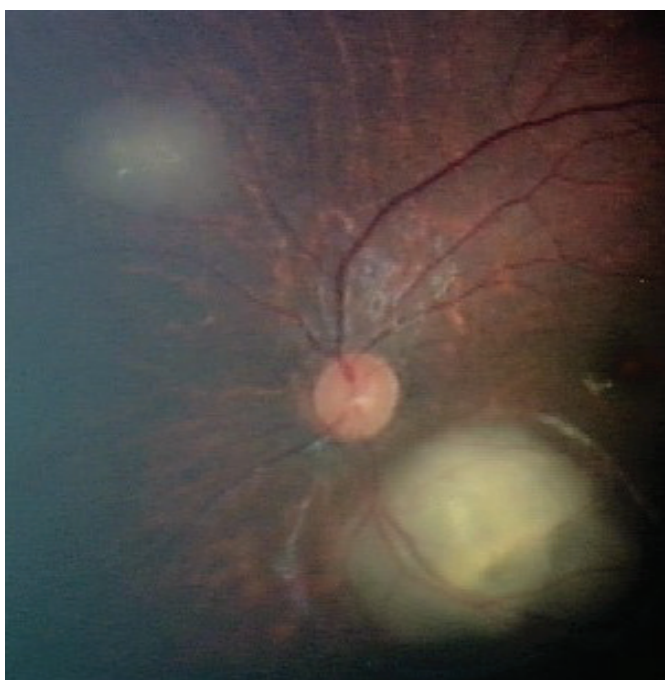


Рисунок 1. Глазное дно ребенка с начальной ретинобластомой, видны 2 опухолевых очага

Одной из нозологий, с которой приходится дифференцировать ретинобластома, является туберозный склероз. Туберозный склероз (ТС) (болезнь Бурневилля–Прингла, центральный нейрономатоз) – наследственное моногенное заболевание, характеризующееся систем-

ным поражением кожи, костей, органа зрения, эндокринной системы и центральной нервной системы, обусловленное нарушением пролиферации, миграции и дифференциации клеток

нейроглии, формированием опухолей во внутренних органах и тканях. Тип наследования – аутосомно-доминантный с неполной пенетрантностью. Все изменения при ТС имеют единую патоморфологическую основу – гамартоматозную пролиферацию [2].

Распространенность ТС в мире варьирует от 1:30 000 до 1:50 000 человек, но в отдельных популяциях ТС встречается чаще – 1: 6000–15 400 населения [3].

При постановке диагноза ТС руководствуются диагностическими критериями заболевания, которые были приняты в 1998 г. и пересмотрены в 2012 г. в рамках International TSC Clinical Consensus Conference.

Несомненный диагноз ТС устанавливается на основании наличия 2 первичных признаков или 1 первичного и 2 вторичных признаков; возможный диагноз – на основании наличия 1 первичного и 1 вторичного признаков; предположительный диагноз – на основании наличия или 1 первичного признака, или 2 (и больше) вторичных признаков. Подтвержденная патогенная мутация гена TSC1 или TSC2 – главный критерий, достаточный для постановки диагноза ТС.

Первичные (большие) признаки ТС: ангиофибромы лица (не менее 3) или фиброзные бляшки на лбу, гипопигментные пятна (не менее 3 и не менее 5 мм в диаметре), нетравматические околоногтевые фибромы (не менее 2), «шагреновые бляшки», множественные гамартомы сетчатки, корковые дисплазии (не менее 3) – корковые туберы и миграционные тракты в белом веществе головного мозга, субэпендимальные узлы (не менее 2), субэпендимальная гигантоклеточная астроцитома, множественные или одиночные рабдомиомы сердца, лимфангиолейомиоматоз легких, множественные ангиомиолипомы почек (не менее 2). Вторичные (малые) признаки ТС: многочисленные углубления в эмали зубов (не менее 3), фибромы в полости рта (не менее 2), гамартомы внутренних органов, ахроматический участок сетчатки, «пятна-конфетти» на

коже, множественные кисты почек [4].

Офтальмологические нарушения у больных ТС выявляются приблизительно в 70% случаев [5]. Они включают гамартомы сетчатки, атрофию зрительного нерва, колобомы диска зрительного нерва, хориоидеи и радужки, нарушения пигментации радужки и глазного дна, изменения сосудов сетчатки, катаракту, субконъюнктивальные узелки и ангиофибромы век [6-14].

Гамартома сетчатки – доброкачественная, слегка проминирующая, частично пигментированная опухоль, локализованная вокруг ДЗН или на периферии глазного дна. Гистологически она представляет собой сеть вытянутых глиальных астроцитов и кровеносных сосудов, локализующихся преимущественно в слое нервных волокон сетчатки. Часто манифестирует в первые 2 года жизни ребенка. Гамартомы сетчатки бывают как единичные, так и множественные.

Выделяют 3 типа ретинальных гамартом:

- гамартомы 1-го типа – полупрозрачные плоские округлые образования на сетчатке. Их обнаруживают у большинства (до 70%) больных ТС с вовлечением в патологический процесс органа зрения;

- гамартомы 2-го типа (факома, симптом «тутовой ягоды») – более крупные проминирующие блестящие многоузелковые образования на сетчатке, часто содержащие кальций. Как правило, гамартомы 2-го типа перекрывают лежащие под ними сосуды сетчатки и встречаются у 46–55% пациентов с поражением глаз на фоне ТС;

- гамартомы 3-го типа объединяют признаки гамартом 1-го и 2-го типов и встречаются в 14% случаев. У 30–35% пациентов на 1 глазу могут развиваться несколько гамартом различных типов [15].

«Шагреновые бляшки» – это участки фиброматозной инфильтрации кожи, обычно располагающиеся на веках и в пояснично-крестцовой области в виде слегка возвышающихся участков утолщения кожи светло-коричневого или серовато-зеленого цвета. Встречаются, как правило, у больных старше 10 лет, хотя могут выявляться и при рождении ребенка с ТС [16].

Ангиофиброма век (ангиома склерозирующая, гемангиофиброма) – доброкачественная опухоль, состоящая из сосудистой и волокнистой соединительной ткани, имеющая вид небольшого выпуклого плотного ограниченного узла диаметром от 3 мм до нескольких сантиметров [17].

Гетерохромия или секторальная гипопигментация (депигментация) и колобома радужной оболочки являются редкими формами поражения органа зрения при ТС [18-19].

В таблице 1 представлены дифференциально-диагностические критерии ретинобластомы и астроцитарной гамартомы, как одного из признаков туберозного склероза [20].

Таблица 1 - дифференциально-диагностические признаки ретинобластомы и астроцитарной гамартомы

Признаки	Ретинобластома	Астроцитарная гамартома
Возраст	Новорожденный или ребенок	Ребенок
Наследственность	RB	TSC
Появление поражения: Множественность	Солитарный или множественный	Солитарный или множественный
Цвет	Белый	Желтый или желтовато-белый
Прозрачность	Прозрачный	Полупрозрачный
Границы	Четкие	нечеткие
Диаметр mm	вариабельный	<6
Толщина mm	вариабельный	<3
Питающие сосуды	есть	нет
Субретинальная жидкость	есть	нет
Ретинальные экссудаты	нет	Иногда бывает
Отслойка сетчатки	есть	есть
Кальцификация	есть	есть
Прогрессия	прогрессирует	Может прогрессировать

В качестве примера мы представляем следующий клинический случай.

Под наблюдением находился ребенок К., 6 месяцев. Со слов мамы, с двух месяцев заметили косоглазие и отсутствие фиксации взгляда, к врачам не обращались. В 5 месяцев ребенок осмотрен офтальмологом, выставлен диа-

гноз: Внутриглазное образование правого глаза, подозрение на ретинобластому.

При обследовании в Научном центре педиатрии и детской хирургии выявлены депигментированные пятна на коже рук, ног и спины (рис.2).

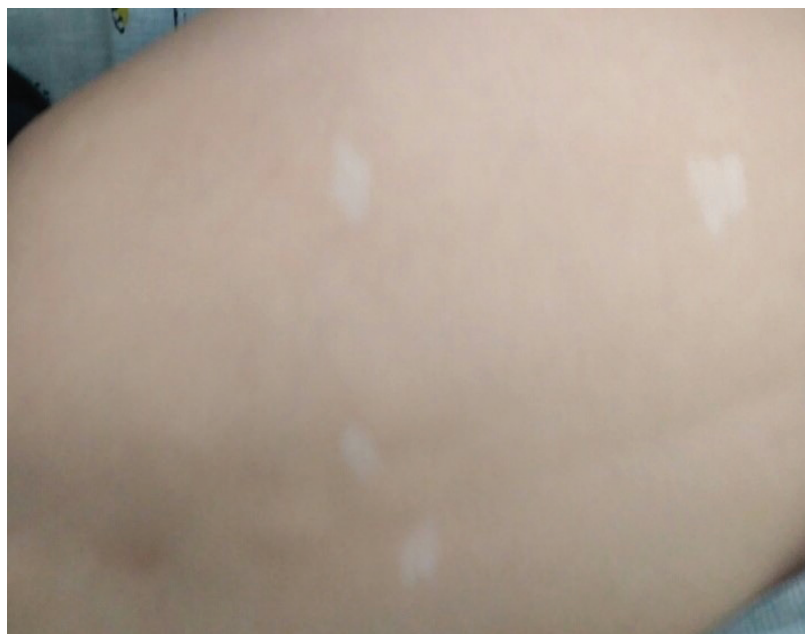

Рисунок 2. Депигментированные пятна на коже спины

При офтальмологическом осмотре: предметное зрение ребенка сохранено на обоих глазах, преломляющие среды - прозрачные. Офтальмоскопически на обоих глазах юкстапапиллярно обнаружены сероватые,

слегка проминирующие очаги с четкими границами, справа очаг - плотный, слева - нежные очаги сверху и снизу ДЗН (рис 3, 4).

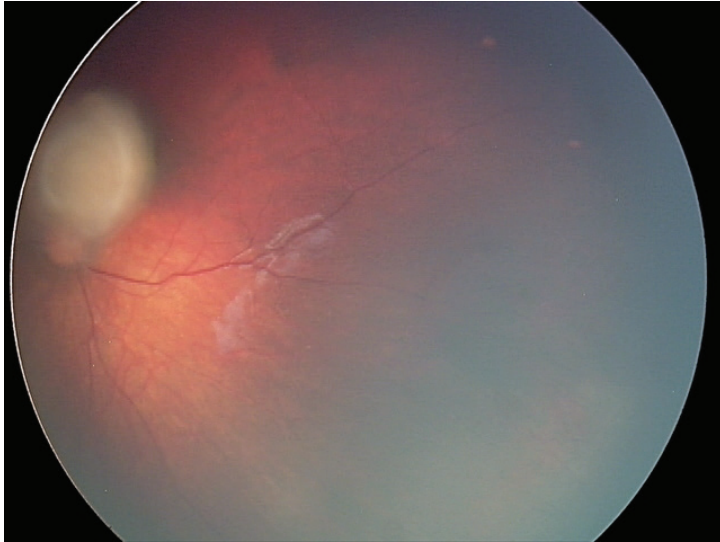


Рисунок 3. Юкстапапиллярно расположенная астроцитома правого глаза

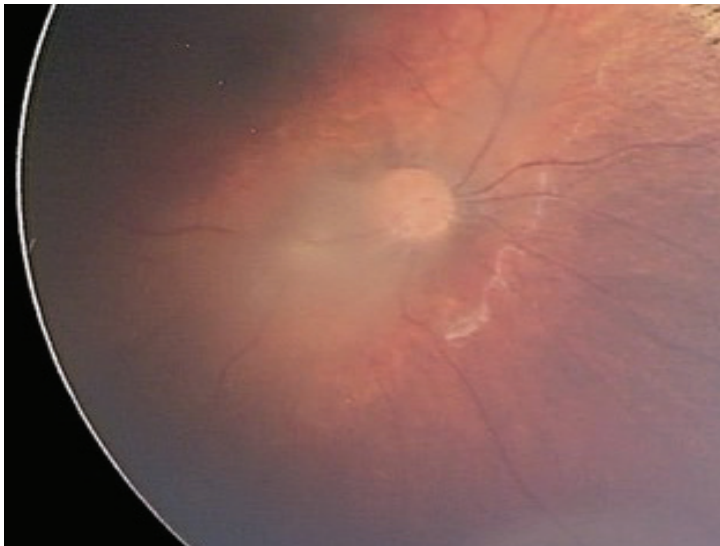


Рисунок 4. Юкстапапиллярно расположенная гамартома левого глаза (2 очага)

УЗИ орбит: Правый глаз: в области заднего полюса визуализируется патологическое образование протяженностью 6,8 мм, высотой 3,2 мм. Второй очаг - в носовой половине в виде небольшой проминенции до 1,0 мм протяженностью 3,5 мм. Левый глаз: в заднем полюсе - проминирующий очаг протяженностью 4,6 мм, высотой 2,1 мм. Второй очаг - двугорбый протяженностью 2,0 мм, высотой 0,7 мм.

При УЗДГ собственные сосуды не визуализируются, кровоток представлен продолжением центральной артерии сетчатки.

В миелограмме и ликворограмме клеток опухоли не обнаружено. При нейросонографии выявлена субэпендимальная киста слева, дилатация передних рогов

боковых желудочков, 3 желудочка. При МРТ головного мозга и орбит: Новообразования глазных яблок, умеренно накапливающие контраст. Диффузные изменения субкортикального вещества обеих гемисфер головного мозга, узловые пристеночные образования в просвете боковых желудочков, илатеральная ретинобластома. Консультация невролога: Лейкоэнцефалопатия субкортикальных отделов обеих полушарий.

Учитывая вышеперечисленные признаки, нельзя исключить туберозный склероз, астроцитома сетчатки справа. Рекомендовано: наблюдение в динамике, лечение у невролога.

При динамическом осмотре ребенка через 3 месяца прогрессирования очагов на глазном дне не обнаружено, что подтверждает доброкачественность процесса. Таким образом, появление проминирующих очагов на глазном дне у грудных детей требует не только тщательного офтальмологического осмотра, но и детального полного обследования всего организма.

ЛИТЕРАТУРА

1. Бровкина А.Ф. Дифференциальная диагностика меланомы хориоидеи. - Москва, 2008.
2. Шнайдер Н.А. Туберозный склероз: дефиниция, особенности клинического течения. - Международный неврологический журнал.- 2010;2(32):5–13.
3. Osborne J.P., Fryer A., Webb D. Epidemiology of tuberous sclerosis. Ann N Y Acad Sci 1991;615:125–7.
4. А.С. Ольшанская, Н.А. Шнайдер, Д.В. Дмитренко. Поражение органа зрения у больных с туберозным склерозом.- Российский журнал детской неврологии.
5. Ali M.J., Honavar S.G., Naik M.N. Retinal astrocytic hamartoma and Bourneville's disease. Oman J Ophthalmol 2012; 5:198–9.
6. Мосин И.М. Факоматозы. В кн.: Наследственные и врожденные заболевания сетчатки и зрительного нерва. Под ред. А.М. Шамшиновой. М., 2001:325-351.
7. Nyboer J.H., Robertson D.M., Gomez M.R. Retinal lesions in tuberous sclerosis. Arch. Ophthalmol. 1976; 94(8):1277-1280.
8. Robertson D.M. Ophthalmic findings. In: Ed. Gomez M.R.: Tuberous Sclerosis. - New York: Raven Press, 1979.
9. Lucchese N.J., Goldberg M.F. Iris and fundus pigmentary changes in tuberous sclerosis. J. Pediatr. Ophthalmol. Strabism. 1981; 18(1):45-46.
10. Gutman I., Dunn D., Behrens M. et al. Hypopigmented iris spot: an early sign of tuberous sclerosis. Ophthalmology. 1982; 89(8):1155-1159.
11. Guttman M., Tanen S.M., Lambert C.J.D. Visual loss secondary to a giant aneurysm in a patient with tuberous sclerosis. Can. J. Neurol. Sci. 1984; 11(5):472-474.
12. Richard J.M. The Phakomatoses: neurocutaneous disorders. In: Ed. Wright K.W.: Pediatric ophthalmology and strabismus. St. Louis: Mosby, 1995:673-687.
13. Al Hindi H., Subach B., Hamilton R.L. 7 year old girl with seizures. Brain Pathol. 1997; 7(3):1023-1024.
14. Rowley S.A., O'Callaghan F.J., Osborne J.P. Ophthalmic manifestations of tuberous sclerosis: a population-base study. Brit. J. Ophthalmol. 2001; 85(4):420-423.
15. Jakobiec F.A., Brodie S.E., Haik B. et al. Giant cell astrocytoma of the retina. A tumor of possible Mueller cell origin. Ophthalmology 1983; 90:1565–7.
16. Бикбов М.М., Файзрахманов Р.Р., Каланов М.Р. и др. Офтальмологические проявления при туберозном склерозе. Точка зрения.- Восток–Запад.- 2015; 2:18.
17. Verheyden C.N. Treatment of the facial angiofibromas of tuberous sclerosis. Plast Reconstr Surg 1996; 98(5):777–83.
18. Eagle R.C. Jr., Shields J.A., Shields C.L. et al. Hamartomas of the iris and ciliary epithelium in tuberous sclerosis complex. Arch Ophthalmol 2000; 118(5):711–5.
19. Lucchese N.J., Goldberg M.F. Iris and fundus pigmentary changes in tuberous sclerosis. J Pediatr Ophthalmol Strabismus 1981; 18(6):45–6.
20. Jerry A. Shields, MD; Carlos G. Bianciotto, MD; Tero Kivela, MD; Carol L. Shields, MD. Presumed Solitary Circumscribed Retinal Astrocytic Proliferation. Downloaded From: <http://archophth.jamanetwork.com/> by a University of British Columbia User on 04/16/2016.

РЕЗЮМЕ

Туберозный склероз: дифференциальная диагностика с ретинобластомой

Аубакирова А.С.¹, Кудайберген А.Б.¹, Панкова О.С.²

¹ - Казахский НИИ глазных болезней, ² – Научный центр педиатрии и детской хирургии

В статье представлены признаки туберозного склероза с позиции дифференциальной диагностики с ретинобластомой. Описан клинический случай туберозного склероза у ребенка с правильным диагнозом: ретинобластома.

ТҰЖЫРЫМ

Туберозды склероз: Ретинобластомамен дифференциалды диагностикасы

Аубакирова А.С., Кудайберген А.Б., Панкова О.С.

¹ – Қазақ көз ауруларының ғылыми-зерттеу институты,

² – Педиатрия және балалар хирургиясы ғылыми орталығы

Мақалада туберозды склерозы мен ретинобластоманың дифференциалды диагностикалық критерийлері және туберозды склероздың болған клиникалық жағдай көрсетілген.

SUMMARY

Tuberous sclerosis: differential diagnosis with retinoblastoma

Aubakirova A.S., Kudaibergen A.B., Pankova O.S.

¹- Kazakh Eye Research Institute, ² – Scientific Center of Pediatrics and Pediatric Surgery

The article presents a clinical case of tuberous sclerosis and differential diagnostic criterias between tuberous sclerosis and retinoblastoma.

ГРНТИ: 76.29.56:76.29.47

КЛИНИЧЕСКИЙ СЛУЧАЙ ХИРУРГИЧЕСКОГО ЛЕЧЕНИЯ ВРОЖДЕННОЙ КОЛОБОМЫ ВЕК ПРИ МНОЖЕСТВЕННЫХ ПОРОКАХ РАЗВИТИЯ У РЕБЕНКА

Л.Н. Оразбеков, С.А. Смагулова, Э.А. Джуматаев

АО «Казахский ордена «Знак Почета» научно-исследовательский институт глазных болезней», Алматы, Казахстан

Ключевые слова: колобома век, колобома радужки, врожденные аномалии развития глаза, врожденные пороки развития.

Актуальность

Колобома органа зрения возникает в результате незаращения зародышевой щели глазного бокала в течение пятой-седьмой недели гестационного периода, когда эмбрион соответствует стадии развития в 7-14 мм. Время возникновения дефекта объясняет множественные ассоциации с системными пороками развития. Вермејо Е. (1998) изучил 55 глаз с колобомой и обнаружил, что колобома

возникает изолированно в 15% случаев, с множественными врожденными аномалиями - в 58% и как часть мультисистемного синдрома - у 37% [1].

Цель – анализ клинического случая хирургического лечения врожденной колобомы век при множественных пороках развития у ребенка.

Описание клинического случая. Мальчик, 4 года, поступил в детское отделение Казахского Научно-Исследовательского Института глазных болезней с диагнозом на обоих глазах: синдром сухого глаза, нистагм горизонтальный среднекалиберный постоянный, лагофтальм, колобома век, помутнение роговицы, колобома радужки, колобома сосудистой оболочки, атрофия зрительного нерва нисходящая.

При поступлении - жалобы со слов мамы на несмыкание век, слезотечение, низкое зрение.

В анамнезе: ребенок родился от здоровой матери, третьей беременности и физиологичных родов. Данная беременность протекала с угрозой прерывания, хронической внутриутробной гипоксией плода на фоне гестоза. На 24 неделе беременности путем ультразвукового исследования диагностированы множественные пороки развития у плода. От предложенного прерывания беременности родители отказались. Ребенок родился в сроке 39 недель, с массой тела - 2700 грамм.

Фенотипические особенности проявлялись в виде асимметрии черепа, высокого лба, гипертелоризма, двухсторонней расщелины верхней губы, твердого и мягкого неба, амниотических перетяжек на кистях рук, синдактилии слева, аплазии кожи волосистой части головы и очаговой алопеции, задержки психомоторного и психоречевого развития, мышечной дистонии с преобладанием гипотонуса (рис. 1).

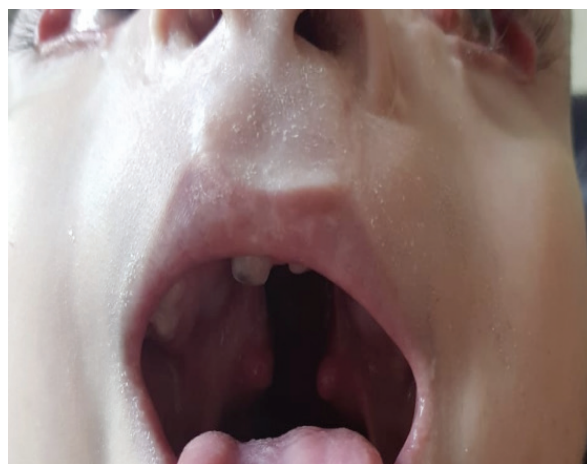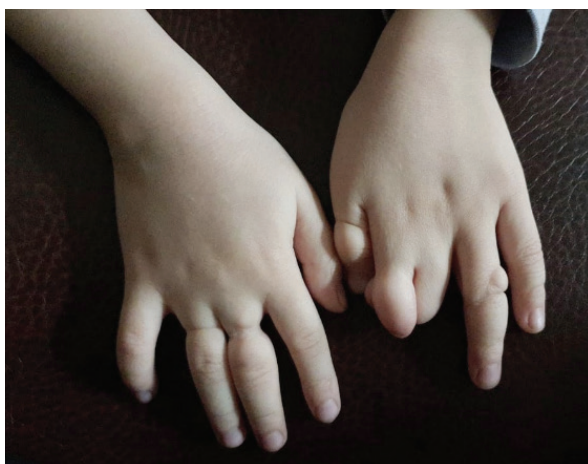При обследовании острота зрения правого глаза составляла 0,02, левого глаза составляла $1/\infty$ pr.l.certae. При биомикроскопии правого глаза выявлено: постоянные среднекалиберные горизонтальные движения глазного яблока, дефект в центральной части верхнего и нижнего век в виде трапециевидной колобомы, размером $\approx 10,0$ мм, частичная аплазия и дистопия ресниц (рис. 2). Помутнение роговицы в параоптической зоне по типу облачка, передняя камера - неравномерная, влага - прозрачная, колобома радужки - на 6 часах, зрачок - в виде замочной скважины, реакция на свет отсутствует, хрусталик - прозрачный. При офтальмоскопии: диск зрительного нерва - бледный, контуры сохранены, ход и калибр сосудов не изменен, в макулярной зоне рефлекс сглажен (рис. 2а).

На левом глазу: постоянные среднекалиберные горизонтальные движения глазного яблока, дефект в центральной части верхнего и нижнего век в виде трапециевидной колобомы, размером $\approx 10,0$ мм. Частичная аплазия и дистопия ресниц (рис. 2). Помутнение роговицы в оптической зоне - по типу пятна, передняя камера - неравномерная, влага - прозрачная, рисунок радужки сглажен, зрачок - округлой формы, реакция на свет отсутствует. Глублежащие среды не просматриваются из-за помутнения роговицы (рис. 2а).

Ребенку на оба глаза была проведена операция: реконструктивная пластика век с аутопластикой нижнего века крайней плотью по методу F.E.Mohs (1938).

Результаты и обсуждение. Операция и послеоперационный период прошли без осложнений. При объективном осмотре обоих глаз наблюдались незначительный послеоперационный отек век. Края послеоперационной раны адаптированы, трансплантат ауто-кожи нижнего века фиксирован. (рис. 3).

Учитывая сопутствующую патологию у ребенка, множественные врожденные пороки развития со стороны органов центральной нервной системы - врожденная гидроцефалия, челюстно-лицевой системы - расщелина твердого и мягкого неба, костно-суставной системы - синдактилия слева, мочеполовой системы - крипторхизм, сердечно-сосудистой системы - пролапс митрального клапана I степени, нами выставлен предварительный диагноз: синдром CHARGE (Холла-Хитнера), который представляет собой ассоциацию аномалий (состоящую из первых букв соответствующих английских терминов), сочетающихся между собой таких пороков развития, как колобомы глаз (Coloboma) в 80-90%, пороков сердца (Heart defect) - 75-85%, атрезии хоан (Atresia choane) - 15-20%, задержки физического и психомоторного развития (Retarded growth and development) - 70-80%, гипоплазии половых органов (Genital hypoplasia) - 50-60%, аномалии ушных раковин и/или глухоты (Ear anomalies/ deafness) - 60-70% [2], что и диагностировано у нашего пациента, за исключением атрезии хоан и аномалий ушных раковин.



Синдром CHARGE, вызванный мутацией CHD7, наследуется по аутосомно-доминантному типу. Большинство людей с диагнозом синдрома CHARGE представляют собой симплексные случаи (то есть, один случай в семье) [4]. В настоящее время зарегистрировано достаточно большое количество случаев таких ассоциаций. Частота встречаемо-

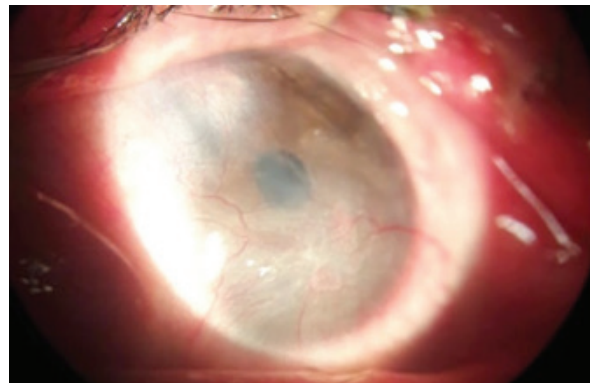
сти синдрома CHARGE - 1:12 000 новорожденных [3]. CHD7, кодирующий белок, связывающий хромодоменную геликазу, является единственным известным как связанный с синдромом CHARGE. Анализ последовательности кодирующей области CHD7 выявляет патогенные варианты у большинства индивидуумов с типичным синдромом CHARGE (то есть с четырьмя основными характеристиками или тремя основными и тремя второстепенными характеристиками) [4].



Рисунок 1. Фенотипические особенности

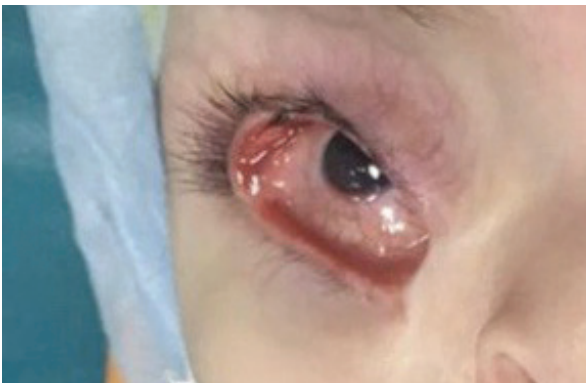

Рисунок 2. Правый глаз ребенка, состояние до операции



Левый глаз ребенка, состояние до операции

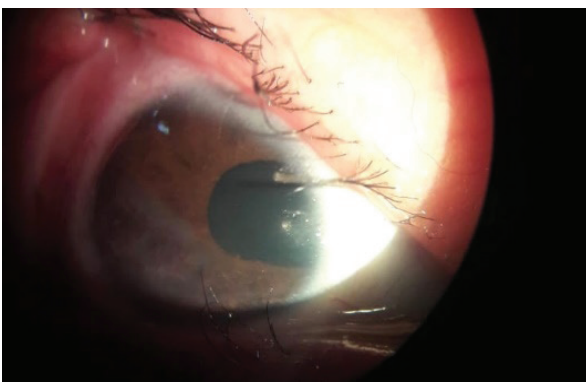
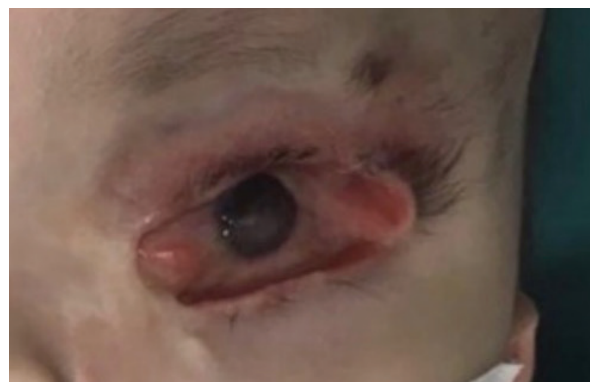

Рисунок 2а. Правый глаз при поступлении



Левый глаз при поступлении

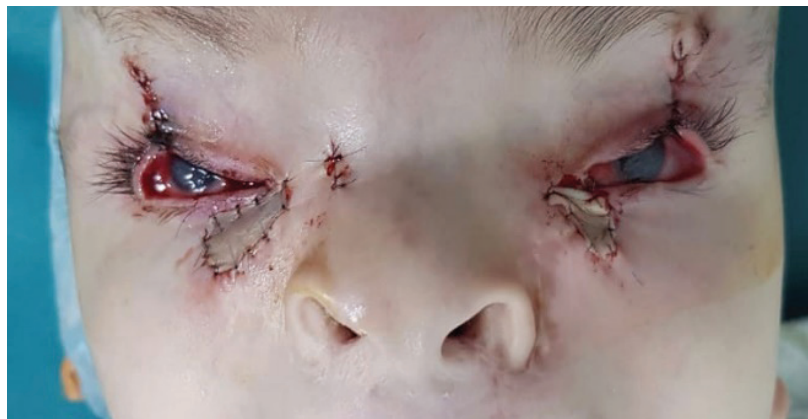

Рисунок 3. Состояние глаз ребенка после операции

Выводы. В подобных клинических случаях с наличием дефектов тканей век, колобомой сосудистой оболочки и сопутствующей патологией со стороны других органов проведение пластики с ауто трансплантацией является эффективным методом устранения синдрома сухого глаза, а также

профилактикой помутнений роговицы и, как следствие, сохранение зрительных функций. В нашем случае необходимо проведение генетического анализа для постановки диагноза синдрома CHARGE.

ЛИТЕРАТУРА

1. Bermejo E. Congenital eye malformation: clinical-epidemiological analysis of 1, 124, 654 consecutive births in Spain / E. Bermejo, M.L. MartinezFrias // Am. J. Med. Genet. – 1998. – Vol. 75. – P. 497–504.
2. Abadie V., Wiener-Vacher S., Morisseau-Durand M.P., Poree C., Amiel J., Amanou L., Peigne C., Lyonnet S., Manac'h Y. Vestibular anomalies in CHARGE syndrome: investigations on and consequences for postural development. Eur J Pediatr. 2000;159:569–74.
3. Schnetz M.P., Bartels C.F., Shastri K. et al. Genomic distribution of CHD7 on chromatin tracks H3K4 methylation patterns. Genome Res 2009, 19:590–601.
4. Aramaki M., Uda T., Kosaki R., Makita Y., Okamoto N., Yoshihashi H., Oki H., Nanao K., Moriyama N., Oku S., Hasegawa T., Takahashi T., Fukushima Y., Kawame H., Kosaki K. Phenotypic spectrum of CHARGE syndrome with CHD7 mutations. J Pediatr. 2006;148:410–4.

РЕЗЮМЕ

Клинический случай хирургического лечения врожденной колобомы век при множественных пороках развития у ребенка

Л.Н. Оразбеков, С.А. Смагулова, Э.А. Джуматаев
АО «Казахский научно-исследовательский институт глазных болезней», г. Алматы, Казахстан

Ключевые слова: колобома век, колобома радужки, врожденные аномалии развития глаза, врожденные пороки развития.

В статье рассматривается клинический случай врожденной колобомы век при множественных пороках развития у ребенка, которому на оба глаза была проведена реконструктивная пластика век с аутопластикой нижнего века крайней плотью по методу F.E.Mohs (1938). Учитывая наличие врожденной колобомы век, колобомы сосудистой оболочки и сопутствующей патологии со стороны других органов, проведение пластики с ауто трансплантацией является эффективным методом устранения синдрома сухого глаза, а также профилактикой помутнений роговицы и, как следствие, сохранение зрительных функций.

ТҰЖЫРЫМ

Көптеген даму кемістіктері бар нәрестедегі туа пайда болған қабақ колобомасының хирургиялық емінің клиникалық жағдайы.

Л.Н.Оразбеков, С.А.Смагулова, Э.А.Джуматаев
«Қазақ көз аурулары ғылыми-зерттеу институты» АҚ, Алматы қаласы, Қазақстан

Негізгі сөздер: қабақ колобомасы, нұрлы қабық колобомасы, көз дамуының туа пайда болған ақаулары, туа пайда болған даму кемістіктері.

Бұл мақалада көптеген даму кемістіктері бар туа пайда болған қабақ колобомасы бар нәрестеге F.E.Mohs (1938) әдісіне сәйкес екі көзіне жасалған шеткі тәнмен төменгі қабақтың аутопластикасы және қабақтың реконструктивті пластикасы жайлы қарастырылады. Туа пайда болған қабақ колобомасының, тамырлы қабық колобомасының және басқа ағзалардың қосымша ауруларының бар болуын ескере отырып аутотрансплантациямен пластикалық ота жасау құрғақ көз синдромын жоюдың тиімді әдісі болып табылады, сонымен қатар қасаң қабақтың бұлыңғырлануын алдын алады, нәтижесінде көздің көру қызметі сақталады.

SUMMARY

Clinical case of surgical treatment of congenital coloboma of the eyelids in multiple congenital malformations at child

L.N.Orazbekov, S.A.Smagulova, E.A.Dzhumatayev
АО «Kazakh Eye Research Institute», Almaty, Kazakstan.

Key words: eyelid coloboma, iris coloboma, congenital anomalies of the eye, congenital malformations.

The article deals with a clinical case of congenital coloboma of the eyelids with multiple malformations of a child who underwent eyelid reconstruction with autoplasty of the lower eyelid with a foreskin by the F.E.Mohs method (1938). Considering the presence of congenital colobomas of the eyelids, colobomas of the choroid and comorbidities from other organs, plastic surgery with autotransplantation is an effective method of eliminating dry eye syndrome, as well as preventing corneal opacities and, as a result, preserving visual functions.

ГРНТИ: 76.29.47:76.29.56:34.57.21

ДРЕНАЖНЫЕ УСТРОЙСТВА В ХИРУРГИИ «ДЕТСКОЙ» ГЛАУКОМЫ

Н.Н. Садовникова, Н.В. Присич, В.В. Бржеский, А.Ю. Баранов, А.И. Шилов

ФГБОУ ВО «Санкт-Петербургский государственный педиатрический медицинский университет» Министерства здравоохранения России, Санкт-Петербург, Россия

Ключевые слова: рефрактерная детская глаукома, клапан Ахмеда, внутриглазное давление, дренажные устройства.

Как известно, «детская» глаукома представляет собой гетерогенную группу заболеваний, потенциально приво-

дящих к слепоте и в большинстве своем - рефрактерных к медикаментозной терапии. К ней относят первичную врожденную глаукому, глаукому на фоне системных врожденных заболеваний и аномалий развития глазного яблока (синдром Стерджа-Вебера, аномалия Петерса, аниридия и т.п.) и вторичную глаукому – увеальную, сте-

роид-индуцированную, глаукому на фоне ретинопатии недоношенных, а также афакическую и неоваскулярную [1, 2].

Тактика лечения первичной врожденной глаукомы вполне определена и включает в себя в качестве первого вмешательства ангулярную хирургию – гониотомию и трабекулотомия, а при их неэффективности – трабекулоэктомию [2, 3, 4]. Что же касается вторичной глаукомы у детей, глаукомы на фоне врожденных синдромов, а также рефрактерной первичной врожденной глаукомы, то четкий алгоритм хирургического лечения таких детей не определен. В этих случаях внимание офтальмологов закономерно привлекает имплантация различных видов дренажных устройств.

Впервые антиглаукомное дренажное устройство имплантировано ребенку в 1973 году автором этого устройства A.C. Molteno [5]. С этого времени опубликовано множество работ, касающихся результативности и осложнений этих операций у детей [3, 6 - 12]. Вместе с тем в клинической практике российских детских офтальмологов наиболее доступной оказалась дренажная система Ahmed Glaucoma Valve (New World Medical, Inc, Rancho Cucamonga, CA, US). Закономерно представляет интерес анализ эффективности ее имплантации у детей с рефрактерной глаукомой различного генеза.

Целью настоящего исследования явилась оценка результатов имплантации дренажной системы Ahmed Glaucoma Valve детям с различными формами декомпенсированной глаукомы.

Материал и методы. Проанализированы результаты лечения 36 детей (43 глаза), которым в период с 2011 по 2018 год имплантирован клапан Ахмеда по поводу декомпенсированной рефрактерной глаукомы. Минимальный период наблюдения составил 6 месяцев. Все дети в зависимости от типа глаукомы были разделены на 3 группы: с первичной врожденной глаукомой - 8 детей (11 глаз), с глаукомой на фоне врожденной аномалии развития глазного яблока – 10 (12) и вторичной глаукомой – 18 детей (20 глаз).

Проведенное до- и послеоперационное офтальмологическое обследование включало визометрию с максимальной коррекцией (если позволял возраст ребенка), биомикроскопию, гониоскопию, гониографию, непрямую офтальмоскопию, тонометрию (по Маклакову, а при неосуществимости – тонометром ICare), кератометрию, ультразвуковое исследование в режиме А- и В-сканирования. Все исследования детям маленького возраста при необходимости проводились под масочным севофлюрановым наркозом.

Затем пациентов обследовали после операции через 3 месяца, далее - каждые 3 месяца в течение 1-го года наблюдения, и каждые 6 мес. – в последующие годы. Гипотензивные препараты добавляли по мере необходимости для достижения желаемого ВГД ($P_o < 22$ мм рт.ст., отсутствие увеличения ПЗО).

Эффективность операции в течение всего периода наблюдения оценивали при достижении стабильных вели-

чин офтальмотонуса (P_o) в пределах от 6 до 22 мм рт.ст., отсутствии серьезных осложнений (эрозии трубки, отслойки сетчатки, субхориоидального кровоизлияния или эндофтальмита), а также отсутствии потребности в дополнительных гипотензивных вмешательствах. Те случаи, в которых потребовалось дополнительное гипотензивное оперативное вмешательство (включая ЦФК) или удален имплантат, определялись в группу с неблагоприятным результатом. Ревизия и нидлинг платформы клапана при инкапсуляции фильтрационной подушки не являлись критерием неблагоприятного результата, если трубка оставалась на месте, и ВГД оставалось стабильным после операции.

Техника операции, в основном, не отличалась от таковой у взрослых, однако, были учтены некоторые анатомические особенности детского глаза. Во всех случаях платформу клапана удалось фиксировать к склере далее 8 мм от лимба с целью уменьшить фибропластические реакции, источником которых являются клетки теноновой капсулы. Длина интраокулярной части трубки составила не менее 2,0 мм, чтобы избежать ее ретракции при растяжении глазного яблока, как естественного, так и патологического – в случае повышения ВГД [6]. С учетом того, что чрезмерная гипотония в ходе операции и в раннем послеоперационном периоде, особенно на афакичных, авитреальных, неоднократно оперированных глазах может быть чревата геморрагическими осложнениями, на глазах с буфтальмом предпочтение отдавали проколу диаметром 25G. Это позволяло исключить истечение внутриглазной жидкости через тоннель вокруг трубки [3, 7]. Экстраокулярную часть трубки покрывали аллоплантом, так как прорезывание трубки из-под конъюнктивы является одним из наиболее серьезных осложнений и потенциально чревато развитием эндофтальмита.

Результаты. В исследование включены 36 детей (43 глаза): 11 девочек и 25 мальчиков в возрасте от 1 месяца до 17 лет. В таблице 1 представлены результаты обследования пациентов в пред- и послеоперационном периоде.

Таблица 1 - Характеристика обследованных пациентов

Анализируемые параметры	Всего N	Этиология заболевания		
		Первичная врожденная глаукома	Глаукома на фоне врожденных аномалий	Вторичная глаукома
Количество пациентов (глаз)	36 (43 глаза)	8 (11)	10 (12)	18 (20)
Мальчики кол-во пациентов (глаз)	25 (29)	8 (11)	7 (8)	10 (10)
Девочки кол-во пациентов (глаз)	11 (14)	0	3 (4)	8 (10)
Возраст на момент имплантации, (диапазон), лет	6,1 ± 3,8 (1 мес. - 17 лет)	4,7 ± 2,9 (9 мес. - 14 лет)	3,1 ± 1,6 (1 мес. - 6 лет)	8,7 ± 4,9 (2-17 лет)
Средний период наблюдения (диапазон), мес.	31,16 ± 23,6 (6 - 90)	24,54 ± 11,8 (6 - 57)	23,5 ± 22,3 (6 - 66)	39,4 ± 27 (6 - 90)
Среднее ВГД (Ро) до операции, мм рт.ст.	31,07 ± 4,12	30,1 ± 3,9	32,3 ± 3,1	30,9 ± 4,7
Среднее ВГД (Ро) при последнем осмотре, мм рт.ст.	18,37 ± 2,6	18,37 ± 3,0	16,44 ± 1,6	19,94 ± 2,5
Средний ПЗР глазного яблока до операции, мм	25,45 ± 2,3	27,8 ± 1,3	23,75 ± 2,8	25,15 ± 1,8
Средний ПЗР глазного яблока при последнем осмотре, мм	25,23 ± 2,2	28,2 ± 1,3	22,36 ± 1,8	23,97 ± 3,2
Предшествующие гипотензивные операции:	2,1 ± 1,7	2,9 ± 1,2	1,1 ± 1,8	2,3 ± 1,3
Трабекулоэктомия	1,37 ± 1,0	2,36 ± 0,5	0,7 ± 0,9	1,3 ± 0,9
Циклофотоккоагуля ция	0,7 ± 0,8	0,5 ± 0,6	0,42 ± 0,6	1,05 ± 1,0

Средний возраст детей на момент имплантации клапана Ахмеда составил $6,1 \pm 4,9$ лет (диапазон от 1 мес. до 17 лет), при этом дети в группе с вторичной глаукомой были значимо старше ($t = 3,4$; $p < 0,01$). Средний период наблюдения после имплантации клапана составил $31,0 \pm 26,7$ мес. (диапазон 6 – 90 мес.), среднее внутриглазное давление до операции – $31,1 \pm 4,12$ мм рт.ст. (диапазон 21–42 мм рт.ст.), а в последний визит – $18,4 \pm 2,6$ мм рт.ст. (диапазон 12–22 мм рт.ст.) ($t = 13,3$; $p < 0,01$). При этом статистически значимых различий, касающихся значений внутриглазного давления в начале и в конце наблюдения, между группами детей с различными типами глаукомы не зафиксировано. Средний передне-задний размер глаз во всех случаях превышал возрастную

норму и составил до операции $25,45 \pm 2,3$ (диапазон от 20,0 – 29,97) мм и после операции практически не изменился – $25,23 \pm 2,2$ (различия статистически не значимы, $t = 0,4$, $p > 0,05$). При этом в группе детей с врожденной глаукомой размеры глазного яблока были достоверно большими, чем в остальных двух группах ($t = 3,5$, $p < 0,01$).

На 33 глазах у 28 детей (33 из 43: 76,7% и 28 из 36: 77,8%, соответственно) до имплантации клапана Ахмеда были выполнены другие гипотензивные вмешательства (в среднем, $2,1 \pm 1,68$ операции у каждого ребенка). Большинству пациентов (29 из 43 глаз, 67,4%) проведена, по крайней мере, однократно трабекулоэктомия. Только на 17 из 43 глаз (39,5%) до имплантации выполнены циклодеструктивные операции. Никому из обследованных детей до этого не проводилось имплантации дренажных устройств. Наименьшее количество гипотензивных оперативных вмешательств до имплантации клапана было выполнено пациентам с глаукомой, развившейся на фоне врожденных синдромов (41,7% глаз: в среднем, 1,1 операции у каждого ребенка, различия с другими группами

пациентов статистически значимы, $t = 3,1$, $p < 0,01$).

У 8 пациентов (10 глаз) имплантация клапана Ахмеда явилась первой гипотензивной операцией. Это были пациенты с вторичной афакической глаукомой (2 пациента, 2 глаза), с аниридийным синдромом (3, 5)

(рис.1), с дисгенезом переднего отдела глаза со склерокорнея (2, 2), глаукомой на фоне семейно-наследственной экссудативной витреоретинопатии (1 пациент, 1 глаз).

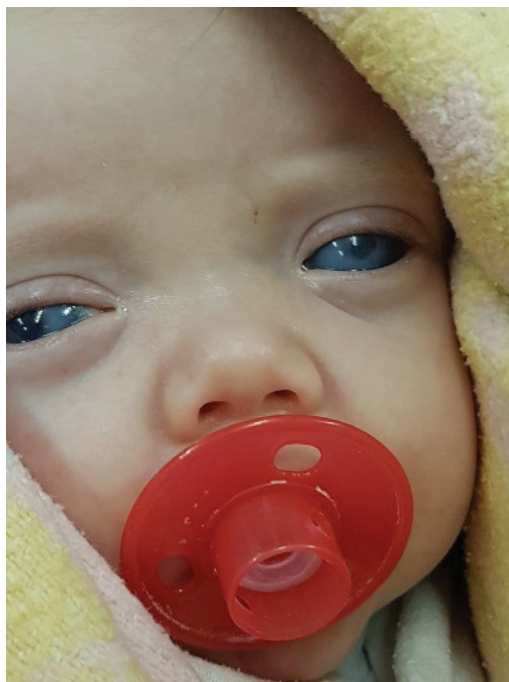

Рисунок 1. Ребенок 1 мес. с врожденной глаукомой на фоне врожденной аниридии

По нашим данным, положительный результат операции сохраняется в течение 6 месяцев у 95,3% пациентов, однако, в дальнейшем он снижается. Так, эффективность операции

составила 90,9%, 84,4%, и 72,4% через 1 год, 2 и 3 года, соответственно и достигла 37,5% через 5 лет наблюдения (рис. 2).

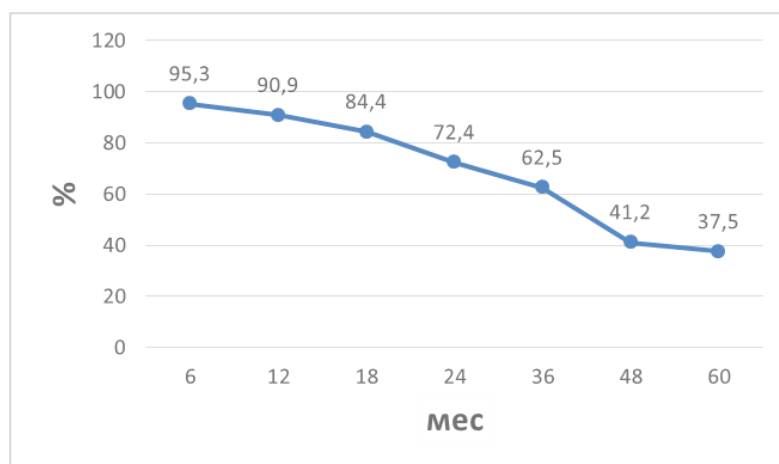


Рисунок 2. Динамика гипотензивного эффекта операции имплантации клапана Ахмеда в течение времени

Интраоперационных осложнений при имплантации клапана не отмечено.

Послеоперационные осложнения включали:

- инкапсуляцию фильтрационной подушки на 14 глазах (32,5%). Во всех случаях проведена ревизия платформы клапана, иссечен участок капсулы над ней,

положение трубки при этом оставалось стабильным, и ВГД компенсировано после операции;

- ретракцию радужки к трубке, вызвавшую изменения формы зрачка на 4 глазах (9,3%);

- ретракцию трубки на 1 глазу (2,3%) - наиболее позднее осложнение, возникшее через 48 мес., которое было устранено смещением кпереди платформы клапана;

- цилиохориоидальную отслойку (рис. 3) в раннем послеоперационном периоде на 3 глазах (6,9%), которая купирована консервативной терапией;

- осложненную катаракту на 1 глазу с далекозашедшей первичной врожденной глаукомой и буфтальмом. В плановом порядке выполнена факоаспирация.

Из наиболее тяжелых осложнений наблюдалась эрозия трубки на 2 глазах (4,6%). В одном случае (2,3%) это привело к эндофтальмиту у ребенка, который через 3 месяца после операции перенес острый конъюнктивит на фоне ветряной оспы (рис. 4). Во втором случае эрозированный участок трубки был покрыт донорской склерой, а положение платформы оставалось стабильным в течение всего периода наблюдения. На 4 глазах (9,3%) выявлена отслойка сетчатки, однако во всех случаях она возникла через 6 и более месяцев после операции на «буфтальмически» измененных глазах, и ее связь с имплантацией клапана сомнительна.

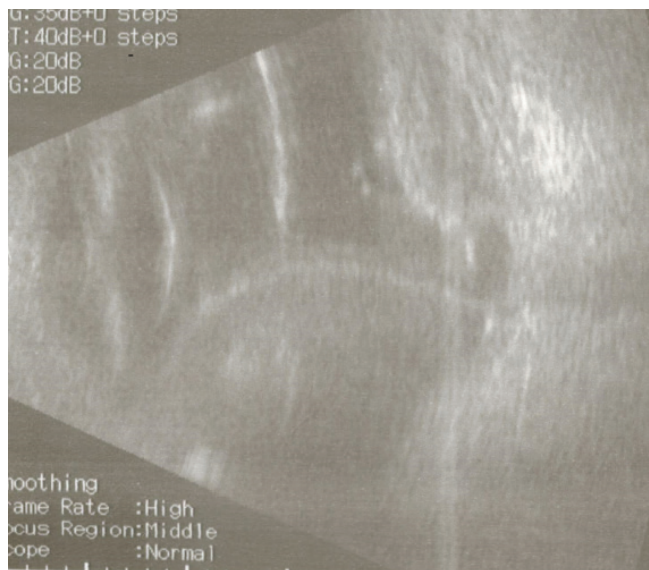


Рисунок 3. Эхограмма пациента с послеоперационной тотальной цилиохориоидальной отслойкой

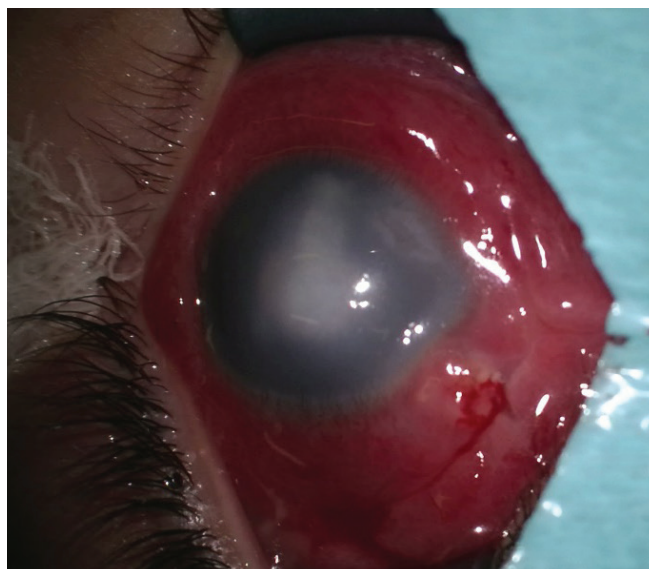


Рисунок 4. Глаз пациента 5 лет с эндофтальмитом, возникшим вследствие эрозии трубки через 3 мес. после имплантации клапана Ахмеда

Данные об осложнениях после имплантации дренажных устройств детям в различных литературных источниках существенно различаются. Так, после имплантации клапана Ахмеда они колебались в пределах от 84,6% (44/52 глаз), по данным А. Chen et al. [4], до

28,9% - в работе O.Albis-Donado et al. [7]. В таблице 2 представлен сравнительный анализ осложнений, наблюдавшихся в нашем исследовании и по литературным данным [3, 4, 7 - 12].

Таблица 2 - Послеоперационные осложнения имплантации клапан Ахмеда

Осложнения	Литературные данные	Представленное исследование
Переднее смещение трубки с контактом ее с роговицей	2 - 34%	-
Ретракция трубки	3,9 - 8,3%	2,3%
Эрозия конъюнктивы с прорезыванием трубки	1,6 - 7%	4,6%
Эндофтальмит	Единичные случаи	2,3%
Обструкция дренажной трубки кровью, фибрином, капсулой хрусталика или стекловидным телом	4 - 13,5%	-
Ретракция радужки к трубке, приводящая к изменению формы зрачка	До 21%	9,3%
Инкапсуляция фильтрационной подушки	21 - 30%	32,5%
Нарушения подвижности глазного яблока, диплопия и ограничение зрения	1,9 - 7,3%	-
Гипотония менее 5 мм рт.ст.	10 - 42%	-
Цилиохориоидальная отслойка	2,1 - 4,2%	6,8%
Отслойка сетчатки	2,2 - 7,1%	9,3%
Гемофтальм	3,9 - 8%	-
Катаракта	Единичные случаи	2,3%
Гифема	Единичные случаи	-
Смещение платформы клапана	Единичные случаи	2,3%

Заключение. Имплантация клапана Ахмеда может служить операцией выбора при рефрактерной глаукоме у детей при неэффективности других вмешательств. При этом в ряде случаев - при буфтальме, глаукоме на фоне афакии и авитрии, дисгенезе переднего отрезка с заращением угла передней камеры - это вмешательство становится единственно возможным методом компен-

сации внутриглазного давления, сохранения зрительных функций и глазного яблока. Вместе с тем следует учитывать возможность осложнений в отдаленном послеоперационном периоде, что требует длительного динамического наблюдения данных пациентов.

ЛИТЕРАТУРА

1. Егоров Е.А., Астахов Ю.С., Щуко А.Г. Национальное руководство по глаукоме / Под ред. Е.А. Егорова, Ю.С. Астахова, А.Г. Щуко. – М.: «ГЭОТАР-Медиа», 2015. – 452 с.
2. Катаргина Л.А., Мазанова Е.В., Тарасенков А.О. и др. Федеральные клинические рекомендации «Диагностика, медикаментозное и хирургическое лечение детей с врожденной глаукомой». Национальный протокол // Российская педиатрическая офтальмология.- 2016. – Т.11, № 1. – С. 33-51.
3. Gutiérrez-Díaz E., Mencía-Gutiérrez E., Tejada-Palacios P. The role of glaucoma drainage devices in paediatric glaucoma // European Ophthalmic Review. – 2012. – Vol.6, № 4. – P. 208–213.
4. Chen A., Yu F., Law S.K. et al. Valved glaucoma drainage devices in pediatric glaucoma: retrospective long-term outcomes // JAMA Ophthalmol. – 2015. – Vol.133, № 9. – P. 1030–1035.
5. Molteno A.C., Ancer E., Biljon G.V. Children with advanced glaucoma treated by draining implants // S. Afr. J. Ophthalmol. – 1973. – Vol.1. – P. 55–61.
6. Молоткова И.А., Белый Ю.А., Евсигнеева Е.М. Дренажная хирургия глаукомы у детей // Вестник ОГУ. – 2012. - № 12. – С. 133–135.

7. Albis-Donado O., Gil-Carrasco F., Romero-Quijada R., Thomas R. Evaluation of Ahmed glaucoma valve implantation through a needle-generated scleral tunnel in Mexican children with glaucoma // *Indian J. Ophthalmol.* – 2010. – Vol.8. – P. 365–373.
8. Al-Mobarak F., Khan A.O. Complications and 2-year valve survival following Ahmed valve implantation during the first 2 years of life // *Brit. J. Ophthalmol.* – 2009. – Vol.93. – P. 795–798.
9. Eksioglu U., Yakin M., Sungur G. et al. Short- to long-term results of Ahmed glaucoma valve in the management of elevated intraocular pressure in patients with pediatric uveitis // *Can. J. Ophthalmol.* – 2017. – Vol. 52, № 3. – P. 295-301.
10. Morad Y., Donaldson C.E., Kim Y.M. et al. The Ahmed drainage implant in the treatment of pediatric glaucoma // *Amer. J. Ophthalmol.* – 2003. – Vol.135, № 6. – P. 821–829.
11. Ou Y., Yu F., Law S.K. et al. Outcomes of Ahmed glaucoma valve implantation in children with primary congenital glaucoma // *Arch. Ophthalmol.* – 2009. – Vol.127, № 11. – P. 1436-1441.
12. Pakravan M., Esfandiari H., Yazdani S. et al. Clinical outcomes of Ahmed glaucoma valve implantation in pediatric glaucoma // *European J. Ophthalmology.* – 2018. – March. – P. 1-8. doi:10.1177/1120672118761332.

РЕЗЮМЕ

Дренажные устройства в хирургии «детской» глаукомы

Н.Н. Садовникова, Н.В. Присич, В.В. Бржеский, А.Ю. Баранов, А.И. Шилов

Введение. При многих типах глаукомы у детей отсутствует четкий алгоритм хирургического лечения. В этих ситуациях операцией выбора может быть имплантация различных видов дренажных устройств.

Цель. Оценить результаты имплантации дренажной системы Ahmed Glaucoma Valve детям с различными формами декомпенсированной глаукомы.

Материал и методы. Проанализированы результаты лечения 36 детей от 1 мес до 17 лет (43 глаза с глаукомой различного генеза). Операция считалась эффективной при ВГД ≥ 6 и ≤ 22 мм.рт.ст., отсутствии серьезных осложнений и необходимости в повторных гипотензивных вмешательствах.

Результаты. Эффективность операции составила 95,3%, 90,9%, 84,4%, и 72,4%, 37,5% через 6 мес, 1 год, 2 года, 3 года и 5 лет, соответственно. Послеоперационные осложнения включали: инкапсуляцию фильтрационной подушки (32,5%), ретракцию радужки к трубке (9,3%); цилиохориоидальную отслойку (6,9%); катаракту (2,3%), эрозию трубки (4,6%), эндофтальмит (2,3%), отслойку сетчатки (9,3%).

Заключение. Имплантация клапана Ахмеда может служить операцией выбора при рефрактерной глаукоме у детей при неэффективности других вмешательств.

SUMMARY

Glaucoma drainage devices in pediatric glaucoma
Sadovnikova N.N., Prisich N.V., Brzheskiy V.V., Baranov A.J., Shilov A.I.

Saint Petersburg State Pediatric Medical University, Russia

Introduction. In many types of pediatric glaucoma, there is no clear algorithm for surgical management. In these situations, the procedure of choice can be the implantation of various types of drainage devices.

Purpose. To report the safety and efficacy of Ahmed Glaucoma Valve implantation for the management of pediatric glaucoma

Material and methods. The results of treatment of 36 children from 1 month to 17 years (43 eyes) analyzed. Surgical success rate defined as achieving IOP ≥ 6 and ≤ 22 mm Hg, the absence of serious complications and demand of additional surgical intervention for IOP control

Results. The success rates were 95.3%, 90.9%, 84.4%, and 72.4%, 37.5% at 6 months, 1 year, 2 years, 3 years and 5 years, respectively. Postoperative complications included: encapsulated bleb (32.5%), iris retraction or entrapment in the tube track (9.3%); choroidal effusion (6.9%); cataract (2.3%), conjunctival erosion with tube exposition (4.6%), endophthalmitis (2.3%), retinal detachment (9.3%)

Conclusion. The implantation of the Ahmed valve can be the procedure of choice for refractory pediatric glaucoma when previous surgeries failed.

Key words: pediatric glaucoma, Ahmed valve, intraocular pressure, glaucoma drainage device

ГРНТИ: 76.29.52:76.29.29:76.13.35:76.00.01

ПРОГНОСТИЧЕСКАЯ ШКАЛА АССОЦИАЦИИ ПСИХОЭМОЦИОНАЛЬНОГО СТРЕССА С ПАТОЛОГИЕЙ ГЛАЗНОГО ДНА

Б.С. Ахмадьярова, Ю.А. Шустеров, М.Ю. Любченко

Карагандинский государственный медицинский университет, г. Караганда, Казахстан

Ключевые слова: психоэмоциональный стресс, передняя ишемическая оптическая нейропатия, ассоциация, прогноз.

Введение

Тенденция к повышению процента встречаемости ишемической оптической нейропатии, отмеченная многими исследователями XX-го столетия, сохраняется и в настоящее время. При этом увеличивается количество случаев, когда страдают лица, находящиеся в работоспособном возрасте. Передняя ишемическая оптическая нейропатия (ПИОН), встречаемость которой среди всех форм патологии зрительного нерва составляет 30-40% [1], является распространенным тяжелым заболеванием с развитием слобовидения или у 1/5-1/4 части пациентов - слепоты [2]. При этом частота двухстороннего повреждения органа зрения достигает 30-60%. Инвалидизация, как весьма вероятное медико-социальное следствие ишемической оптической нейропатии, отмечается у 15,00% больных [3].

В настоящее время доказана роль психоэмоционального стресса в этиопатогенезе заболеваний сердечно-сосудистой системы (ССС) [1], а также язвенной болезни желудка и двенадцатиперстной кишки [4]. Взаимосвязь психоэмоционального стресса с возникновением и развитием офтальмологической патологии также не подлежит сомнению. Развитие первичной открытоугольной глаукомы, истерического блефароспазма, центральной серозной хориоретинопатии может быть связано с психогенными и/или социогенными этиологическими факторами [5, 6].

Известно, что процессы, вызванные стрессом, такие как постоянная выработка адреналина, кортизола и других гормонов, приводят к повышению артериального и внутриглазного давления, развитию туннельного зрения. Воздействие стресса у многих людей в связи с изменениями в нервной и гуморальной регуляции сопровождается подергиванием глаз, сухостью или слезотечением, нечеткостью и расплывчатостью зрения, появлением мушек перед глазами, повышением чувствительности к яркому свету [7, 8].

При ПИОН уменьшение кровенаполнения зрительного нерва происходит вследствие нарушения меха-

низмов управления гладкомышечным тонусом стенок в связи с системным повышением АД в совокупности с наличием атеросклероза стенок аорты и крупных сосудов, включая сосуды головного мозга [9, 10]. Присутствие в механизме зарождения и развития болезни и отдельных её проявлений таких признаков, как: гиперактивность симпато-адреналовой и ренин-ангиотензин-альдостероновой систем, депрессия калликреин-кининовой системы, эндотелиальная дисфункция, торможение синтеза и освобождения почечных простагландинов провоцирует возникновение избыточного напряжения стенок сосудов, что повышает сопротивление потоку крови и ограничивает объем перфузии в различных органах и тканях, в том числе, в зрительном нерве и сетчатой оболочке глазного яблока [11, 12].

Родина Н.В. и Насинник Л.О. в 2012 году выполнили ретроспективный анализ публикаций, посвященных роли психогенных болезнетворных факторов в этиологии и патогенезе глазных болезней. Авторы указывают на высокую медико-социальную значимость данной проблемы и одновременно обращают особое внимание на малочисленность и разрозненность работ по изучению психологических компонентов этиопатогенеза офтальмологических заболеваний. Родина Н.В. и Насинник Л.О. подчеркивают необходимость дальнейших исследований, направленных на разработку специальных технологий выявления негативной психоэмоциональной стимуляции и методов коррекции ее последствий, с целью их дальнейшего применения

в офтальмологической практике, оптимизации диагностики [6]. При этом существуют работы, показывающие взаимосвязь психоэмоционального стресса с сосудистой патологией глазного дна [13, 14]. Профессор Бернхард Забель (Bernhard Sabel), глава Института медицинской психологии Магдебургского университета, руководитель исследования 2018 года, утверждает, что существуют ясные свидетельства того, что в потере зрения есть психосоматический компонент и стресс - это одна из самых значимых причин обострения течения таких нозологий, как глаукома, ишемическая оптическая нейропатия, диабетическая ретинопатия или возрастная макулярная дегенерация [7].

В последние годы активно разрабатываются системы быстрой и объективной оценки степени тяжести патологического процесса и прогнозирования исхода заболевания на основе учета анамнестических, клинических и субъективных данных. Протоколы обследования и лечения офтальмологических больных не учитывают тяжесть состояния, ассоциированного психоэмоциональным стрессом, без объективной оценки которой невозможно проведение эффективной целенаправленной комплексной терапии и прогнозирование исходов.

Высокая инвалидизация, учащение случаев ассоциации психоэмоционального стресса с ПИОН, а также заинтересованность в прогнозировании исхода, как средство для принятия решений вытекает из необходимости улучшения прогностических оценок в условиях ограниченного опыта клинициста и ограниченности, существующих в этой области, научных данных.

Цель - разработка прогностической шкалы, обеспечивающей повышение качества прогнозирования оценки тяжести состояния пациентов с ПИОН при ассоциации с психоэмоциональным стрессом, на основе множественного статистического анализа ряда факторов.

Материал и методы

Проведен анализ результатов обследования 189 пациентов с ПИОН. Все пациенты были обследованы и пролечены в отделении микрохирургии глаза КГП «Областной медицинский центр»

с 2015 по 2017 год. Критериями включения в исследование явились:

- наличие у пациента диагноза передняя ишемическая оптическая нейропатия;
- наличие перенесенной стрессовой ситуации накануне госпитализации;
- информированное согласие на проведение исследования, в том числе на анкетирование, консультацию психолога.

Всем пациентам проводили офтальмологическое обследование, включавшее визометрию с максимальной коррекцией аметропии, периметрию, биомикроскопию, офтальмоскопию, фундускопию, оптическую когерентную томографию диска зрительного нерва, электрофизиологическое исследование сетчатки и зрительного нерва, фотостресс-тест.

Определение уровня психоэмоционального стресса, возникшего в ответ на действие психосоциальных болезнетворных факторов, проводится методами субъективной психометрии с использованием специальных опросников. Некоторые из них громоздки, требуют много времени, что создает неудобства для лиц со сниженными зрительными возможностями. Нами использовалось анкетирование по системе PSM-25, которое занимает не более 3-6 минут. Данный измерительный инструмент соответствует всем международным стандартам психометрической диагностики, апробирован в многочисленных исследованиях, рекомендован к применению российскими и зарубежными специалистами, а также не применялся ранее в Казахстане. Это послужило основанием для использования в настоящей работе технологии «Шкала психологического стресса PSM-25».

При определении факторов риска усугубления нарушений зрительных функций у пациентов с передней ишемической оптической нейропатией, при ассоциации психоэмоциональным стрессом, принимали во внимание результаты исследований этиологии и патогенеза, изложенные в литературе результаты мультицентрических исследований, а также результаты собственных исследований (паспортные данные, данные анамнеза, пр.)

Статистический анализ и оценка достоверности полученных результатов проведены с помощью программ Statistica 8.0., MS Excell. При проверке нормальности распределения использованы методы описательной статистики, гистограммы и критерий Шапиро-Уилка. Для всех исследуемых групп применены методы описательной статистики с определением медианы, среднего значения, ошибки среднего, стандартного отклонения, для оценки диапазона - минимальное и максимальное значение, нижний и верхний квартили. Статистический анализ результатов проводили с использованием регрессионного анализа, расчета критерия Хи-квадрат, коэффициента сопряженности Пирсона. Проведен расчет относительного риска - RR (relative risk) и отношение шансов OR (odds ratio) и следующие показатели информативности RR каждого

фактора риска: абсолютный риск в основной группе (EER), абсолютный риск в контрольной группе (CER), относительный риск (RR), стандартная ошибка относительного риска (S), нижняя граница 95% ДИ (CI), верхняя граница 95% ДИ (CI), чувствительность (Se), специфичность (Sp), а также результаты определения показателей информативности OR каждого фактора риска: шанс найти фактор риска в основной группе, шанс найти фактор риска в контрольной группе, отношение шансов (OR), стандартная ошибка отношения шансов (S), нижняя граница 95% CI, верхняя граница 95% CI. Уровень достоверности (p) принимали значимым при 95% вероятности ($p < 0,05$).

Результаты исследования

По результатам анкетирования по шкале PSM-25 189 пациентов с ПИОН были разделены на 3 группы: в 1 группу вошли 60 пациентов, испытывающих низкий уровень психоэмоционального стресса, 69 пациентов во 2 группе испытывали средний уровень психоэмоционального стресса и 60 пациентов вошли в третью группу с высоким уровнем психоэмоционального стресса.

Ассоциация психоэмоционального стресса и ПИОН была изучена у 189 пациентов, при этом патологические изменения были диагностированы в 252 глазах, односторонне поражение отмечено у 126 пациентов, двустороннее – у 63. В исследование были включены 104 мужчин и 85 женщины, при этом число мужчин превышало число женщин во всех выделенных клинических группах; средний возраст пациентов составил $47,2 \pm 17,5$ года (от 35 до 73 лет). Характер сопутствующей патологии у пациентов выделенных клинических групп различался недостоверно ($p > 0,05$) за исключением нарушений обмена, выразившихся в ожирении II-III степени, и сахарного диабета, которые достоверно чаще ($p < 0,05$) встречались у пациентов с высоким уровнем психоэмоционального стресса.

Установлено, что у пациентов с высоким уровнем психоэмоционального стресса – достоверно ($p < 0,05$) – чаще диагностированы минимальные значения остроты зрения на уровне светоощущения – 26,6% глаз против 14,5% во второй группе и 13,3% в первой. При сравнительной оценке средних значений разрешающей способности зрительного анализатора между исследуемыми группами достоверно ($p < 0,05$) меньшие показатели зафиксированы в 3 группе. В $87,6 \pm 2,5\%$ наблюдений в первой и второй группе при офтальмоскопии прослеживалось сужение вен в зоне сдавления отеком ДЗН, по периферии, напротив, вены – полнокровные и расширенные. У $45 \pm 3,0\%$ пациентов третьей группы были выявлены очаговые кровоизлияния и экссудация. При проведении статической периметрии скотомы различной локализации были выявлены у абсолютного большинства пациентов во всех клинических группах. При компьютерной статической периметрии получены достоверно ($p < 0,05$) более низкие показатели медианных значений суммарной светочувствительности централь-

ного и периферического полей зрения, а также фовеолярной светочувствительности у пациентов с высоким уровнем психоэмоционального стресса.

При анализе показателей электрической чувствительности и лабильности зрительного анализатора у пациентов третьей клинической группы с высоким уровнем психоэмоционального стресса критическая частота исчезновения мельканий по фосфену (КЧИМФ) и критическая частота слияния мельканий (КЧСМ) были достоверно ($p < 0,05$) ниже, а порог электрической чувствительности сетчатки по фосфену (ПЭЧФ) также достоверно ($p < 0,05$) выше, что может свидетельствовать о негативной взаимосвязи психоэмоционального стресса высокого уровня. Результаты проведенного фотостресс-теста продемонстрировали, что время восстановления остроты зрения было максимальным в третьей группе пациентов с ПИОН – при наиболее высоком уровне психоэмоционального стресса – и достоверно ($p < 0,05$) превышало соответствующий показатель в первой и второй клинических группах. Таким образом, в результате проведенных исследований удалось проследить многофакторную ассоциацию психоэмоционального стресса и ПИОН.

В ходе проведенного исследования были сопоставлены и определены факторы усугубления симптоматики ПИОН, ассоциированной психоэмоциональным стрессом – это возраст, курение, гипертоническая болезнь, сахарный диабет, уровень стресса более 125 баллов по шкале PSM-25, тип реакции на стресс «избегание», а также неблагоприятные социально-психологические факторы.

При расчете прогностической ценности различных факторов именно усугубление клинической симптоматики расценивали как наличие «исхода», так, среди 189 пациентов с ПИОН, взаимосвязанной с психоэмоциональным стрессом, согласно данным шкалы PSM-25 у 137 (I клиническая группа) выявлено усугубление симптоматики основного заболевания. Следовательно, для производства статистических расчетов – «исход», у 52 (II клиническая группа) «исхода» не было. Соотнесем клинические группы и исследуемые факторы (таблица 1).

Таблица 1 – Факторы взаимосвязи психоэмоционального стресса и ПИОН

Фактор	I (основная) группа (n=137) исход есть	II (контрольная) группа (n=52) исхода нет
Возраст старше 60	22	7
Курение	18	6
Гипертоническая болезнь	20	8
Сахарный диабет	17	7
Тип реакции на стресс «избегание»	14	5
PSM-25 > 125	25	11
Неблагоприятные социально-психологические факторы	21	8

Таблица 2 – Результаты определения показателей информативности RR исследуемых факторов

Показатель	Фактор						
	Возраст	Курение	ГБ	СД	Тип реакции на стресс «избегание»	PSM-25 > 125	Неблагоприятные социально-психологические факторы
1	2	3	4	5	6	7	8
Абсолютный риск в основной группе (EER)	0,767	0,754	0,884	0,824	0,754	0,882	0,464
Абсолютный риск в контрольной группе (CER)	0,350	0,314	0,450	0,523	0,360	0,185	0,230
Относительный риск (RR)	2,190	2,399	1,963	1,573	1,574	4,765	1,580
Стандартная ошибка относительного риска (S)	0,160	0,184	0,106	0,102	0,212	0,235	0,220
Нижняя граница 95% ДИ (CI)	1,599	1,674	1,595	1,289	1,676	3,003	1,399
Верхняя граница 95% ДИ (CI)	3,000	3,437	2,416	1,920	2,315	7,559	2,000
Число больных, которых необходимо лечить (NNT)	2,400	2,275	2,306	3,333	1,806	1,434	1,200
Чувствительность (Se)	0,767	0,817	0,455	0,350	0,406	0,875	0,365
Специфичность (Sp)	0,65	0,600	0,938	0,887	0,650	0,825	0,450

Таблица 3 – Результаты определения показателей информативности OR, изучаемых факторов

Показатель	Значение
1	2
Возраст	
Шанс найти фактор в основной группе	3,286
Шанс найти фактор в контрольной группе	0,538
Отношение шансов (OR)	6,102
Стандартная ошибка отношения шансов (S)	0,319
Нижняя граница 95% ДИ (CI)	3,268
Верхняя граница 95% ДИ (CI)	11,39

Курение	
Шанс найти фактор в основной группе	4,455
Шанс найти фактор в контрольной группе	0,667
Отношение шансов (OR)	6,682
Стандартная ошибка отношения шансов (S)	0,328
Нижняя граница 95% ДИ (CI)	3,511
Верхняя граница 95% ДИ (CI)	12,71
Гипертоническая болезнь	
Шанс найти фактор в основной группе	1,034
Шанс найти фактор в контрольной группе	0,111
Отношение шансов (OR)	9,305
Стандартная ошибка отношения шансов (S)	0,415
Нижняя граница 95% ДИ (CI)	4,125
Сахарный диабет	
Шанс найти фактор в основной группе	0,538
Шанс найти фактор в контрольной группе	0,127
Отношение шансов (OR)	4,248
Стандартная ошибка отношения шансов (S)	0,402
Нижняя граница 95% ДИ (CI)	1,931
Верхняя граница 95% ДИ (CI)	9,34
PSM-25 > 125	
Шанс найти фактор в основной группе	7,000
Шанс найти фактор в контрольной группе	0,212
Отношение шансов (OR)	33,000
Стандартная ошибка отношения шансов (S)	0,403
Нижняя граница 95% ДИ (CI)	14,966
Верхняя граница 95% ДИ (CI)	72,767
Тип реакции на стресс «избегание»	
Шанс найти фактор в основной группе	1,017
Шанс найти фактор в контрольной группе	0,078
Отношение шансов (OR)	7,205
Стандартная ошибка отношения шансов (S)	0,345
Верхняя граница 95% ДИ (CI)	21,785
Неблагоприятные социально-психологические факторы	
Шанс найти фактор в основной группе	2,327
Шанс найти фактор в контрольной группе	0,366
Отношение шансов (OR)	4,200
Стандартная ошибка отношения шансов (S)	0,113
Нижняя граница 95% ДИ (CI)	3,125
Верхняя граница 95% ДИ (CI)	12,472

Таблица 4 – Прогностическая шкала ассоциации психоэмоционального стресса и передней ишемической оптической нейропатии

Фактор	Оценка в баллах
PSM-25 > 125	10
Тип реакции на стресс «избегание»	8
Гипертоническая болезнь	8
Сахарный диабет	7
Возраст старше 60 лет	7
Неблагоприятные социально-психологические факторы	6
Курение	5

Критерии оценки:

I степень – сумма оценок от 0 до 17 баллов – вероятность усугубления течения ПИОН невелика (до 25%);

II степень – сумма оценок от 19 до 34 баллов – усугубление течения ПИОН весьма вероятно (свыше 50%);

III степень – сумма оценок от 35 до 53 баллов – вероятность усугубления течения ПИОН очень высокая (свыше 90%).

При II и III степени следует рассмотреть возможность проведения психотерапевтической коррекции, направленной на снижение уровня эмоционального напряжения вне зависимости от течения основного заболевания на момент прогнозирования.

Заключение

Резюмируя выше изложенное, можно полагать что, для ПИОН этиопатогенетическая роль неблагоприятных воздействий со стороны социума и других людей приобрела большую значимость при выборе тактики лечения и ведения, так как в результате проведенных вычислений относительного шанса и риска, нами сконструирована оригинальная прогностическая шкала степени тяжести ПИОН, ассоциирован-

ной психоэмоциональным стрессом, которая внедрена и применяется в практической офтальмологии. Разработанная шкала отражает степень вероятности усугубления течения основного офтальмологического заболевания, а также необходимость в психологическом консультировании и проведении антистрессовой терапии.

Однако необходимо в дальнейшем продолжить научные исследования для подтверждения причинно-следственной роли стресса при ПИОН, а также других заболеваний органа зрения. Для практической офтальмологии вопросы оценки эффективности различных антистрессовых терапий в предотвращении прогрессирования и улучшения восстановления зрения остаются открытыми и представляют большой интерес для рандомизированных исследований в качестве основы психосоматической офтальмологии.

В результате проведенного исследования появилась возможность в дальнейшем улучшить результаты лечения и предотвращать декомпенсацию болезни пациентов с ПИОН путем определения уровня психоэмоционального стресса по шкале PSM-25, последующего прогнозирования ассоциации психоэмоционального стресса с патологией глазного дна по разработанной шкале и проведения необходимых индивидуальных профилактических мероприятий. Вероятно, что раннее начало противоотечной терапии и стабилизация психоэмоционального фона пациентов позволит предотвратить снижение остроты зрения на фоне проводимой адекватной медикаментозной и психокорректирующей терапии.

ЛИТЕРАТУРА

1. Либман Е.С., Шахова Е.В. Слепота и инвалидность вследствие патологии органа зрения в России // Вестник офтальмологии. – 2006. – № 1. – С. 35-37.
2. Амансахатов Ш.А., Пинаева Д.Н. Новый высокоэффективный метод лечения ишемической оптической нейропатии // Современные технологии лечения витреоретинальной патологии. – 2011. – № 9. – С. 16-27.
3. Егоров В.В., Поваляева Д.А., Смолякова Г.П., Данилова Л.П., Еманова Л.П. Новые возможности повышения эффективности патогенетического лечения оптического неврита // РМЖ «Клиническая офтальмология». – 2016. – № 3. – С. 140-144.
4. Tol W.A., Barbui C., Bisson J., Cohen J., Hijazi Z., Jones L. World Health Organization Guidelines for Management of Acute Stress, PTSD, and Bereavement: Key Challenges on the Road Ahead // PLoS Med. –

2014. – №11(12) // journal.pmed. 22.12.2016.

5. Fasih U. Assessment of Anxiety and Depression in Primary Open Angle Glaucoma Patients (A Study of 100 Cases) / U. Fasih, M.M. Hamirani, A.R. Jafri // Pak J Ophthalmol. – 2010. – №26(3). – P. 143-147.

6. Родина Н.В., Насинник Л.О. Проблема изучения роли психологических факторов в патологии органов зрения // Наука і освіта: науч.-практ. журн. Півд. наук. Центру НАПН України.– 2012.– № 3.–С. 91-94.

7. Sabel B.A., Wang J., Cárdenas-Morales L., Faiq M., Heim C. Mental stress as consequence and cause of vision loss: the dawn of psychosomatic ophthalmology for preventive and personalized medicine. EPMA J. – 2018. – № 9(2). – P.133-160.

8. V. Colonnello, N. Petrocchi, M. Farinelli, C. Ottaviani. Positive Social Interactions in a Lifespan Perspective with a Focus on Opioidergic and Oxytocinergic Systems: Implications for Neuroprotection // Curr Neuropharmacol. – 2017. – № 15(4). – P.543-561.

9. Астахов Ю.С. Тромбоз вен сетчатки (этиология, патогенез, клиника, диагностика, лечение): пособие для врачей-интернов и клинических ординаторов. – СПб, 2005. – С. 14-19.

10. Тарасова Л.Н., Киселева Т.Н., Гавриленко А.В. Глазной ишемический синдром. – М.: «Медицина», 2003. – С. 138-151.

11. Маккаева С.М. Особенности глазного ишемического синдрома при дисциркуляторной энцефалопатии: автореф. дисс. ... докт. мед. наук: 14.00.13. – М., 2010. – 132 с.

12. Егоров Е.А., Ставицкая Т.В., Тутаева Е.С. Офтальмологические проявления общих заболеваний: Руководство для врачей. – М.: Гэотар-Медиа, 2006. – С. 388-408.

13. Шустеров Ю.А., Ахмадьярова Б.С., Токсамбаева Д.Е. Клинический случай развития передней ишемической нейрооптикопатии и истерического амавроза на фоне стресса // Медицина и экология. – 2016. – № 4(81). – С.128-130.

14. Шустеров Ю.А., Ахмадьярова Б.С. Передняя ишемическая оптическая нейропатия и стресс - имеется ли взаимосвязь // Медицина. – 2017. – № 11(185). – С. 67-70.

РЕЗЮМЕ

В статье представлены результаты построения математической модели прогностической шкалы оценки тяжести состояния пациентов с передней ишемической оптической нейропатией с использованием множественного статистического анализа ряда факторов.

SUMMARY

The article presents the results of building a mathematical model of a prognostic scale assessing the severity of patients with anterior ischemic optic neuropathy using multiple statistical analysis of a number of factors.

ИНФОРМАЦИЯ

18TH EURETINA CONGRESS В ВЕНЕ

Г.К. Жургумбаева

АО «Казахский ордена «Знак Почета» научно-исследовательский институт глазных болезней», Алматы, Казахстан



С 20 по 23 сентября 2018 года в Вене (Австрия) прошел 18 Конгресс Евроретина, собравший делегатов со всех 5 континентов Земли.

На церемонии открытия President of EURETINA Sebastian Wolf (Switzerland) пожелал всем присутствующим плодотворной работы и новых открытий.

На конгрессе в рамках основных сессий было заслушано большое количество докладов, разделенных по тематикам: витреоретинальная хирургия, возрастная макулярная дегенерация, окклюзии вен сетчатки, диабетическая ретинопатия, инновации и технологии, увеиты, сосудистые заболевания, заболевания витреоретинального интерфейса, увеальная меланома, дегенерации сетчатки, новое лекарственное лечение и технологии, интраоперационная спектральная оптическая томография в витреальной хирургии и т.д.

Было проведено 47 обучающих курсов по различным тематикам витреоретинальной патологии, на которых слушателям был представлен полный цикл лекций от клинических проявлений заболевания до современных методик диагностики и лечения.

Для начинающих витреоретинальных хирургов было организовано 4 тренировочных курса - Surgical skills training courses.

1. First Approach to Vitreoretinal Surgery (Course 01) – на котором обучали первым шагам витрэктомии 23G технологиям;

2. Combined Surgery with Intraocular Tamponade (Course 02) – на котором об-

учали комбинированным с катарактальной хирургией операциям, имплантации ИОЛ, 23G витрэктомии и введение/выведение тампонирующих жидкостей, газа;

3. Vitrectomy for Complicated Cataract Surgery (Course 03) – на котором обучали хирургическим техникам удаления люксированного хрусталика или дислоцированной ИОЛ из стекловидного тела;

4. Buckle Surgery (Course 04) – на котором обучали обнаружению разрывов сетчатки и эписклеральному пломбированию на модели глаза.

Демонстрация и практика проводилась на pigs' eyes.

На конгрессе в разделе Poster Presentations было представлено более 1000 постерных докладов. От Казахстана было представлено 4, все исходили из Каз НИИ ГБ. Это:

1. Suleimenov M.S., Kanafyanova E.G., Alastal M. «Management of surgical treatment of patients with retinal detachment recurrence».

2. Zhurgumbayeva G., Tashtitova L., Botabekov R., Kyrykbayev D. «Elimination of vitreomacular traction syndrome at patients with primary pigmentary degeneration of retina in long period of observation».

3. Zhurgumbayeva G., Dzhapparkhanova A., Kanatbekova A. «Long term outcome of myopic maculopathy with aflibercept»

4. Zhurgumbayeva G., Dzhapparkhanova A. «The results of the use of anti-VEGF therapy in combination with drainage surgery with in patients with neovascular glaucoma at distant observation times».

Было представлено более 100 video Euretina Video Competition, в которых хирурги из разных стран делились своими оригинальными методиками оперативной техники при различной витреоретинальной патологии.

В рамках конгресса проходила выставка, на которой были представлены последние достижения в сфере диагностического и хирургического оборудования, новые лекарственные средства и т.д.

18 Конгресс Евроретина прошел в дружественной обстановке.



36 КОНГРЕСС ЕВРОПЕЙСКОГО ОБЩЕСТВА КАТАРАКТАЛЬНЫХ И РЕФРАКЦИОННЫХ ХИРУРГОВ

Л.Б. Таштитова



22-26 сентября 2018 года прошел 36 конгресс Европейского общества катарактальных и рефракционных хирургов (ESCRS) в Вене, Австрия, на котором собрались около 10 000 участников из 123 стран мира. Конгресс проходил в формате пленарных заседаний, сателлитных симпозиумов, видеохирургии и множества WetLab.

Основные направления конгресса:

1. Кросс-линкинг роговицы
2. Глаукома при хирургии катаракты
3. Рефракционная хирургия при высокой аметропии
4. Проблема возникновения псевдоэкзофолии
5. Расширение глубины резкости
6. Диабетические заболевания глаз.

Было представлено множество докладов об опыте различных хирургов имплантации различных мультифокальных линз, преимущества каждой доказывали различные докладчики.

Пристальное внимание уделялось вопросам глубокой передней и задней послойной кератопластики, ведущие специалисты продемонстрировали особенности хирургической тактики и определяли критерии отбора пациентов для каждого вида кератопластики, много вопросов посветили тактике ведения таких послеоперационных больных.

Казахский НИИ глазных болезней был представлен докладом:

1) Жургумбаева Г.К., Сабырбаев Н.Б., Таштитова Л.Б.,

Ботабеков Р.М. «Реабилитация пациентов с посттравматической аниридией и афакией»

2) Ким О.Р. «Фемтосекундная сквозная кератопластика при кератоконусе»

3) Ким О.Р., Сулейменов М.С. «Коррекция миопии высокой степени факическими ИОЛ».

На конгрессе была развернута большая выставка современного офтальмологического оборудования, инструментария и препаратов, в которой участвовало более 300 фирм.



ПРЕСС РЕЛИЗ

«СОВРЕМЕННАЯ ОФТАЛЬМОЛОГИЯ: ИНТЕГРАЦИЯ НАУКИ И ПРАКТИКИ»

ЮБИЛЕЙНАЯ КОНФЕРЕНЦИЯ, ПОСВЯЩЕННАЯ 85-ЛЕТИЮ КАЗАХСКОГО НАУЧНО-ИССЛЕДОВАТЕЛЬСКОГО ИНСТИТУТА ГЛАЗНЫХ БОЛЕЗНЕЙ

Г. АЛМАТЫ, 12-13 ОКТЯБРЯ 2018 Г.

12-13 октября 2018 г. в г. Алматы состоялась юбилейная научно-практическая конференция с международным участием «Современная офтальмология: интеграция науки и практики», посвященная 85-летию Казахского НИИ глазных болезней.

История Казахского НИИ глазных болезней берет свое начало с 21 октября 1933 года. За эти годы институт вышел в лидеры среди офтальмологических центров Советского Союза, а потом - и СНГ. С 1955 года Казахский НИИ глазных болезней занимал 3-е место по трансплантации роговицы в СССР. С 2013 г. пересадка роговицы выполняется с использованием фемтосекундного лазера. В настоящее время институт является центром по пересадке роговицы, одним из первых в СНГ внедрил эндотелиальную кератопластику.

Сегодня Казахский НИИ глазных болезней является головным центром в Республике Казахстан по оказанию полного спектра офтальмологических диагностических и лечебных мероприятий. Институтом разработана программа скрининга на глаукому, во всех регионах РК открыты глаукомные центры, позволяющие выявлять глаукому на ранних стадиях. Витреоретинальная хирургия развивается с 2005 года, сотрудниками института выполняются сложнейшие хирургические операции на стекловидном теле и сетчатке, включая устранение макулярных разрывов, в НИИ разработан и успешно применяется отечественный витреосинеретик «Vitrenal».

Будучи координатором службы по ретинопатии недоношенных в институте разработан и внедрен в практику скрининг по данной патологии по всей стране, на базе перинатальных центров открыты кабинеты в гг. Астана, Алматы, Шымкент, Павлодар, Караганда, Атырау, Усть-Каменогорск, где выявляют ретинопатию недоношенных и своевременно проводят лазерное лечение. Впервые с этого года в Казахском НИИ глазных болезней и в его филиале в г. Астана выполняется ранняя левсвитрэктомия младенцам с ретинопатией недоношенной. Ранее такие пациенты выезжали за рубеж.

Также институт - инициатор органосохранного лечения внутриглазных опухолей в нашей стране. С 2011 года выполняется лазерное лечение внутриглазных меланом

малых размеров, а с 2015 года – ретинобластом. В последние годы успешно применяется интравитреальная химиотерапия ретинобластомы. В этом году на базе Научного центра педиатрии и детской хирургии по инициативе Казахского НИИ глазных болезней внедрен метод селективной интраартериальной химиотерапии ретинобластомы, являющийся методом первого выбора во всем мире и позволяющий избежать удаления глаза.

Казахский НИИ глазных болезней активно развивает международное сотрудничество, одним из его партнеров является Университет Кардифф (Великобритания).

В юбилейной конференции, посвященной 85-летию Казахского НИИ глазных болезней, приняли участие ведущие офтальмологи как нашей страны, так и России, Узбекистана, Грузии, Азербайджана, Великобритании, США, Венгрии, Германии, Индии. На конференции были рассмотрены актуальные проблемы в таких направлениях современной офтальмологии, как рефракционные нарушения, глаукома, сосудистые заболевания глаза, офтальмоонкология, синдром сухого глаза, ортокератология.

Лучшие офтальмологи Казахстана и Германии поделились своим опытом на сессии «живой хирургии», где продемонстрировали современные техники катарактальных, рефракционных и витреоретинальных операций.

Впервые в рамках конференции состоялась сессия Общества офтальмологов тюркоязычных стран и одного из ведущих центров Российской Федерации - Уфимского НИИ глазных болезней.



XVI МЕЖДУНАРОДНЫЙ КОНГРЕСС РОССИЙСКОГО ГЛАУКОМНОГО ОБЩЕСТВА



7 и 8 декабря 2018 г. в Москве состоялся ежегодный XVI Международный конгресс Российского глаукомного общества. Ежегодно конгресс привлекает большое коли-

чество участников из всех регионов России и СНГ. В конгрессе приняли участие более 1200 человек из 30 стран мира.



Программа конгресса состояла из 44 тематических симпозиумов и семинаров и более 180 научных докладов по всем актуальным проблемам глаукомы. На конгрессе можно было познакомиться с разнообразием мнений в области этиопатогенеза глаукомы, с современными достижениями клинической эпидемиологии и диагностики и мониторинга заболевания, участвовать в дискуссиях, посвященных внедрению в практику лазерных и хирургических методов ле-

чения, междисциплинарным подходам, а также таким независимым направлениям, как адвокатская практика, фармакоэкономика и т.д.

В этом году активному обсуждению подверглась проблема смены подходов к лечению глаукомы в зависимости от стадии на этапе выявления заболева-

ния. Отдельно следует упомянуть секции хирургического профиля, где из года в год возникают наиболее оживленные дискуссии и обмен мнениями и личным опытом в области дренажной хирургии, рефрактерной глаукомы, неоваскулярной глаукомы.

Отдельные сессии были посвящены проблеме сухого и красного глаза при длительной терапии глаукомы, роли оптической когерентной томографии и ангио-ОКТ в диагностике и мониторинге сосудистой патологии, а также особенности ведения пациентов с рефрактерной глаукомой в клинической практике. Впервые было проведено совместное заседание Российского глаукомного общества и Российского общества катарактальных и рефракционных хирургов, на котором обсуждались вопросы предоперационного и послеоперационного ведения пациентов с катарактой и глаукомой.

Один из симпозиумов проводился совместно с Фондом исследований и лечения заболеваний сетчатки, рассматривались подходы к ведению и лечению диабетической ретинопатии, регматогенной отслойки сетчатки и возрастной макулярной дегенерации. Большое внимание уделялось вопросам комплаенса, особенностям коммуникации врача и пациента, а также ведения глаукомных пациентов на разных звеньях оказания медицинской помощи.

Активное сотрудничество РГО с глаукоматологами стран Восточной Европы, а также США позволило провести отдельные симпозиумы с представителями данных стран, на которых обсуждались новости в изучении факторов риска и патогенеза, диагностики, медикаментозного и хирургического лечения глаукомы, а также тактика ведения пациентов при выявлении заболевания на разных его стадиях.

В дискуссии после докладов приняли активное участие ведущие офтальмологи России. А по окончании мероприятия была проведена традиционная лотерея, в результате которой счастливыми обладателями подарков стали 6 участников конгресса.

XVI Международный конгресс РГО в очередной раз стал значимым событием в офтальмологическом мире.



МАРАТ ТАЛГАТОВИЧ АЗНАБАЕВ

(К 80-ЛЕТИЮ СО ДНЯ РОЖДЕНИЯ)

1 февраля 2019 года отмечает свой юбилей известный учёный-офтальмолог, один из основоположников отечественной микрохирургии глаза, академик АН РБ, доктор медицинских наук, профессор Марат Талгатович Азнабаев.

Марат Талгатович родился в 1939 году. Окончив Якшимбетовскую среднюю школу Куюргазинского района, в 1956 году был зачислен в Башкирский государственный медицинский институт им. XV-летия ВЛКСМ. В 1962 году поступил в клиническую ординатуру, а затем – в аспирантуру на кафедре глазных болезней.

Молодой специалист уже со студенческой скамьи проявлял незаурядные научные способности, принимал активное участие в работе научного кружка. С 1966 г. Марат Талгатович работает ассистентом кафедры, а в 1969 году успешно защищает кандидатскую диссертацию на тему: «Материалы к клинике и хирургии блефароптоза» под руководством профессора Г.Х. Кудоярова, будучи его первым аспирантом. Материалы кандидатской диссертации позже были включены в «Руководство по глазной хирургии» под редакцией проф. М.Л. Краснова – настольную книгу многих поколений офтальмохирургов.

С 1971 года М.Т. Азнабаев начинает заниматься детской офтальмологией, возглавив одноименный курс при кафедре глазных болезней. Это сложное направление становится его настоящим профессиональным призванием, а успехи в борьбе с детской слепотой и слабовидением впоследствии приносят ему широкую известность в СССР и за рубежом.

В 1972 году Марат Талгатович одним из первых в СССР начинает делать операции под микроскопом, став первооткрывателем микрохирургической эры в детской офтальмологии. М.Т. Азнабаев первым в СССР, а может быть и в мире, начинает оперировать новорожденных детей с диагнозом «врожденная катаракта».

Встречая немалое сопротивление, Марат Талгатович остается верен себе, изобретает новые инструменты, микрохирургические способы операций, применяет микроразрезы (1,5-2 мм), первым в стране начинает применять бесшовную щадящую технику, доведя методику хирургического лечения катаракты у детей до совершенства. Новый метод давал хирургу возможность избежать очень многих послеоперационных осложнений, которые ранее часто не позволяли достигать успешных результатов при операциях на детском глазу.

Результаты этого по-настоящему революционного подхода получают признание и поддержку выдающегося отечественного офтальмолога Святослава Николаевича Федорова, под руководством которого в 1987 г. М.Т. Азнабаев защищает докторскую диссертацию на тему: «Новые методы и эффективность микрохирургии катаракт новорожденных и детей».



Сейчас уже невозможно представить детскую офтальмологию без того вклада, который сделал в это направление Марат Талгатович. С позиции сегодняшнего дня можно с уверенностью утверждать, что основные положения современной хирургии катаракты у взрослых были разработаны еще в 70-е годы прошлого века именно детскими офтальмологами уфимской школы.

В 1980 году М.Т. Азнабаев был назначен директором Уфимского НИИ глазных болезней, который возглавлял до 2006 года. Под его руководством институт становится ведущим центром детской офтальмологии, в Уфу приезжают слепые дети со всех уголков страны и зарубежья, в том числе из Москвы, Ленинграда и др. Марат Талгатович уделял большое внимание оснащению института, при нем создается собственное производство искусственных хрусталиков, расходных материалов, контактных линз, биотрансплантатов для офтальмохирургии. Научные разработки института экспонировались на ВДНХ СССР, международных выставках в Москве, Индии, Китае, Германии и других странах, отмечены медалями, дипломами, грамотами.

М.Т. Азнабаев сделал Уфимский НИИ глазных болезней по-настоящему инновационным центром задолго до того, как слово «инновация» войдет в моду. В 2000 году академик С.Н. Федоров с трибуны VII Съезда офтальмологов России в своем отчетном докладе назвал институт «флагманом российской офтальмологии».

По инициативе М.Т. Азнабаева в 1991-1992 гг. совместно с Детским фондом СССР была проведена Всероссийская акция «Слепые дети» с оказанием консультативной и хирургической помощи слабовидящим детям, а также благотворительная акция по бесплатному обследованию и хирургическому лечению населения Оренбургской, Курганской, Пермской, Свердловской областей, Северного Кавказа и Республики Татарстан.

В 1977 году М.Т. Азнабаеву присвоено звание «Заслуженный врач БАСССР», в 1986 году – «Заслуженный врач РСФСР», в 1989 г. – ученое звание профессора, в 1991 г. – «Заслуженный деятель науки Республики Башкортостан», в 2004 г. – «Заслуженный деятель науки Российской Федерации». В 1991 году он избран членом-корреспондентом, а в 1995 г. – академиком Академии наук Республики Башкортостан.

Параллельно с руководством Уфимским НИИ глазных болезней Марат Талгатович уделял большое внимание развитию офтальмологической службы Республики Башкортостан. По его инициативе впервые в России созданы межрайонные офтальмологические микрохирургические центры (в городах Янаул, Сибай, Кумертау, Учалы, Туймазы и Малояз), благодаря чему высокотехнологичная квалифицированная офтальмологическая помощь стала доступна населению отдаленных районов.

Профессор М.Т. Азнабаев является создателем уфимской научной школы

офтальмологов, широко известной на всю страну. С 1987 по 2011 год заведовал кафедрой офтальмологии БГМУ. Под его руководством защищено 7 докторских и 47 кандидатских диссертаций. Автор 17 монографий и книг, более 600 научных работ в российской и зарубежной печати, более 140 авторских свидетельств и патентов на изобретения.

В 2010 году Марат Талгатович был награжден дипломом и медалью Общества офтальмологов России «За выдающиеся заслуги в области отечественной офтальмологии». Удостоен премии имени Г.Х. Кудоярова АН РБ за издание монографии «Лазерная дакриоцисториностомия» в 2007 году. За создание уникального «Атласа глазной патологии» совместно со своими учениками награжден Государственной премией Республики Башкортостан в области науки и техники в 2011 году.

Заслуги академика М.Т. Азнабаева были признаны на государственном уровне, его бескорыстный труд отмечен орденами «Почета России», «Салавата Юлаева», «За заслуги перед Республикой Башкортостан», орденом «Честь и Слава Абхазской Республики».

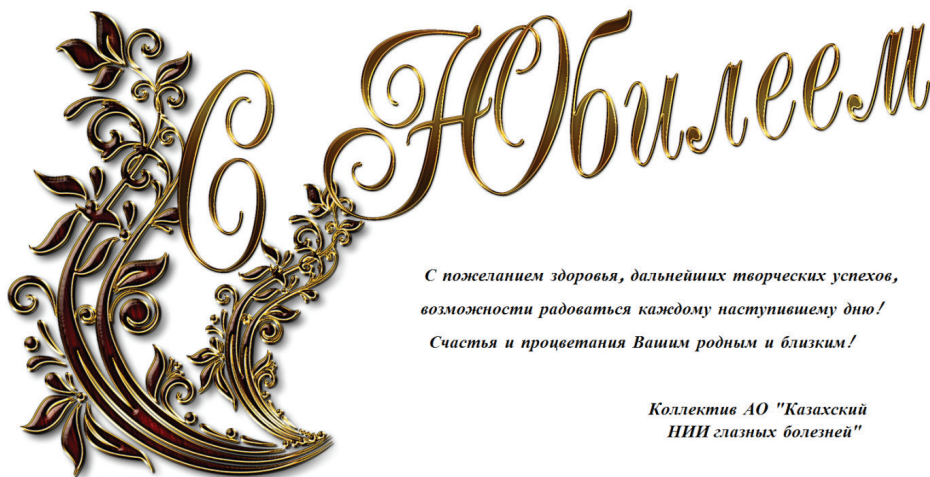Марат Талгатович вел активную общественную деятельность. Трижды избирался депутатом Городского Совета г. Уфы, был депутатом Верховного совета БАСССР (1990, 1995 гг.).

Академиком М.Т. Азнабаевым совместно с доцентом В.З. Гумаровым и с.н.с. Н.Ф. Суфияновой был издан «Русско-башкирский толковый словарь медицинских терминов» на 840 страницах (г. Уфа, 2007 г.). Это издание было названо вице-президентом Академии Наук РБ Н.А. Мажитовым «явлением в башкирской филологии и медицине».

Почетный заведующий кафедрой профессор М.Т. Азнабаев, приближаясь к 80-летнему юбилею, полон энергии и сил, продолжает активно трудиться на кафедре офтальмологии с курсом ИДПО Башкирского государственного медицинского университета.

Его харизма, уникальные знания, большой опыт врача и организатора, богатый жизненный путь имеют огромное значение в воспитании и обучении студентов, молодых врачей и преподавателей.

От всей души поздравляем дорогого Марата Талгатовича с юбилеем, желаем ему крепкого здоровья, долгих лет жизни, благополучия и дальнейших творческих успехов!



*С пожеланием здоровья, дальнейших творческих успехов,
возможности радоваться каждому наступившему дню!
Счастья и процветания Вашим родным и близким!*

*Коллектив АО "Казахский
НИИ глазных болезней"*

*Подписано в печать 28.01.2019 г. Печать офсет.
Формат изд. 60x84/8.
Бумага офсет. Объем 9,25 усл. печ. л. Тираж 500 экз.
ИП Волкова Е.В., г. Алматы, пр. Райымбека, 212/1.
Тел. 8(727)330-03-12, 330-03-13.*