

**Қазақстан Республикасының денсаулық сақтау министрлігі
Министерство здравоохранения Республики Казахстан**

**Қазақстан офтальмологиялық журналы, № 1-2 (56) 2019
Офтальмологический журнал Казахстана № 1-2 (56) 2019**

Ғылыми-практикалық журнал,
жылына 4 рет шығады
Научно-практический журнал,
выходит 4 раза в год
Токсан сайын шығады
с 2002 года

Редакцияның мекен-жайы:
050012, Алматы, қ.,
Төле би көшесі, 95а
тел.: 8 (727) 233-17-86
факс: 8 (727) 233-17-85
e-mail kaznii.gb@mail.ru

Адрес редакции:
050012, г. Алматы,
ул. Толе би, 95а
тел.: 8 (727) 233-17-86,
факс: 8 (3272) 233-17-85
e-mail kaznii.gb@mail.ru

Журнал Қазақстан
Республикасының мәдениет,
ақпарат және қоғамдық келісім
министрлігінде тіркелген
21.11.2001 ж. Куәлік № 2481-Ж
Жазылу индексі 75930

Журнал зарегистрирован в
Министерстве культуры,
информации и общественного
согласия Республики Казахстан
21.11. 2001 г.
Свидетельство № 2481-Ж
Подписной индекс 75930

**Бас редакторы
Главный редактор
Т.К. Ботабекова**

**Бас редактордын орынбасары
Заместитель главного редактора
Н.А. Алдашева**

**Жауапты хатшы
Ответственный секретарь
А.С. Асылбекова**

**Редакция кеңесі
Редакционный совет**

С.Э. Аветисов (Москва) - академик РАН, доктор
медицинских наук, профессор

Ш.А. Амансахатов (Ашгабад) - доктор медицин-
ских наук, профессор

Ю.С. Астахов (Санкт-Петербург) - доктор меди-
цинских наук, профессор

Л.И. Балашевич (Санкт-Петербург) - академик
РАН, действительный член Лазерной академии на-
ук РФ, академик международной Академии наук
по экологии, безопасности человека и природы,
доктор медицинских наук, профессор

Ф.А. Бахритдинова (Ташкент) - действительный
член Ассоциации офтальмологов стран СНГ и обще-
ства офтальмологов тюркских народов, По четный
профессор ФГБНУ «Научно-исследова тельский
институт глазных болезней», Член-корреспондент
Академии наук Республики Башкортостан, Заслу-
женный врач Республики Башкортостан

М.М. Бикбов (Уфа) – доктор медицинских наук,
профессор, Заслуженный врач Российской Феде-
рации, Почетный профессор ФГБНУ «Научно-ис-
следовательский институт глазных болезней»

Е.А. Егоров (Москва) - профессор, президент Рос-
сийского глаукомного общества, академик РАЕН,
РАМТН, РАЭН, член Американской академии оф-
тальмологии, Европейского глаукомного общества,
член Американской академии офтальмологии, Ев-
ропейского глаукомного общества, почетный член
Болгарского научного общества офтальмологов

В.П. Еричев (Москва) - д.м.н., профессор, Заслу-
женный врач РФ, член президиума Российского
общества офтальмологов

М.А. Медведев (Бишкек) – Отличник здравоохранения, заслуженный врач Кыргызской Республики, член Европейского общества катарактальной и рефракционной хирургии

Н.В. Пасечникова (Одесса) – доктор медицинских наук, профессор, член-корреспондент НАМН Украины, член Королевской коллегии офтальмологов Великобритании, Европейского общества специалистов по сетчатке «EURETINA», Американской ассоциации офтальмологов

Х.П. Тахчиди (Москва) – доктор медицинских наук, член-корреспондент РАН, профессор, заслуженный врач РФ, лауреат Премии Правительства РФ в области науки и техники

М.М. Шишкин (Москва) – доктор медицинских наук, профессор, действительный член РАЕН, заслуженный врач РФ, член Президиума Правления общества офтальмологов России

Редакция алқасы

Редакционная коллегия

Н.А. Алдашева – д.м.н.

А.Ж. Аубакирова – д.м.н., профессор

А.С. Аубакирова – к.м.н.

Б.С. Бейсенбаева – д.м.н.

З.А. Джуматаева – д.м.н.

И.А. Долматова – д.м.н.

М.Б. Имантаева – д.м.н., профессор

Э.Г. Канафьянова – д.м.н.

Ю.С. Краморенко – д.м.н., профессор

И.С. Степанова – д.м.н.

Т.С. Телеуова – д.м.н., профессор

М.С. Сулейменов – д.м.н.

К.С. Кенжебаева – д.м.н.

СОДЕРЖАНИЕ

I ОРГАНИЗАЦИЯ ЗДРАВООХРАНЕНИЯ

В.Р.Абдуллина, М.Т. Касымбекова Оценка рейтинга преподавателей в работе отдела последипломного образования.....	5
---	---

II ГЛАУКОМА И СОСУДИСТАЯ ПАТОЛОГИЯ

Л.Б. Таштитова, Ж.Т. Султанбаева, А.М. Баянова Международные стандарты скрининга глаукомы (обзор литературы).....	12
---	----

Ә.М. Баянова Нестероидные противовоспалительные средства в лечении синдрома Ирвина-Гасса.....	16
---	----

Ұ.Қ. Іцкәрбекова, М.Б. Имантаева Современные аспекты диагностики и лечения диабетического макулярного отека (Обзор литературы).....	21
---	----

Ұ. Оңғарбайқызы, М.Б. Имантаева Қант диабетімен ауыратын науқастардың аурудың ауырлық дәрежесі мен типіне байланысты көздің алдыңғы бөлігіндегі өзгерістер (Әдебиетке шолу).....	26
--	----

А.А. Конкаева, Ж.Ш. Ерназарова Факторы риска перехода сухой формы возрастной макулярной дегенерации во влажную.....	32
---	----

III ЗАБОЛЕВАНИЯ РОГОВИЦЫ, ПЕРЕДНЕГО ОТРЕЗКА ГЛАЗА

С.К. Панченко, О.М. Курмангалиев, А.Б. Ахметкалиева Применение Моксифлуксана в хирургии осложненной катаракты.....	36
--	----

А.Е. Садық, Б.С. Бейсенбаева Хирургическое лечение птоза верхнего века. Выбор метода хирургии (литературный обзор).....	38
---	----

Г.Д. Тұңғатар Ересектердегі дакриоцистит (клиникалық жағдай).....	44
---	----

IV ВИТРЕОРЕТИНАЛЬНАЯ, РЕКОНСТРУКТИВНАЯ ХИРУРГИЯ

Э.Г. Канафьянова, С.В.Дон, А.Н. Картабаева Клинические случаи трансквитреального удаления крупных внутриглазных инородных тел.....	47
--	----

V ОФТАЛЬМОПЕДИАТРИЯ

С.В. Кацан Сливная лазерная коагуляция сетчатки в лечении детей с агрессивной задней ретинопатией недоношенных.....	55
---	----

Н.А. Алдашева, Д.С. Искакбаева, А.Д. Шайкенова, М.Т. Сейілханов, Ж.Т. Султанбаева, А.Б. Бегалы Оптическая коррекция аномалий рефракции у детей и ее влияние на рефрактогенез (литературный обзор).....	65
--	----

А. Пернебаева Туа біткен төменгі қабақтың ішке қайырылуы (клиникалық жағдай).....	71
---	----

VI РАЗНОЕ

Б.С. Бейсенбаева, Ж.Б. Байгабыл Туберкулезные поражения глазного яблока.....	74
И. А. Долматова, М. Ж. Елдес Система Бейли-Лоуви (log MAR единицы) в определении остроты зрения (Обзор литературы).....	76
А.Д. Шайкенова Синдром Марфана (клинические проявления, принципы диагностики).....	81
Б.С. Бейсенбаева, А.Н. Кобабаева, Г.К. Әбілова Көз алмасын алып тастау операциялары және негізгі себептері.....	87
Т.Т. Казенов, М.Б. Имантаева Применение обогащенной тромбоцитами аутоплазмы в офтальмологии (обзор литературы).....	92
Г.Т. Тавиева Основы этики и деонтологии в работе медицинской сестр.....	97

VII ИНФОРМАЦИЯ

Тогымова П.Р. XIV Всероссийская научная конференция молодых ученых с международным участием «Актуальные проблемы офтальмологии».....	100
Поздравление с юбилеем – Имантаева М.Б.....	103

ОРГАНИЗАЦИЯ ЗДРАВООХРАНЕНИЯ

ГРНТИ: 76.01.79

ОЦЕНКА РЕЙТИНГА ПРЕПОДАВАТЕЛЕЙ В РАБОТЕ ОТДЕЛА ПОСЛЕДИПЛОМНОГО ОБРАЗОВАНИЯ

Абдуллина В.Р., Касымбекова М.Т.

АО «Казахский ордена «Знак Почета» научно-исследовательский институт глазных болезней»
г. Алматы, Республика Казахстан

Ключевые слова: качество образования, оценка, рейтинговая система оценки, профессорско-преподавательский состав, рейтинг преподавателя, шкалы измерения, экспертная оценка.

Актуальность. Одним из важнейших направлений модернизации образования в Казахстане является повышение его качества, что обеспечивается наличием отлаженных и функционирующих систем управления качеством образования. Составной частью систем управления качеством обучения (образования) выступают рейтинговые системы оценки деятельности профессорско-преподавательского состава (ППС)[1]. Они призваны формировать информационную базу, оценочную функцию в процессах управления эффективностью деятельности ППС, что прямо влияет на качество образования (обучения). В научной педагогической литературе сущность рейтинга преподавателя представлена как оценка деятельности преподавателя учебного заведения по показателям общественного признания, научной, учебно-методической и воспитательной деятельности за отчетный год [2]. Рейтинг преподавателя — понятие, которое, на наш взгляд, необходимо рассматривать как категорию педагогической квалиметрии и диагностики. По мнению нескольких авторов рейтинг преподавателя — это индивидуальный количественно-уровневый результирующий числовой по-

казатель оценки научно-педагогических достижений в учебной, воспитательной, научно-исследовательской, методической, другой работе преподавателя, позволяющий сделать заключение в системе градации о его месте, уровне, категории, принадлежности к определенному слою профессорско-преподавательского общества в квалификационном перечне, основанный на педагогике, квалиметрии человека, психологии, математической статистике) [3].

Общая модель рейтинговых систем оценки ППС включает оценивание показателей работ, выполненных преподавателями за определенный период (месяц, семестр, учебный год), агрегирование этих показателей в некую обобщенную оценку деятельности преподавателей и выстраивание по этим обобщенным оценкам рейтинга ППС (места в квалификационном списке от наиболее до наименее результативных). Системы оценки могут выстраивать общие рейтинги ППС либо отдельные рейтинги по группам преподавателей: по профессорам, доцентам, старшим преподавателям, преподавателям, ассистентам.

Цель исследования - оценка деятельности преподавателей отдела последипломного образования в соответствии с качеством образования в АО КазНИИ ГБ требованиям общества и государства.

Материалы и методы

Рейтинг преподавателей КазНИИ ГБ оценивался согласно «Положения о рейтинге», утвержденным на заседании Ученого совета (протокол №1 от 11.01.2016 года).

Оценивались

- Показатели учебно-методической работы
- Показатели научной работы преподавателей
- Показатели воспитательной и профориентационной работы.

Шкала оценки рейтинга представлена в таблице 1.

Таблица 1 - Шкала оценки рейтинга преподавателей отдела последипломного образования.

1. Показатели учебно-методической работы

№ п/п	Оцениваемые показатели	Единицы	Значение
1.1	Использование на поточных лекциях мультимедийных технологий	Кол-во	1 лекция – 0,5 балла, но не более 5 баллов
1.2	Использование ТСО в учебном процессе	%	Более 51% занятий с использованием ТСО – 7 баллов. - 50% - 5 баллов, соответственно: 10% -1 балл, 20% - 2 балла, 30% -3 балла, 40% - 4 балла
1.3	Разработка тестовых заданий	Балл	Указывается количество тестовых заданий, подготовленных по читаемым дисциплинам
1.4	Использование компьютерного тестирования резидентов в учебном процессе	Балл	Комплект Т.З. по 1 дисциплине на специальность оценивается в 1 балл
1.5*	Контроллинг (остаточный срез знаний)	Балл	-
1.6	Издано учебников с грифом КазНИИ ГБ	Кол-во	- 50 баллов/учебник
1.7	Издано учебных пособий с грифом КазНИИ ГБ	Кол-во	Учебное пособие с грифом КазНИИ ГБ: до 5 п.л. – 20 баллов; 5 - 10 п.л. – 30 баллов; более 10 п.л. – 40 баллов
1.8	Разработка электронного учебника	Кол-во	- 70 баллов/ эл. учебник
1.9	Разработка и размещение дистанционного курса по предмету	Балл	до 15 баллов
1.10	Разработка электронного учебного пособия	Кол-во	- 50 баллов/ уч. пособие
1.11	Разработка нового курса	Кол-во	- 15 баллов/ курс
1.12	Переработано лекций	Кол-во	- 3 балла/лекция
1.13	Разработана лекция в мультимедийном исполнении	Кол-во	- 3 балла/ лекция
1.14	Разработан УМК	Кол-во	- 6 баллов – при трудоемкости дисциплины до 100 часов; - 7 баллов – при трудоемкости до 200 часов; - 8 баллов – при трудоемкости более 200 часов
1.15	Переработан УМК	Кол-во	- 3 балла – при трудоемкости дисциплины до 100 часов; - 4 балла – при трудоемкости до 200 часов; - 5 баллов – при трудоемкости более 200 часов
1.20	Публикация работ учебно-методического характера	Кол-во	- 3 балла (публикация в центральной печати); - 2 балла (публикация в региональной или местной печати)
1.21	Общая исполнительская дисциплина	Балл	Заполняется зав. отделом

2. Показатели научной работы преподавателей

№ п/п	Оцениваемые показатели	Единицы	Значение
2.1	Защита диссертации	Балл	Для соискателя – 100 баллов; для научного консультанта – 50 баллов. Досрочная защита – дополнительно по 12 баллов соискателю и научному консультанту
2.2	Патент, авторское свидетельство	Кол-во	Патент, авторское свидетельство: - РК – 50 баллов; - зарубежный – 70 баллов
2.3	Получение гранта	Балл	- международный – 30 баллов; - казахстанский – 20 баллов; Подача заявки на грант: - международный – 7 баллов; - РК – 5 баллов.
2.4	Издание монографии	Кол-во	- 50 баллов/ монография Соавторам баллы начисляются пропорционально вкладу каждого автора
2.5	Оппонирование диссертаций	Кол-во	- 2 балла (к.м.н.) - 4 балла (д.м. н.)
2.6	Рецензирование: - диссертации - монографии - статьи	Кол-во Кол-во Кол-во	- 2 балла (к.н.) - 4 балла (д.н.) - 2 балла (к.н.) - 4 балла (д.н.) - 1 балл
2.7	Публикация статьи в рецензируемых изданиях, рекомендуемых ВАК	Кол-во	Зарубежные издания - 30 баллов/статья, РК - 20 баллов/статья. Соавторам баллы начисляются пропорционально вкладу каждого автора Соавторам баллы начисляются пропорционально вкладу каждого автора
2.8	Научные публикации	Кол-во	- 10 баллов/статья
2.9	Выступление с докладом на конференции: - международного уровня - республиканского уровня - регионального уровня	Кол-во	- 3 балла/один доклад, - 2 балла/один доклад, - 1 балл/один доклад, - 1 балл/одна выставка, соревнование и др.
2.10	Подготовка резидента к участию в научной конференции: - международного уровня - республиканского уровня - регионального уровня	Кол-во	- 4 балла/один доклад, - 3 балла/один доклад, - 2 балл/один доклад
2.11	Руководство научным обществом	Балл	- 5 баллов
2.12	Организация и проведение: - научных конференций - журнальных клубов - олимпиад - выставок - соревнований - другое	Балл	- 15 баллов – организация; - 10 баллов – участие в проведении
2.13	Подготовка, организация и проведение мастер-класса	Балл	10 баллов
2.14	Победители и призеры творческих конкурсов интерактивных разработок среди профессорско-преподавательского состава	Балл	победитель – 12 баллов, призер – 8 баллов

3. Показатели воспитательной и профориентационной работы

№ п/п	Оцениваемые показатели	Единицы	Значение
3.1	Кураторство	Балл	до 5 баллов
3.2	Подготовка резидента к участию в творческих конкурсах	Кол-во	- 7 баллов/ лауреат
3.3	Подготовка и проведение мероприятий воспитательного характера: - общеинститутские - выездные - групповые	Балл	- 10 баллов - 5 баллов - 4 балла
3.4	Подготовка и проведение мероприятий по набору в КазНИИ ГБ: - разработка справочно-информационных материалов, повышающих мотивацию - выступления перед преподавателями, родителями, студентами - организация (участие) в мероприятиях Вузов (конференции, вечера и т.д.) - участие в проведении факультативов и элективных курсов в школах, лицеях, колледжах	Балл	- до 3 баллов - до 5 баллов - до 5 баллов

В рейтинге участвовали 12 преподавателей отдела последипломного образования. Из них докторов медицинских наук – 5, кандидатов медицинских наук – 4, без ученой степени – 3. Оценка рейтинга проводилась членами комиссии по оценке рейтинга. Оценивалась работа этих преподавателей согласно утвержденной шкалы за период с 01.09.2017г по 07.07.2018 г., а также проведенного анкетирования среди слушателей резидентуры и индивидуального интервью с преподавателями отдела. Материалы для оценки рейтинга были представлены

заведующей отделом последипломного образования к.м.н. Абдуллиной В.Р.

Результаты исследования

Комиссия по оценке рейтинга оценивала результаты в течение 3 дней с момента подачи материала. Результаты рейтинга ППС отдела последипломного образования по показателям учебно-методической работы представлены в таблице 1.

Таблица 1 - Показатели учебно-методической работы

ФИО	1.1	1.2	1.3	1.4	1.5	1.6	1.7	1.8	1.9	1.10	1.11	1.12	1.13	1.14	1.15	1.16	Итого
Имантаева М.Б.	5	7	60	2	3	-	-	-	10	-	-	15	15	-	6	-	123
Краморенко Ю.С.	5	5	-	1	-	-	-	-	10	-	-	6	6	-	-	3	36
Бейсенбаева Б.С.	5	7	-	1	3	-	-	-	10	-	-	15	15	-	6	-	62
Степанова И.С.	5	7	300	4	3	-	-	20	15	-	-	15	15	-	15	3	402
Долматова И.А.	5	7	300	3	-	-	-	-	-	-	-	15	15	-	6	3	354
Абдуллина В.Р.	5	7	400	3	3	-	-	-	15	-	15	15	15	7	15	3	503
Дошаканова А.Б.	5	7	-	-	-	-	-	-	-	-	-	6	6	-	-	-	24
Исергепова Б.И.	5	7	-	-	-	-	-	-	-	-	-	12	12	-	-	-	36
Шарипова А.У.	5	7	60	1	3	-	-	-	10	-	-	9	9	7	6	-	117
Абышева Л.Д.	5	-	-	-	-	-	-	-	-	-	-	6	6	-	-	-	17
Касымбекова М.Т.	-	-	-	-	-	-	-	-	-	-	-	3	3	-	6	-	12
Смагулова С.	-	-	-	-	-	-	-	-	-	-	-	3	3	-	6	-	12
итого	50	61	1120	15	15	-	-	20	70	-	15	108	108	14	66	12	

Как видно из таблицы 1, показатели учебно-методической работы преподавателей отдела последиplomного образования колеблются от 12 до 503 баллов. Наибольший балл получили

преподаватели, участвующие в составлении тестовых заданий, разработке лекций, нового курса и переработке учебно-методического комплекса (УМК).

Результаты оценки рейтинга по показателям научной работы преподавателей представлены в таблице 2.

Таблица 2 - Показатели научной работы преподавателей

ФИО	2.3	2.4	2.5	2.6	2.7	2.8	2.9	2.10	2.11	2.12	2.13	2.14	2.15	итого
Имантаева М.Б.	-	-	-	-	10			-	2	-	10	-	-	22
Краморенко Ю.С.	-	-	-	-	5			-	2	-	10	-	-	17
Бейсенбаева Б.С.	-	-	-	-	5			-	2	-	10	-	-	17
Степанова И.С.	50	-	14	-	10	20		4	2	-	10	-	-	110
Долматова И.А.	-	-	-	-	5	30		-	2	-	10	-	-	47
Абдуллина В.Р.	-	-	5	-	-			-	2	-	15	-	-	22
Дошаканова А.Б.	-	-	-	-	5			-	2	-	10	-	-	17
Исергепова Б.И.	-	-	7	-	5		30	12	2	-	10	-	-	61
Шарипова А.У.	-	7	-	-	8	-	30	12	2	-	10	-	-	69
Абышева Л.Д.	-	-	7	-	-			-	2	-	-	-	-	9
Касымбекова М.Т.	-	-	-	-	-			-	2	-	-	-	-	2
Смагулова С.	-	-	-	-	-			2	2	-	-	-	-	4
итого	50	-	33	-	50			19	24	-	95	-	-	

Как видно из таблицы 2, результаты рейтинга научной работы преподавателей колеблются от 2 до 110 баллов. В основном, увеличение баллов было связано с участием в защите диссертации PhD, а также в организации и

проведении научной конференции среди слушателей резидентуры и рецензировании научных работ.

Результаты оценки рейтинга по показателям воспитательной и профориентационной работы представлены в таблице 3.

Таблица 3 - Показатели воспитательной и профориентационной работы

ФИО	3.1	3.2	3.3	3.4	итого
Имантаева М.Б.	5	5	4	-	14
Краморенко Ю.С.	5	5	4	-	14
Бейсенбаева Б.С.	5	5	4	-	14
Степанова И.С.	5	10	4	5	24
Долматова И.А.	5	5	4	-	14
Абдуллина В.Р.	5	5	4	5	19
Дошаканова А.Б.	5	5	4	-	14
Исергепова Б.И.	5	5	4	-	14
Шарипова А.У.	5	5	4	-	14
Абышева Л.Д.	5	7	4	-	16
Касымбекова М.Т.	-	-	4	-	4
Смагулова С.	-	-	4	-	4
итого	50	57	48	10	

Как видно из таблицы 3, результаты рейтинга колеблются от 4 до 24 баллов. Повышения рейтинга связано с участием преподавателей в качестве куратора, подготовке резидентов к участию в творче-

ских конкурсах и подготовке и проведению мероприятий воспитательного характера.

Результаты итогового рейтинга представлены в таблице 4.

Таблица 4 – Итоговый рейтинг преподавателей отдела последипломного образования

ФИО	Должность	УМР	Науч. деят.	Восп. раб.	Итого
Имантаева М.Б.	Профессор ОПО	123	22	14	159
Краморенко Ю.С.	Профессор ОПО	36	17	14	67
Бейсенбаева Б.С.	Ст преподаватель ОПО	62	17	14	93
Степанова И.С.	Ст преподаватель ОПО	402	90	24	536
Долматова И.А.	Ст преподатель ОПО	354	47	14	415
Абдуллина В.Р.	Зав отделом ОПО	503	22	19	544
Дошаканова А.Б.	Ст преподаватель ОПО	24	17	14	55
Исергепова Б.И.	Ст преподаватель ОПО	36	29	14	79
Шарипова А.У.	Ст преподаватель ОПО	117	69	14	200
Абышева Л.Д.	Преподаватель ОПО	17	9	16	42
Касымбекова М.Т.	Преподаватель-стажер ОПО	12	2	4	18
Смагулова С.	Преподаватель-стажер ОПО	12	4	4	20

Как видно из таблицы, наибольший рейтинг приобрели преподаватели с ученой степенью, активно участвующие как в учебно-методической, научной, так и в воспитательной и профориентационной работе отдела последипломного образования. Преподаватели без ученой степени имеют небольшой рейтинг в силу того, что проходят стажировку на базе отдела и еще недостаточно мотивированы для активного участия в рейтинге.

Согласно «Положения о рейтинге» преподаватели по результатам рейтинга могут быть представлены на звание «Почетный преподаватель Института» и «Почетный профессор Института», имея соответствующее материальное вознаграждение.

Заключение. Рейтинговая оценка деятельности преподавателей направлена на дифференциацию уровня. Рейтинг позволяет стимулировать работу ППС в течение всего учебного года и обеспечивает одинаковый подход к оценке качества преподавания, т.е. объективность диагностики знаний, умений, коммуникаций. Также рейтинговая система оценивания дает возможность объективной оценки результатов труда преподавателя, что способствует росту его профессионального уровня.

ЛИТЕРАТУРА

1. Васильева, Е.Ю. Рейтинг преподавателей, факультетов и кафедр в вузе: Методическое пособие. / Е.Ю. Васильева, О.А. Граничина, С.Ю. Трапицын – СПб. : Изд-во РГПУ им. А.И. Герцена, 2007. – 159 с.
2. Гайдамакин, Н.А. Методологические и математические основы количественно-рейтинговых систем оценки деятельности профессорско-преподавательского состава вузов / Н.А. Гайдамакин, А.А. Ялпаев // Университетское управление: практика и анализ. 2010. - № 4 (68). - С. 37–43.
3. Резник, С.Д. Управление высшим учебным заведением : Учебник / Под ред д-ра экон. наук, проф. С.Д. Резника и д-ра физ.-мат. наук В.М. Филиппова. – 2-е изд., перераб. – М. : ИНФРА-М, 2011. – 768 с. – (Менеджмент в высшей школе).

РЕЗЮМЕ

ОЦЕНКА РЕЙТИНГА ПРЕПОДАВАТЕЛЕЙ В РАБОТЕ ОТДЕЛА ПОСЛЕДИПЛОМНОГО ОБРАЗОВАНИЯ

Абдуллина В.Р., Касымбекова М.Т.

АО «Казахский ордена «Знак Почета» научно-исследовательский институт глазных болезней
г. Алматы, Республика Казахстан

Одним из важнейших направлений модернизации образования в Казахстане является повышение его качества, что обеспечивается наличием отлаженных и функционирующих систем управления

качеством образования. Рейтинг позволяет стимулировать работу ППС в течение всего учебного года и обеспечивает одинаковый подход к оценке качества преподавания, т.е. объективность диагностики знаний, умений, коммуникаций, что дает возможность объективной оценки результатов труда преподавателя и способствует росту его профессионального уровня.

ТҰЖЫРЫМ

ДИПЛОМНАН КЕЙІНГІ БІЛІМ БЕРУ БӨЛІМІ ОҚЫТУШЫЛАРЫНЫҢ
ЖҰМЫС ЖАСАУЫН БАҒАЛАУ РЕЙТИНГІ

Абдуллина В.Р., Касымбекова М.Т.
«Құрмет белгісі» орденді Көз аурулары қазақ ғылыми-зерттеу институты
Алматы, Қазақстан

Қазақстанда білім беруді жаңғыртудың ең маңызды бағыттарының бірі оның сапасын жақсарту болып табылады, бұл білім берудің сапалы жұмысын атқаратын басқару жүйелерінің бар болуымен қамтамасыз етіледі. Рейтинг ПОК бүкіл оқу жыл бойындағы жұмысын ынталандыруға мүмкіндік береді және оқытудың сапасын бағалауда бірдей көзқарасты қамтамасыз етеді, соның ішінде диагностикалық білімнің объективтілігін, икемділігін, коммуникациясын, бұл оқытушының еңбек нәтижелерін объективті бағалауға мүмкіндік береді және оның кәсіби деңгейінің өсуіне ықпал етеді.

SUMMARY

EVALUATION OF TEACHERS' RATINGS IN THE WORK OF THE DEPARTMENT
OF POSTGRADUATE EDUCATION

Abdullina V.R. Kasimbekova M.T.
Kazakh eye research institute

One of the most important way of modernization of education in Kazakhstan is to improve its quality, which is ensured by the presence of deferred and functioning systems of education quality management. Given rating allows to stimulate the work of teaching staff throughout the school year and provides the same approach to assessing the quality of teaching, that is, the objectivity of diagnosing knowledge, skills, communications, which allows an objective assessment of the results of the teacher's work and contributes to the growth of his professional level.

ГЛАУКОМА И СОСУДИСТАЯ ПАТОЛОГИЯ

ГРНТИ: 76.01.37:76.29.56

МЕЖДУНАРОДНЫЕ СТАНДАРТЫ СКРИНИНГА
ГЛАУКОМЫ (ОБЗОР ЛИТЕРАТУРЫ)

Таштитова Л.Б., Султанбаева Ж.Т., Баянова А.М.

Казахский научно-исследовательский институт глазных болезней, г. Алматы

Ключевые слова: глаукома, скрининг, международные стандарты.

Проблема глаукомы считается одним из основных направлений в офтальмологии в силу увеличения причин слепоты и инвалидности по зрению не только в нашей стране, но и во всем мире [1]. Данное заболевание занимает третье место в мире в структуре причин слепоты после катаракты и сахарного диабета. Ранняя своевременная диагностика позволяет выявить глаукому до развития атрофических процессов в диске зрительного нерва [2]. В настоящее время для скрининга заболевания используется совокупность таких методов, как тонометрия, кинетическая периметрия и офтальмоскопия. Эффективность сочетания указанных методов исследования существенно позволяет выявить больший процент пациентов с глаукомой во время скрининга. Оптометристы Англии и Уэльса, проанализировав данные по скринингу пациентов с глаукомой, определили, что с помощью офтальмоскопии глаукома была выявлена в 12% случаев, при сочетании офтальмоскопии и тонометрии - 25%, при использовании всех трех методов исследования показатель распространенности оказался выше-46% [3,4]. Стоит обратить внимание, что цель такого скрининга — не диагностика болезни, а лишь выявление в популяции людей с повышенным риском развития глаукомы для проведения их углубленного обследования и постановки точного диагноза [5].

Важной задачей в оценке предрасположенности к мультифакторным заболеваниям (в частности к ПОУГ) является поиск соответствующего маркера. Характер дерматоглифов часто применяется для оценки генетической предрасположенности к различным заболеваниям, в том числе к наследственным, онкологическим, сердечно-сосудистым, эндокринным, инфекционным и другим. Несмотря на этот факт, при анализе литературы, посвященной изучению дерматоглифических признаков при различных заболеваниях, нам встретилась только две работы, посвященные изучению дерматоглифической картины у больных ПОУГ [6]. Результаты исследования Поповой О.Е. свидетельствуют о наличии сильной ассоциативной связи характера дерматоглифов с ПОУГ. Простота, дешевизна и необременительность процедуры тестирования как для пациента, так и для исследователя, а также наличие аппаратно-программного обеспечения позволяют использовать этот биомаркер при проведении массового

скрининга для формирования компактной группы пациентов с повышенным риском развития глаукомы, требующей пристального внимания и дальнейшего наблюдения у врача-офтальмолога [6].

В 90-х годах прошлого века на рынке офтальмологической аппаратуры впервые появились такие приборы, как лазерный сканирующий ретинотомограф (HRT) и оптический когерентный ретинотомограф (ОСТ), которые широко используются в практической офтальмологии и в настоящее время [7]. Оба этих метода позволяют не только выявить патологические изменения диска в более ранних стадиях глаукомы, но и наблюдать динамику глаукомного процесса, что является крайне затруднительным при обычной офтальмоскопии.

В исследовании по глаукоме Мачехиной В.А. (20), касающиеся оценки диска зрительного нерва по шкале вероятности повреждения диска (DDLs), применяемого в ОКТ, оказались в 80% случаев сопоставимыми с данными HRT только в группе пациентов с 2-3 стадиями глаукомы, в то время как при начальных стадиях глаукомы, в группах с высокой миопией и подозрением на глаукому результаты оказались неоднозначными. Следовательно, данный метод исследования не стоит полагаться как на основной при массовом скрининге, тогда как компьютерная периметрия (КП) показывает гораздо больший процент эффективности при диагностике глаукомы.

Первые разработанные периметры были достаточно длительными по времени, что затрудняло определить достоверность результатов. Для устранения этого главного недостатка SAP группа шведских ученых в лице В. Bengtsson, J. Olsson, A. Heijl и Н. Rootzén разработала ускоренный алгоритм исследования —

Swedish Interactive Threshold Algorithm (SITA) в двух вариантах: SITA-Standard (SS) и SITA-Fast (SF), то есть стандартный (на 50 % короче стандартного полного порога — Full Threshold) и укороченный (на 50 % короче сокращённой программы FASTPAC). Использование шведского алгоритма в анализаторе поля зрения HFA II позволило сократить количество предъявляемых стимулов на 25–30 % и тем самым уменьшить время исследования одного глаза с 20 до 6–7 мин, благодаря чему количество ошибок, связанных с утомлением и ослаблением внимания испытуемого, уменьшилось, а достоверность результатов исследования повысилась.

Все 4 метода КП (Периком-периметрия; HFA II-периметрия и FDT-периметрия; AP1000-периметрия, микрофундуспериметрия), представленные для сравнения в исследовании Симаковой И.Л. (13), при оценке их эффективности в диагностике ПОУГ (I, II и III стадий) по уровню чувствительности (более 70%) и специфичности (более 70%) оказались достаточно эффективными. Относительно новый метод FDT-периметрии по сравнению с «золотым» стандартом в исследовании поля зрения — периметрией с помощью компьютерного анализатора поля зрения HFA II — по уровню чувствительности был не хуже (84 и 81% соответственно), а по уровню специфичности (96 и 79% соответственно) значительно лучше второго. Кроме того, FDT-периметрия по сравнению со всеми другими методами КП оказалась самой быстрой по времени тестирования, а по оценке самих испытуемых как здоровых, так и больных глаукомой — самой простой и комфортной при выполнении. (13)

Модели Octopus-600 и Octopus-900 обладают в таких случаях рядом преимуществ, важнейшие из которых заключаются в постоянном контроле фиксации взгляда тестируемого глаза за счёт непрерывной регистрации положения зрачка (Octopus Fixation Control) и наличии функций кластерного (Cluster Analysis) и полярного (Polar Analysis) анализа поля зрения. При кластерном анализе поле зрения соответственно топографии нервных волокон сетчатки разделено на 10 кластеров. Для каждого кластера рассчитывается среднее отклонение светочувствитель-

ности сетчатки от средней возрастной нормы. При полярном анализе рассчитывается среднее отклонение светочувствительности сетчатки всего тестируемого центрального поля зрения. Механизм сканирующей лазерной поляриметрии (СЛП), заложенный в основе работы GDx, заключается в направлении лазером на сетчатку поляризованный свет, проходя через аксоны ее ганглионарных клеток, раздваивается в двух перпендикулярных плоскостях из-за эффекта торможения. Для оценки используются пять ключевых компонентов отчета: изображение глазного дна, схема толщины, схема отклонений и таблица параметров. Кроме того, результат теста периметра Octopus можно представить в виде кривой Бебье, которая позволяет наглядно оценить состояние светочувствительности сетчатки тестируемого глаза и сравнить результат с возрастной нормой. Дополнительно введена программа Low Vision, которая применяется у пациентов с остротой зрения, сниженной до сотых. Кинетическая стратегия используется для мониторинга преимущественно III стадии глаукомы, что соответствует международным стандартам. Ещё одним преимуществом, которым обладают последние модели Octopus, является возможность импортировать в базу данных результаты периметрии по Humphrey и использовать распечатку результатов в удобной для специалиста форме (Octopus или Humphrey). Следует также отметить, что в качестве быстрой скрининговой программы, занимающей около 1 мин, в Octopus-600 введена Pulsar-периметрия. Этот тест основан на предъявлении в течение 500 мс в различных точках ЦПЗ (до 30° от точки фиксации) концентрического стимула размером 5°, пульсирующего с временной частотой 10 Гц, и выполняется при остроте зрения не ниже 0,7. По данным некоторых авторов, результаты Pulsar-периметрии обладают высокой специфичностью (72–95 %).

В настоящее время, по данным зарубежной литературы, наиболее распространенным в мире скринингом на глаукому является Frequency-Doubling Technology (FDT) Perimetry – периметрия с иллюзией удвоения пространственной частоты (Iwasaki A. et al., 2002; Fogagnolo P. et al., 2005; Pierre-Filho P. et al., 2006; Ferreras A. et al., 2007; Horn F. K. et al., 2007; Mowatt G. et al., 2008). Созданный в 1997 году в США для ранней диагностики глаукомы новый метод периметрии – FDT-периметрия на основе идеи австралийского ученого T. Maddess (1991) использовать зрительную иллюзию удвоения низкой пространственной частоты, открытую D. H. Kelly (1966), получил широкое распространение за рубежом. С тех пор во многих научно-исследовательских медицинских учреждениях США, Европы и Азии изучаются возможности нового метода, прежде всего, в качестве скрининга на глаукому.

По многочисленным публикациям, в ранней диагностике глаукомы FDT-периметрия по сравнению с «золотым» стандартом в исследовании поля зрения – стандартной автоматической периметрией (SAP) на компьютерном анализаторе поля зрения «Humphrey» является более чувствительной и специфичной, а также менее вариабельной при повторных исследованиях (Quigley H. A., 1998;

Chauhan B. C., Johnson C. A., 2000; Maddess T. L., James A. C., 2000; Spry P. G. et al., 2001; Johnson C. A., 2004; Brush M. B. et al., 2004; North R. V., 2006; Horani A., 2007).

Проведение скрининговых обследований на глаукому продолжает оставаться активной формой выявления заболевания, необходимой для ранней диагностики и диспансеризации по данной патологии. Следует отметить, что в минимальный план обследования должны быть включены тонометрия, компьютерная периметрия, офтальмоскопия с оценкой экскавации диска зрительного нерва. Наряду с вы-

шеперечисленным, периметрия продолжает оставаться золотым стандартом при проведении скрининговых программ. В специализированных институтах для уточнения, подтверждения диагноза и мониторинга заболевания пациентов в динамике необходимо использование таких аппаратов, как оптическая когерентная томография или лазерная сканирующая ретинотомография.

ЛИТЕРАТУРА

1. Bourne RRA, Flaxman SR, Braithwaite T, Cicinelli MV, Das A, Jonas JB, et al.; Vision Loss Expert Group. Magnitude, temporal trends, and projections of the global prevalence of blindness and distance and near vision impairment: a systematic review and meta-analysis. *Lancet Glob Health*. 2017 Sep;5(9).
2. В.А.Чинарев, З.Р.Галиакберова Прогнозирование прогрессирования первичной открытоугольной глаукомы. *Вестник совета молодых ученых и специалистов Челябинской области* №3(14) Т.4 2016.
3. Bowling B., Chen S.D.M., Solmon J.F. Outcomes of referrals by community optometrists to a hospital glaucoma service// *Br.J. Ophthalmol.*-2005.-Vol.89.-P.1102-1104.
4. Cello K.E., Nelson-Quigg J.M., Jonson C.F. The value of screening for glaucoma with perimetry// *Amer.J. Ophthalmol.*-2000.-Vol.129,№ 3.-P.314-322.
5. Ковалевская М.А., Милютина С.О., Богатырева Е.С., Клепикова Ю.И. Скрининговые методы обследования в реализации программы раннего выявления заболеваний органа зрения (глаукома,возрастная макулярная дегенерация, синдром «сухого» глаза)- Издательство «Офтальмология», Москва, 2016г., №1(37), 109-112стр.
6. Попова О.Е. Проблемы скрининга глаукомы: поиск маркеров индивидуальной предрасположенности. *Журнал Глаукома*- 3-2-2013год.
7. Gisèle Li, Alvine Kamdeu Fansi et al. Screening for Glaucoma in High-Risk Populations Using Optical Coherence Tomography. *Ophthalmology* 2010;117:453– 461.
8. Сердюкова С.А., Симакова И.Л. Компьютерная периметрия в диагностике первичной открытоугольной глаукомы. *Офтальмологические ведомости*, Том 11, 1,2018г.С.54-65
9. Еричев В.П., Слепова О.С., Ловпаче Д.Ж.Н. Цитокиновый скрининг при первично открытоугольной и вторичной посттравматической глаукоме как иммунологическое прогнозирование избыточного рубцевания после антиглаукоматозных операций. *Глаукома*, №1,2001, С.11-16.
10. Никифорова Е.Б., Карлова Е.В. Клинико-эпидемиологический мониторинг глаукомы в самарской области за 2010-2014г. Сборник научных работ XI офтальмологической конференции «Рефракция-2015. Рефракционные и аккомодационные аспекты гидродинамики и глаукомы», 2015г.
11. Ignacio Rodriguez-Una, Augusto Azuara-Blanco. New Technologies for Glaucoma Detection. *Asia Pac J Ophthalmol (Phila)* 2018;7:394–404.
12. Anders Heijl, Vincent Michael Patella et al.. A New SITA Perimetric Threshold Testing Algorithm: Construction and a Multicenter Clinical Study. *American Journal of Ophthalmology*, Volume 198, February 2019, Pages 154-165.
13. Ботабекова Т.К., Алдашева Н.А., Таштитова Л.Б., Исламова С.Е., Асылбекова А.А. Эффективность государственного скрининга на глаукому в Республике Казахстан. *Точка зрения. Восток - Запад*. №1, 2016.
14. Glaucoma Research Foundation. Easier Glaucoma Diagnosis with Smartphone Apps and Artificial Intelligence. *Nature Biomedical Engineering* 1, Article number: 0024 (2017)doi:10.1038/s41551-016-0024
15. Пестрякова Я.Ф., Шабанов Г.А. Скрининговая диагностика первичной открытоугольной глаукомы. *Тихоокеанский медицинский журнал*, 2012г., №1.
16. Симакова И.Л., Сухинин М.В., Сердюкова С.А. Эффективность различных методов компьютерной периметрии в диагностике первичной открытоугольной глаукомы. (УДК 617.7-007.681-07: 617.754-072.7). *Национальный журнал глаукома* 2016, Т. 15, № 1, стр. 25-36
17. Shibata N, et al. Development of a deep residual learning algorithm to screen for glaucoma from fundus photography. *Sci Rep*. 2018.
18. Симакова И.Л. Периметрия с удвоенной пространственной частотой как основа скрининга на глаукому и мониторинга глаукоматозного процесса. Автореферат, Санкт-Петербург, 2010 г.

19. Katz J., Tielsch J.M., Quigley H.A. et al. The number of people with glaucoma worldwide in 2010 and 2020, Invest. Ophthalmol. Vis. Sci. 1993. Vol. 34, No. 12. P. 3271–3277.
20. Astahov Ju.S. The dialogue with the regions – the project of company “Merck Sharp & Dohme”, and “News of glaucoma”, Novosti glaukomy. 2010. No. 4. P. 8.
21. Мачехин, В.А. Ранняя диагностика глаукомы (HRT и/или OCT) / В.А. Мачехин // Сб. научн. статей межд. конфер. «HRT клуб Россия – 2011». - М., 2011. - С.196-200.
22. Novak-Laus K., Milic J., Tedeschi-Reiner E. Analysis of the qualitative dermatoglyphics of the digito-palmar complex in patients with primary open angle glaucoma. Collegium Antropologicum. 2006; 30 (1): 163–170

РЕЗЮМЕ

МЕЖДУНАРОДНЫЕ СТАНДАРТЫ СКРИНИНГА ГЛАУКОМЫ (ОБЗОР ЛИТЕРАТУРЫ)

Таштитова Л.Б., Султанбаева Ж.Т., Баянова А.М.

АО «Казахский ордена «Знак Почета» научно-исследовательский институт глазных болезней
г. Алматы, Республика Казахстан

В данной статье представлен литературный обзор по актуальным методам скрининговых исследований по глаукоме. Глаукома занимает третье место в мире в структуре причин слепоты после катаракты и сахарного диабета, следовательно, выявление пациентов с данным заболеванием на ранних стадиях требует массовых скринингов и, соответственно, эффективных методов в диагностике. Рассмотрены методы, являющиеся золотым стандартом - тонометрия, офтальмоскопия, компьютерная периметрия как в монодиагностике, так и в совокупности, а также дополнительные методы диагностики – OCT, HRT, процент выявления глаукомы данными методами, их эффективность и надежность при различных ее стадиях. Также представлен потенциально новый метод скрининга в оценке предрасположенности к первичной открытоугольной глаукоме – метод определения дерматоглифов, оценена возможность создания с помощью данного метода определенной группы пациентов с повышенным риском развития заболевания для дальнейшего изучения и исследования. Подробно изучены различные виды периметров, отмечены преимущества FDT-периметрии как самой быстрой, комфортной и простой в выполнении, модели которой рассмотрены более подробно с описанием механизма действия.

ТҰЖЫРЫМ

ГЛАУКОМА СКРИНИНГІНІҢ ХАЛЫҚАРАЛЫҚ СТАНДАРТТАРЫ (ӘДЕБИ ШОЛУ)

Таштитова Л.Б., Султанбаева Ж.Т., Баянова А.М.

«Құрмет белгісі» орденді Көз аурулары қазақ ғылыми-зерттеу институты
Алматы, Қазақстан

Бұл мақалада глаукома бойынша зерттеулерді жүргізудің қазіргі әдістеріне әдеби шолу қарастырылған. Глаукома катаракта және қант диабетінен кейін соқырлық себептерінің құрылымында әлемде үшінші орын алады, сондықтан ерте кезеңдерде осы аурумен ауыратын науқастарды анықтау бұқаралық скринингтерді және, тиісінше, диагностиканың тиімді әдістерін талап етеді. Монодиагностикаға және жиынтыққа арналған алтын стандартты-тонометрия, офтальмоскопия, компьютерлік периметрия, сондай-ақ қосымша диагностикалық әдістер - OCT, HRT, осы әдістер арқылы глаукоманы анықтау, оның тиімділігі мен сенімділігіне байланысты әртүрлі кезеңдерде әдістері қарастырылады. Алғашқы ашық-бұрыштық глаукомаға бейімділігін бағалау үшін ықтимал жаңа скрининг әдісі, дерматоглифтерді анықтау әдісі ұсынылды, әрі қарай зерттеу және зерттеу үшін ауруды дамыту қаупі жоғары пациенттердің белгілі бір тобын құру мүмкіндігі қарастырылды. Периметрдің әртүрлі түрлері толығырақ зерттеледі, FDT периметриясының ең жылдам, ыңғайлы және оңай орындаудың артықшылығы байқалады, олардың үлгілері әрекет механизмін сипаттаумен егжей-тегжейлі талқыланады.

SUMMARY

INTERNATIONAL STANDARDS OF GLAUCOMA SCREENING (LITERATURE REVIEW)

Tashtitova L.B., Sultanbayeva Zh.T., Bayanova A.M.
Kazakh eye research institute

This article presents a literature review of current methods of screening research on glaucoma. Glaucoma ranks third in the world in the structure of the causes of blindness after cataract and diabetes, therefore, the identification of patients with this disease in the early stages requires mass screenings and, accordingly, effective methods in diagnosis. Methods that are the gold standard - tonometry, ophthalmoscopy, computer perimetry both in monodiagnostic and in aggregate, as well as additional diagnostic methods - OCT, HRT, the percentage of glaucoma detection by these methods, their effectiveness and reliability at its various stages are considered. A potentially new screening method for assessing predisposition to primary open-angle glaucoma, a method for determining dermatoglyphs, is also presented, the possibility of creating a certain group of patients with an increased risk of developing the disease for further study and research has been evaluated.

Various types of perimeters are studied in detail, the advantages of FDT perimetry as the fastest, most comfortable and easiest to perform are noted, the models of which are discussed in more detail with a description of the mechanism of action.

ГРНТИ: 76.29.56:76.29.29:76.29.39

НЕСТЕРОИДНЫЕ ПРОТИВОВОСПАЛИТЕЛЬНЫЕ СРЕДСТВА В ЛЕЧЕНИИ СИНДРОМА ИРВИНА-ГАССА.

Баянова Ә.М.
АО КазНИИ глазных болезней, г. Алматы, Казахстан.

Ключевые слова: синдром Ирвина-Гасса, нестероидные противовоспалительные средства.

Синдром Ирвина-Гасса – это макулярный отек вследствие скопления жидкости в наружном плексиформном и внутреннем ядерном слоях сетчатки, развившийся после экстракции катаракты [1].

Впервые послеоперационный макулярный отек был описан в 1953 г. S. R. Irvine, а затем в 1966 году J.D Gass и E.W Norton [2].

Существуют две основные теории патогенеза синдрома Ирвина-Гасса: механическая теория и теория воспаления. Любое хирургическое вмешательство в любой системе органов и тканей является механической травмой, на которую организм отвечает защитными реакциями. Причиной является витреомакулярный тракционный синдром, развивающийся при наличии частичного прикрепления задней гиалоидной мембраны к внутренней пограничной мембране сетчатки. Объем имплантируемой ИОЛ меньше объема собственного хрусталика, поэтому удаление хрусталика приводит к изменению положения стекловидного тела (смещение кпереди), и натяжению зон крепления стекловидного тела к пограничной мембране [3].

K. Hruby (1985) к основным причинам развития послеоперационного макулярного отека наряду с наличием витреоретинальных тракций отнес дислокацию стекловидного тела (выпадение, ущемление), воспаление и фотоповреждение (световое воздействие от операционного микроскопа) [4].

J.D. Gass и E.W. Norton (1966) наблюдали при проведении флуоресцентной ангиографии глазного дна у больных с макулярным отеком после экстракции катаракты выявили фильтрацию флуоресцеина в перифовеолярной зоне, что свидетельствовало об изменениях сосудистой стенки и повышении проницаемости сосудов в очаге воспаления [5].

Хирургическая травма радужки и цилиарного тела или эпителиальных клеток хрусталика приводит к реакции воспаления, т.е. к синтезу простагландинов, и провоспалительных цитокинов,

что, в свою очередь, увеличивает проницаемость сосудистой стенки и способствует формированию макулярного отека а также повышает интенсивность окислительных реакций.

Вероятность развития синдрома Ирвина-Гасса повышается при наличии сопутствующих заболеваний (СД, глаукома, увеит) с исходно нарушенным гематофтальмическим барьером (ГОБ) [6].

Единой классификации синдрома Ирвина-Гасса нет. А. Loevenshtein (2010) предложил классификацию с учетом сроков возникновения отека и особенностей течения процесса [7]. В соответствии с этой классификацией условно выделяют 4 стадии:

- острый послеоперационный макулярный отек, развивающийся в первые 4 мес. после операции;

- послеоперационный макулярный отек, развивающийся спустя 4 мес. после операции;

- хронический послеоперационный макулярный отек, клинические признаки отека сохраняются в течение 6 мес. и более;

- рецидивирующий послеоперационный макулярный отек, клинические признаки процесса появляются вновь после полной резорбции отека.

Послеоперационный макулярный отек не всегда сопровождается снижением остроты зрения. Он может быть субклиническим (диагностируемым специальными методами, но клинически бессимптомным) или клинически значимым (иметь клинические проявления). По данным К. Miltiadis с соавт. (2013) на долю субклинического макулярного отека приходится от 3% до 70% случаев, тогда как клинически значимый макулярный отек диагностируется в 0,1%-12% случаев [8]. N. Afshari (2013) приводит данные по общей заболеваемости синдрома Ирвина-Гасса, которая после неосложненной факэмульсификации может составлять 19% [9].

Поиск алгоритма профилактики макулярного отека после хирургии катаракты остается актуальной задачей в связи с отсутствием рандомизированных контролируемых исследований, сравнивающих эффективность известных методов лечения синдрома Ирвина-Гасса между собой. Наиболее часто применяются глюкокортикостероиды [10]. В последние годы появились работы об

эффективности препаратов анти-VEGF терапии в качестве патогенетического подхода при лечении синдрома Ирвина-Гасса. В связи с этим был сделан вывод о возможном использовании анти-VEGF-препаратов для профилактики макулярного отека после хирургии катаракты [11]. Так, препараты данного ряда могут применяться как в монотерапии, так и в комплексе с глюкокортикостероидами и нестероидными противовоспалительными средствами. Наиболее целесообразным для обеспечения эффективности лекарственных препаратов заслуженно считается их интравитреальное введение. Однако наличие побочных действий ГКС и высокая стоимость препаратов анти-VEGF терапии вынуждают искать другие методы в профилактике и лечении синдрома Ирвина-Гасса. Еще одним из методов профилактики и лечения является комбинация местного и общего лечения нестероидными противовоспалительными средствами (НПВС) и кортикостероидами [14,15,16,19,24].

НПВС и при местном, и при системном применении хорошо проникают в различные ткани глаза, за исключением хрусталика. Они оказывают противовоспалительное и болеутоляющее действие, в связи с чем НПВС назначают как альтернативу глюкокортикостероидам [12]. При этом НПВС не вызывают характерных для глюкокортикостероидов неблагоприятных эффектов (повышение ВГД, снижение местного иммунитета, изъязвление деэпителизованных участков роговицы). НПВС можно применять у пациентов с дефектами роговицы после перенесенных травм глаза и кератита (препарат не тормозит репаративные процессы)[13].

С.Ю. Астахов с соавторами (2010) приводит результаты наблюдения за 90 пациентами с возрастной катарактой и/или сопутствующей патологией. У 5% пациентов диагностировался послеоперационный макулярный отёк на 2-м месяце после хирургического лечения. По данным исследования при назначении местно НПВС без комбинации с другими препаратами отек в среднем уменьшился на 100 мкм. В случае макулярного отека больше 500 мкм авторы выполняли интравитреальные инъекции кеналога 40 (триамцинолон) с дополнительным назначением местно НПВС до полного исчезновения макулярного отека [14].

L.D. Solomon с соавт. (1995) проведено сравнение эффективности НПВС и глюкокортикостероидов. Установлено, что при применении НПВС за три дня до операции по схеме: по 1 капле 4 раза в сутки, частота этого осложнения составляла 12,4%, тогда как при применении дексаметазона – 32,2%. Авторы пришли к выводу, что предоперационное использование НПВС существенно повышает эффективность хирургии катаракты [15].

Pålsson S. с соавторами (2017) сочетали нестероидные противовоспалительные средства (непафенак 0,1%, Nevanac или диклофенак 0,1%, Voltaren ophtha) и 30 мг перорального преднизолона с местными кортикостероидами, такими как дексаметазон 0,1% (Isopto-Maxidex или OrnoI) в режиме от трех до четырех раз в день в течение 3 дней до операции у пациентов с увеитом в стадии ремиссии. Авторы установили, что при пред- и послеоперационной профилактике НПВС несмотря на бо-

лее высокий уровень предоперационной коморбидности глаза в увеитовых глазах, исход и частота осложнений после факоэмульсификации с первичной имплантацией ИОЛ сходны у пациентов с увеитом или без него [16].

К. Miyake с соавторами (2011) провели исследование, в котором 30 пациентам был назначен неванак, а 29 пациентов получали — 0,1% флюорометалон. Полученные результаты указывают на большую эффективность неванака перед флюорометолоном в предотвращении кистозного макулярного отека и повреждения гематофтальмического барьера, а также на способность неванака ускорять процесс восстановления остроты зрения, что свидетельствует о высокой эффективности НПВС в лечении синдрома Ирвина-Гасса [17].

Об эффективности применения глазных капель (бромфенак) в профилактике послеоперационного макулярного отека свидетельствуют и работы Cable M.(2012), Wang Q.W.(2013), Jung J.W.(2015), Пирогова Ю.И.(2016) [16,17,18,19]. Авторами проведено сравнение эффективности применения препарата из группы НПВС (бромфенак) в монотерапии и в сочетании с кортикостероидами. Результаты показывают, что применение бромфенака в профилактике снизило частоту возникновения субклинического макулярного отека после факоэмульсификации [18].

Исследование по изучению эффективности НПВС в лечении различной офтальмопатологии, сопровождающихся развитием макулярного отека, проводилось и

в КазНИИ ГБ [24,25,26]. Так, по данным Б.С. Бейсенбаевой с соавторами (2017) НПВС (Броксинак) в сочетании с кортикостероидами является эффективным способом лечения послеоперационного макулярного отека [24].

Исследования, проведенные различными авторами по оценке эффективности препарата НПВС (неванак) для профилактики и лечения послеоперационного макулярного отека, купирования болевого синдрома и воспаления, развившихся после хирургии катаракты показали эффективность данных препаратов [21,22,23]. По мнению К. Miltiadis с соавт. (2010), препарат НПВС (неванак) является одним из препаратов первой линии в лечении и профилактике осложнений послеоперационного периода в хирургии катаракты [8].

Таким образом, как следует из изложенного, проблеме лечения синдрома Ирвина-Гасса посвящен ряд исследований. Анализ данной литературы показал эффективность НПВС как в монотерапии, так и в сочетании с гормональными препаратами в профилактике и лечении синдрома Ирвина-Гасса.

ЛИТЕРАТУРА

1. Kessel L, Tendal B, Jorgensen KJ, et al. Post-cataract prevention of inflammation and macular edema by steroid and nonsteroidal antiinflammatory eye drops: a systematic review. *Ophthalmology*. 2014;121(10):1915-1924. doi: 10.1016/j.opthta.2014.04.03525
2. Menten J., Erakgun T., Afrashi F., Kerci G. Incidence of cystoid macular edema after uncomplicated phacoemulsification. *Ophthalmologica*. 2003; 217 (6): 408–412.
3. Сакалова Е.Д., Аветисов К.С., Будзинская М.В., Андреева И.В. Патогенез и диагностика послеоперационного макулярного отека. //Вестник офтальмологии. — 2018г., №1. — С: 107-112. ISSN: 0042-465X eISSN: 2309-1282
4. Hruby K .Irvine's syndrome; diagnosis, pathogenesis and therapy.//Fortschr Ophthalmol. 1985;82(2):147-148.
5. Irvine SR. A newly defined vitreous syndrome following cataract surgery. *Am J Ophthalmol*. 1953;36(5):599-619.
6. Warren K.A., Fox J. E. Topical nepafenac alternate treatment for cystoid macular edema in steroid responsive patients // *Retina*. — 2008. — Vol. 28, N 10. — P. 1427–1434.
7. Loewenstein A, Zur D. Postsurgical cystoid macular edema.//*Dev Ophthalmol*. 2010;47:148-159.
8. Miltiadis K., Tsilimbaris, Chrysanthi Tsika, Vasilios Diakonis, Aleksandra Karavitaki and Ioannis Pallikaris. *Cataract Surgery // InTech*. – 2013. – P.444
9. Afshari N. *Cataract surgery and lens implantation // Eur J Ophthalmol*.–2013. – P. 47-52
10. Магарамов Д.А., Шлыкова П.А., Будыка М.Ф. Экспериментально-клиническое обоснование метода субтенонового введения кортикостероидов при лечении макулярных отеков. – Современные технологии лечения витреоретинальной патологии. Москва; 2008.
11. Diabetic Retinopathy Clinical Research Network Authors/Writing Committee; Baker CW, Almkhatar T, et al. Macular edema after cataract surgery in eyes without preoperative central-involved diabetic macular edema. *JAMA Ophthalmol*. 2013;131(7):870-879.

12. Мошетьова Л.К., Нестерова А.П., Егорова Е.А. Клинические рекомендации – офтальмология: ГЭОТАР-Медиа. — 2009.
13. Малюгин Б.Э., Шпак А.А., Морозова Т.А. Хирургия катаракты: клинико-фармакологические подходы / . – М.: Издательство «Офтальмология», 2015.
14. Астахов С.Ю., Гобеджишвили М.В. Послеоперационный макулярный отек, синдром Ирвина — Гасса. Клиническая офтальмология. — 2010;№ 1. — С. 5–10.
15. Solomon L.D. Efficacy of topical flurbiprofen and indomethacini preventing pseudophakic cystoids macular edema // J. Cataract Refract. Surg. 1995. Vol. 21. P. Surg. 1995. Vol. 21. P. 73–81.
16. Pålsson S, Nyström A, Sjödell L, Jakobsson G, Byhr E, Andersson Grönlund M, Zetterberg M. Combined phacoemulsification, primary intraocular lens implantation, and pars plana vitrectomy in children with uveitis. Ocul. Immunol. Inflamm. 2015 Apr;23(2):144-51. doi: 10.3109/09273948.2014.883546. Epub 2014 Feb 24.
17. Miyake K., Ota I., Miyake G., Numaga J. Nepafenac 0.1% versus fluorometholone 0.1% for preventing cystoid macular edema after cataractsurgery//J. Cataract Refract. Surg. — 2011. — Vol. 37. — P. 1581–1588.
18. Пирогов Ю.И., Бутина Г.М., Морозов Р.А., Оксентюк А.А., Рыбина М.В., Чшиева М.Р., Шаталов М.С. Опыт применения нестероидного противовоспалительного препарата, содержащего бромфенак, у пациентов после хирургии катаракты.//Офтальмологические ведомости. 2016;9(2):53–56.
19. Wang Q.W., Yao K., Xu W., et al. Bromfenac sodium 0.1%, fluorometholone 0.1% and dexamethasone 0.1% for control of ocular inflammation and prevention of cystoid macular edema after phacoemulsification. Ophthalmologica. 2013;229(4):187–94. DOI: 10.1159/000346847
20. Jung J.W., Chung B.H., Kim E.K., Seo K.Y., Kim T.I. The effects of two non-steroidal anti-inflammatory drugs, bromfenac 0.1% and ketorolac 0.45%, on cataract surgery. Yonsei Med J. 2015;56(6):1671–77. DOI: 10.3349/ymj.2015.56.6.1671
21. Cable M. Comparison of bromfenac 0.09% QD to nepafenac 0.1% TID after cataract surgery: pilot evaluation of visual acuity, macular volume, and retinal thickness at a single site. Clin. Ophthalmol. 2012;6:997–1004. DOI: 10.2147/OPHTH.S32179
22. Hariprasad S.M., Akduman L., Clever J.A., et al. Treatment of cystoid macular edema with the new-generation NSAID nepafenac 0.1% // Clin. Ophthalmol. — 2009. — Vol. 3. — P. 147–154.
23. Singh Rishi, Alpern Louis et al. Evaluation of nepafenac in prevention of macular edema following cataract surgery in patients with diabetic retinopathy // Clin. Ophthalmol. — 2012. — Vol. 6. — P. 1259–1269.
24. Бейсенбаева Б.С., Оразбеков Л.Н., Муравьева Л.А., Асылбекова А.С., Абдуллина Д.А. Комбинированное лечение синдрома Ирвина-Гасса в сочетании с нестероидным противовоспалительным препаратом броксинаком. //Офтальмологический журнал Казахстана.2017г., №3-4(52) С. 25-31.
25. Алдашева Н.А., Степанова И.С., Асаинова М., Касымбекова М.М., Абышева Л.Д.. Характеристика поверхностных тканей глаза при глаукоме на фоне медикаментозного лечения. – Материалы юбилейной научно-практической конференции с международным участием «Современная офтальмология: интеграция науки и практики»: - Алматы: АО «Казахский ордена «Знак почета» НИИ глазных болезней», 2018. – С 76-79.
26. Wolf E.J., Braunstein A., Shih C., Braunstein R. E. Incidence of visually significant pseudophakic macular edema after uneventful phacoemulsification in patients treated with nepafenac // J. Cataract Refract. Surg. — 2007. — Vol. 33, N 9. — P. 1546–1549
27. Pålsson S, Andersson Gronlund M, Skiljic D, Zetterberg M. Phacoemulsification with primary implantation of an intraocular lens in patients with uveitis. 22 August 2017 Volume 2017:11 Pages 1549—1555.
28. Малюгин Б.Э., Шпак А.А., Морозова Т.А. Хирургия катаракты: клинико-фармакологические подходы. Москва: Офтальмология, 2015;82. [Malyugin B.E., Shpak A.A., Morozova T.A. Cataract surgery: clinical pharmacology studies. Moscow: Ophthalmology, 2015:82
29. Башина И.А., Фролов М.А., Липатов Д.В.. Профилактика макулярного отека после хирургии катаракты у больных сахарным диабетом. Сахарный диабет. 2017;20(5):350-355 Diabetes Mellitus. 2017;20(5):350-355doi: 10.14341/DM8729
30. VISION 2020: The cataract challenge // Community Eye Health. — 2000. — Т. 13, вып. 34. — С. 17–19. — ISSN 0953-6833.

РЕЗЮМЕ

НЕСТЕРОИДНЫЕ ПРОТИВОВОСПАЛИТЕЛЬНЫЕ СРЕДСТВА В ЛЕЧЕНИИ СИНДРОМА ИРВИНА-ГАССА

Баянова Ә.М.

АО КазНИИ глазных болезней, г. Алматы, Казахстан.

В данной статье представлен литературный обзор по материалам, касающимся профилактики и лечения синдрома Ирвина-Гасса с применением нестероидных противовоспалительных средств. Синдром Ирвина-Гасса представляет собой скопление жидкости в наружном плексиформном и внутреннем ядерном слоях сетчатки глаза в центре макулы. Разобрано определение заболевания, вероятные причины возникновения и возможные теории патогенеза. Рассмотрена наиболее широко применяемая классификация данного синдрома. Приведены результаты работ различных авторов как отечественной офтальмологии, так и ближнего и дальнего зарубежья, посвященных этой теме. Согласно приведенным данным, наиболее перспективным направлением в лечении и профилактике послеоперационного кистозного макулярного отека являются комбинированные методы лечения нестероидными противовоспалительными препаратами с глюкокортикостероидными средствами. Некоторые авторы в профилактике синдрома отдают предпочтение НПВС.

ТҰЖЫРЫМ

ИРВИН-ГАСС СИНДРОМЫН ЕМДЕУДЕ СТЕРОИДТЫ ЕМЕС ҚАБЫНУҒА ҚАРСЫ ПРЕПАРАТТАР

Баянова Ә.М.

«Құрмет белгісі» орденді Көз аурулары қазақ ғылыми-зерттеу институты
Алматы, Қазақстан

Осы мақалада Ирвин-Гасс синдромының стероидты емес қабынуға қарсы препараттармен алдынала емдеу және нағызғы емдеуге қатысты материалдарын әдеби шолу қарастырылған. Ирвинг-Гасс синдромы макуланың ортасында тордың сыртқы қабатындағы сұйықтық жинағы. Аурудың анықталуы, пайда болудың ықтимал себептері және патогенездің ықтимал теориясы талданады. Бұл синдромның кеңінен қолданылатын жіктелуі қарастырылады. Осы тақырып бойынша түрлі авторлардың жұмысының нәтижелері көрсетілген. Ұсынылған мәліметтерге сәйкес, глюкокортикостероидтермен бірге стероидты емес қабынуға қарсы препараттармен емдеудің ең перспективті әдістері емдеу әдістерін біріктіреді. Кейбір авторлар NSAID-ді қолдайды.

SUMMARY

NONSTEROIDAL ANTI-INFLAMMATORY DRUGS IN THE TREATMENT OF IRWIN-GASS SYNDROME.

Bayanova A.M., Stepanova I.S.

Kazakh Research Institute of Eye Diseases, Almaty, Kazakhstan.

This article presents a literature review of materials related to the prevention and treatment of Irwin-Gass syndrome with nonsteroidal anti-inflammatory drugs. Irving-Gass syndrome is a collection of fluid in the outer layer of the retina in the center of the macula. The definition of diseases, the probable causes of occurrence and possible theories of pathogenesis are analyzed. The most widely used classification of this syndrome is considered. The results of the work of various authors on this topic are presented. According to the data presented, the most promising methods of treatment with nonsteroidal anti-inflammatory drugs with glucocorticosteroids are combined methods of treatment. Some authors prefer NSAIDs.

ГРНТИ:76.29.56; 76.13.25

СОВРЕМЕННЫЕ АСПЕКТЫ ДИАГНОСТИКИ И ЛЕЧЕНИЯ ДИАБЕТИЧЕСКОГО МАКУЛЯРНОГО ОТЕКА (ОБЗОР ЛИТЕРАТУРЫ)

Іңкәрбекова Ұ.Қ. Имантаева М.Б
АО КазНИИ глазных болезней, г.Алматы, Казахстан

Ключевые слова: диабетический макулярный отек, эпидемиология, патогенез и лечение диабетической макулопатии

Сахарный диабет (СД) является одной из актуальных проблем здравоохранения. Количество больных диабетом увеличивается во всех странах и, по данным ВОЗ, число людей с диабетом возросло со 108 миллионов в 1980 году до 422 миллионов в 2014 году. [1]. Большая социальная значимость сахарного диабета в том, что он приводит к ранней инвалидизации и летальности, является одной из основных причин слепоты, инфарктов, инсультов, почечной недостаточности и ампутаций нижних конечностей.

Наиболее тяжелыми осложнениями сахарного диабета приводящие к необратимой слепоте являются диабетическая ретинопатия (ДРП) и диабетический макулярный отек (ДМО). По данным Wisconsin Epidemiological Study of Diabetic Retinopathy (WESDR) при длительности сахарного диабета более 20 лет ретинопатия выявляется в 80–100% случаев, при этом ДМО развивается в 29% случаев [2].

По данным ICO Guidelines For Diabetic Eye Care updated 2017 - у 1 из 3 (34,6%) больных сахарным диабетом та или иная форма диабетической ретинопатии в США, Европе и Азии. У 1 из 10 пациентов (10,2%) снижено зрение в связи с ДРП или ДМО. В 2010г у 92млн.больных СД I и II типа диагностирована та или иная форма ДРП: 17 млн.больных с пролиферативной ДРП, 20 млн.больных с ДМО, из них зрение снижено у 28 млн.пациентов

Диабетический макулярный отек – важное осложнение, которое оценивается отдельно от стадий ретинопатии, так как может быть ассоциировано с любой из стадий ДР и может иметь независимое от нее течение.

Макулярный отёк определяется по наличию любого из трёх критериев:

- утолщение сетчатки в пределах до 500 мкм (треть диска зрительного нерва) от анатомического центра макулы;

- образование «твёрдых» экссудатов в макулярной зоне, или в пределах 500 мкм от её центра, в сочетании с макулярным отёком;

- утолщение сетчатки площадью, равной площади диска зрительного нерва, в зоне от 500 до 1500 мкм от анатомического центра макулы [3,4]

Основной патогенетический механизм, приводящий к повреждению эндотелия сосудов при сахарном диабете, — хроническая гипергликемия, которая приводит к активации альдозоредуктазы, усилению неферментативного гликозилирования белков, изменению миоинозитол фосфатидилинозитолового механизма, повышению активности протеинкиназы C, активации полиолового пути окисления глюкозы с образованием высокоосмотических соединений, активации конечных продуктов усиленного гликозилирования, усилению перекисного окисления липидов, накоплению свободных радикалов, что ведёт к нарушению плотности межклеточных соединений, вызывая повышение сосудистой проницаемости [5,6] При развитии диабетического макулярного отёка основную роль играет нарушение функций гематоофтальмического барьера. При длительной гипергликемии происходит структурные изменения эндотелия сосудов сетчатки, что приводит к повреждению гематоретинального барьера и повышению сосудистой проницаемости. Это усиливает экссудацию и накопление экстрацеллюлярной жидкости и белков в ткани сетчатки. Важную роль в повышении проницаемости сосудов играет сосудистый эндотелиальный фактор роста (VEGF) 1, продукция которого возрастает при ишемии сетчатки. Воздействуя на эндотелиальные белки плотных межклеточных контактов, VEGF таким образом вызывает увеличение сосудистой проницаемости

Клинически диабетическая макулопатия выглядит так же как ретинопатия в других отделах сетчатки хотя имеются некоторые морфологические отличия связанные со структурой сетчатки в этой области. Это наличие васкулярной зоны, и уменьшение толщины фовеолярного участка. Различают фокальный и диффузный макулярный отек, в зависимости от источника просачивания жидкости. При фокальном макулярном отеке наблюдается проса-

чивание из фокальных перимакулярных микроаневризм при нарушении внутреннего гематоретинального барьера, представленного капиллярами сетчатки. При диабетической ретинопатии происходит потеря перicyтoв, в результате чего ослабевают плотные межклеточные контакты, что приводит к появлению микроаневризм и просачиванию жидкости. При диффузном макулярном отеке отмечаются генерализованные нарушения как внутреннего так и наружного гематоретинального барьера. Наружный гематоретинальный барьер представлен пигментным эпителием сетчатки и при его повреждении происходит просачивание жидкости из хориокапилляров.

По данным исследования авторов Vujosevic S. и Miden E. (2013) выявлено уменьшение толщины слоя нервных волокон сетчатки у больных СД [7]. Исследователи пришли к заключению что это связано с активацией клеток Мюллера вследствие гипергликемии что привело к прогрессирующей потере ганглионарных клеток и астроцитов. Клетки Мюллера выполняют важные функции как структурная, стабилизирующая, удаляют продукты метаболизма и жидкость, выделяют трофические факторы, что способствует выживаемости нейронов сетчатки. В то же время глиальные клетки анатомически тесно связаны с ретинальными кровеносными сосудами. Повреждение данных клеток ведет к нарушению работы гематоретинального барьера, усилению просачивания жидкости в ткань сетчатки [8–10]. Клетки Мюллера также играют важную роль в поддержании баланса про- и антиангиогенной активности, поскольку они могут продуцировать как VEGF-, так и PEDF-факторы. Было показано, что в условиях гипергликемии и гипоксии существенно снижается выработка PEDF на фоне значительного усиления экспрессии VEGF мюллеровскими клетками [11, 12]. Таким образом, процессы нейродегенерации сетчатки, роль цитокинов и факторов роста являются важным звеном в развитии микроваскулярных и гемодинамических нарушений при ДМО.

К основным факторам риска, обуславливающим развитие и прогрессирование ДМО, относятся: длительность течения СД, гипертензия, гипергликемия, гиперхолестеринемия. К другим неблагоприятным факторам относят наличие у пациента почечной или сердечной недостаточности. Также наблюдалось что во время беременности тяжесть диабетической ретинопатии и ДМО усиливается.

Современная диагностика диабетического макулярного отека включает в себя наряду с офтальмоскопией оптическую когерентную томографию (ОКТ), флюоресцеиновую ангиографию (ФАГ), аутофлюоресценцию (АФ), компьютерную микропериметрию (МП), цифровое фотографирование глазного дна с помощью немидриатических фундус-камер. ФАГ с успехом применяется в диагностике ДМО в течение многих лет. Метод дает возможность определить источник пропотевания жидкости, распространенность отека. ОКТ является высокоинформативным неинвазивным методом который позволяет наблюдать структуры сетчатки с максимальной детализацией и получить объективную информацию о состоянии макулярной зоны (площади и высоты отека,

характера витреомакулярных взаимоотношений). ОКТ даёт возможность оценить толщину сетчатки в микрометрах, объём в кубических миллиметрах и её структуру, витреоретинальные соотношения. При наличии ДМО возможны следующие морфологические изменения: утолщение сетчатки, кистозные изменения, субфовеолярная отслойка нейрозпителлия, витреоретинальные тракции, эпиретинальный фиброз, макулярные разрывы [13]. Получение чёткого представления о виде ДМО определяет дальнейшую тактику ведения больного.

Лечение диабетической ретинопатии комплексное, проводится совместно эндокринологом и офтальмологом. Немаловажное значение имеет правильное питание, поддержание уровня глюкозы крови и артериального давления в пределах допустимых значений. Лечение макулярного отека может быть консервативным, хирургическим и лазерным. Консервативная терапия состоит в применении противовоспалительных препаратов и назначаемые на ранних стадиях макулярного отека. Общее и местное патогенетически обоснованное лечение, направленное на компенсацию метаболических нарушений и включающее: антиоксиданты, дезагреганты, ретинопротекторы, антикоагулянты, диуретики, витаминотерапию, биогенные пептиды, протеолитические ферменты, липотропные препараты.

Интравитреальное введение стероидов позволяет эффективно воздействовать на макулярный отёк и улучшать остроту зрения в случае резистентности к лазерному лечению [4,14,15]. Kang и соавт. (2006) считают, что введение стероидов в стекловидное тело спустя 3 нед после лазерной фотокоагуляции было более эффективным, чем отдельные интравитреальные инъекции [16]. Интравитреальное введение ингибиторов ангиогенеза (ИВВИА). Показания: макулярный отек (по данным OCT) со снижением зрения, ППДР с ДМО, ПДР с ДМО при отсутствии витреоретинальных тракций.

Фактор VEGF признан одним из важных в прогрессировании диабетической ретинопатии. Локальное введение ингибиторов VEGF посредством интравитреальных инъекций позволяет доставлять препарат к месту его непосредственного воздействия и тем самым

минимизировать число системных побочных реакций. ИВВИА проводится как в монотерапии, так и в сочетании с лазеркоагуляцией (СМП) или витреоретинальной хирургией (ВСМП).

Суть лазерной коагуляции сетчатки при макулярном отеке сводится к коагуляции всех неполноценных сосудов, через стенку которых происходит просачивание жидкости. Центр макулы должен оставаться незатронутым. Методы лазеркоагуляции: при фокальном отеке - фокальная лазеркоагуляция, при диффузном отеке - лазеркоагуляция по типу «решетки», при ПДР (даже при единичном новообразованном сосуде на ДЗН или в любой зоне сетчатки), а также при ППДР, характеризующейся наличием обширных участков ишемии с тенденцией к прогрессированию – панретинальная лазеркоагуляция. [21].

Доказано, что лазерное лечение эффективно в предупреждении потери зрения на ранних этапах развития ДМО. По данным ETDRS, через 3 года после фокальной лазерной коагуляции при клинически значимом макулярном отеке значительное снижение остроты зрения наступило у 15% больных, а в контрольной группе — у 32%. Таким образом, лазерное лечение вдвое снижает риск потери остроты зрения [4,14,17]. По данным R. Oik (1986) у больных с диффузным ДМО после лазерной коагуляции аргоновым лазером методом модифицированной «решётки». Через 2 года острота зрения улучшилась у 45% пролеченных, в то время как в контроль-

ной группе — у 8% [18]. А.С. Измайлов и Л.И. Балашевич (2002), Т. Gardner и соавт. (1991) обнаружили положительное влияние панретинальной лазерной коагуляции на частоту регрессирования ДМО в отдалённые сроки наблюдения. В последней публикации отмечено уменьшение отека в 72% глаз и увеличение остроты зрения на 2 строки и более в 44% глаз [3]. Было обнаружено, что эффект лазерной коагуляции меньше в глазах при слабо выраженном утолщении сетчатки. На исходы фотокоагуляции ДМО негативно влияют такие факторы, как обширная зона центральной капиллярной неперфузии, диффузные и кистозные изменения, твёрдые экссудаты в центре фовеолы, изначально низкая острота зрения, повышенное артериальное давление и признаки нефропатии [3,19].

В КазНИИ ГБ был разработан метод дозированной криоретинотомии в сочетании с введением кортикостероидов (дипроспан) в субтеноновое пространство. Показанием к криоретинотомии являются: рефрактерный макулярный отек не более 300 микрон (по данным OCT). Аутолимфодренирование с введением в субтеноновое пространство антиметаболитов показано при ППДР и ПДР с ДМО выше 300 микрон (по данным OCT) [21]. Эта операция может проводиться как в монотерапии, так и в сочетании с лазеркоагуляцией сетчатки [22].

Известны случаи спонтанного исчезновения макулярного отека в результате нормализации гликемии и системных нарушений [3,20].

Заключение

На сегодняшний день в лечении ДМО не существует единственного абсолютно эффективного метода. Каждый из предложенных способов лечения имеет свои преимущества, недостатки и ограничения в применении. Одной из основных проблем в лечении ДМО является хронический характер течения патологического процесса. Таким образом, несмотря на достигнутые результаты в диагностике и лечении ДМО, эти вопросы требуют дальнейшего изучения.

ЛИТЕРАТУРА

1. White, N. H. Effect of prior intensive therapy in type 1 diabetes on 10-year progression of retinopathy in the DCCT/EDIC: comparison of adults and adolescents / N. H. White, W. Sun, P. A. Cleary [et al.] // *Diabetes*. — 2010. — Vol. 59. — P. 1244-1253.
2. Klein, R. The Wisconsin Epidemiologic Study of Diabetic Retinopathy. XV. The longterm incidence of macular edema / R. Klein, B. E. Klein, S. E. Moss, K. J. Cruickshanks // *Ophthalmology*. — 1995. — Vol. 102. — P. 7-16.
3. Балашевич Л.И. Глазные проявления диабета. — СПб.: МАПО, 2004. — 282 с. [Balashevich L.I. *Glaznye proyavleniya diabeta. (Eye involvement in diabetes mellitus.) Saint Petersburg: Medical Academy of Post-Graduate Education. 2004; 282 p. (In Russ.)*]
4. Романенко И.А., Черкасова В.В., Егоров Е.А. Диабетический макулярный отёк. Классификация, клиника, лечение // *PMЖ. Клин.офтальмол.* — 2010. — Т. 11, №1. — С. 30–32. [Romanenko I.A., Cherkasova V.V., Egorov E.A. *Diabetic macular edema. Classification, clinic, treatment. RMZh. Klinicheskaya oftal'mologiya. 2010; 11 (1): 30–32. (In Russ.)*]
5. Bressler N.M., Edwards A.R., Antoszyk A.N. et al. Diabetic retinopathy clinical research network. Retinal thickness on Stratus optical coherence tomography in people with diabetes and minimal or no diabetic retinopathy // *Am. J. Ophthalmol.* — 2008. — Vol. 145, N 5. — P. 894–901.

6. Hirai F.E., Knudtson M.D., Klein B.E., Klein R. Clinically significant macular edema and survival in type 1 and type 2 diabetes // *Am. J. Ophthalmol.* — 2008. — Vol. 145. — P. 700–706.
7. Vujosevic S, Midena E. Retinal Layers Changes in Human Preclinical and Early Clinical Diabetic Retinopathy Support Early Retinal Neuronal and Müller Cells Alterations. *Journal of Diabetes Research* 2013;2013:905058. doi: 10.1155/2013/905058
8. Newman E, Reichenbach A. The Müller cell: a functional element of the retina. *Trends in Neurosciences* 1996;19(8):307–312. doi: 10.1016/0166-2236(96)10040-0
9. Bringmann A, Reichenbach A, Wiedemann P. Pathomechanisms of Cystoid Macular Edema. *Ophthalmic Res* 2004;36(5):241–249. doi: 10. Хаппе В. Офтальмология. Перевод с нем. / Под ред. А.Н. Амирова. 2-е изд. — М.: МЕДпресс-информ, 2005. — 643 с. [Happe W. Augenheilkunde. 2nd ed. Ferdinand Enke Verlag, St., 384 p. (Russ. Ed.: Happe W. Oftal'mologiya. Pervod s nemetskogo. Ed. by A.N. Amirov. 2nd ed. Moscow: MEDpress-inform. 2005; 643 p. (In Russ.))]
10. Delcourt C., Villatte-Cathelineau B., Vauzelle-Kervroedan F. et al. Visual impairment in type 2 diabetic patients. A multicentre study in France. CODIABINSERM-ZENECA Pharma Study Group // *Acta Ophthalmol Scand.* — 1995. — Vol. 73. — P. 293–298.
11. Ola M, Nawaz M, Khan H, Alhomida A. Neurodegeneration and Neuroprotection in Diabetic Retinopathy. *IJMS* 2013;14(2):2559–2572. doi: 10.3390/ijms14022559
12. Jain A, Varshney N, Smith C. The Evolving Treatment Options for Diabetic Macular Edema. *Int J Inflamm* 2013;2013:689276. doi: 10.1155/2013/689276
13. Воробьева И.В., Меркушенкова Д.А. Анализ влияния антиангиогенной терапии на диабетический макулярный отёк при сахарном диабете 2-го типа // *PMЖ. Клин. офтальмол.* — 2013. — Т. 14, №1. — С. 10–12. [Vorobieva I.V., Merkushechkova D.A. The effectiveness of antiangiogenic treatment in patients with diabetes mellitus type two and diabetic macular edema. *RMZh. Klinicheskaya oftal'mologiya.* 2013; 14 (1): 10–12. (In Russ.)]
14. Aydin E., Demir H.D., Yardim H. Erkorkmaz of intravitreal triamcinolone after or concomitant with laser photocoagulation in nonproliferative diabetic retinopathy with macular edema // *Eur. J. Ophthalmol.* — 2009. — Vol. 19. — P. 630–637.
15. Brasil O.F. Predictive factors for short-term visual outcome after intravitreal triamcinolone acetate injection for diabetic macular oedema: an optical coherence tomography study // *Br. J. Ophthalmol.* — 2007. — Vol. 91. — P. 761–765
16. Kang S.W., Sa H.S., Cho H.Y., Kim J.I. Macular grid photocoagulation after intravitreal triamcinolone acetate for diffuse diabetic macular edema // *Arch. Ophthalmol.* — 2006. — Vol. 124. — P. 653–658.
17. Пасечникова Н.В. Лазерное лечение при патологии глазного дна. — Киев: Науково-виробниче підприємство «Видавництво "Наукова думка" НАН України», 2007. — 207 с. [Pasechnikova N.V. Lazernoe lechenie pri patologii glaznogo dna. (Laser treatment in eye fundus diseases.) Kiev: Naukovo-vyrobnyche pidpryyemstvo «Vydavnytstvo "Naukova dumka" NAN Ukrayiny». 2007; 207 p. (In Russ.)]
18. Quigley H.A., Dunkelberger G.R., Green W.R. Retinal ganglion cell atrophy correlated with automated perimetry in human eyes with glaucoma // *Am. J. Ophthalmol.* — 1989. — Vol. 107. — P. 453–464.
19. Deák G.G., Bolz M., Ritter M. et al. Diabetic Retinopathy Research Group Vienna. A systematic correlation between morphology and functional alterations in diabetic macular edema // *Invest. Ophthalmol. Vis. Sci.* — 2010. — Vol. 51, N 12. — P. 6710–6714
20. Лисочкина А.Б., Нечипоренко П.А. Микропериметрия — преимущества метода и возможности практического применения // *Офтальмол. ведомости.* — 2009. — Т. 2, №1. — С. 18–22. [Lisochkina A.B., Nechiporenko P.A. Microperimetry — the advantages of the method and its practical capabilities. *Oftal'mologicheskie vedomosti.* 2009; 2 (1): 18–22. (In Russ.)]
21. Тактика ведения больных диабетической ретинопатией на различных этапах офтальмологической службы И.С. Степанова, Н.А. Алдашева, М.Б. Имантаева, М.С. Мукажанова *Казахский научно-исследовательский институт глазных болезней, г. Алматы. Қазақстан Офтальмологиялық журналы - 2014 - № 3-4 (46) 2014*
22. Диабетическая ретинопатия. Имантаева М.Б., Мустафина Ж.Г., Краморенко Ю.С., Степанова И.С., Алматы. 2000, С.155

РЕЗЮМЕ

СОВРЕМЕННЫЕ АСПЕКТЫ ПАТОГЕНЕЗА, ДИАГНОСТИКИ И ЛЕЧЕНИЯ
ДИАБЕТИЧЕСКОГО МАКУЛЯРНОГО ОТЕКА

Іңкәрбекова Ұ.Қ. Имантаева М.Б.
АО «КазНИИ глазных болезней», г.Алматы, Казахстан

Диабетическая ретинопатия и диабетический макулярный отек – одно из специфических осложнений сахарного диабета, которые являются основной причиной слепоты у данной категории больных. Начальные стадии диабетической ретинопатии и макулярного отека не сопровождаются зрительными расстройствами, поэтому самостоятельно пациенты обращаются за медицинской помощью, как правило, поздно. Это обстоятельство объясняет важность активного выявления глазных осложнений, которое может быть осуществлено только при хорошо поставленной диспансерной работе с зарегистрированными больными сахарным диабетом.

В обзоре литературы представлены современные данные о патогенезе, эпидемиологии, методах диагностики и лечения диабетического макулярного отека. Современная диагностика диабетического макулярного отека, помимо офтальмоскопии включает специальные высокоинформативные методы: оптическую когерентную томографию, аутофлюоресценцию, микропериметрию. Данные методы позволяют получить детальную информацию о структурных изменениях сетчатки, а также о ее функциональном состоянии, что дает возможность выявлять заболевание на ранних этапах и определять наиболее эффективную тактику лечения. В настоящее время методами лечения диабетической ретинопатии являются лазерные и хирургические (витрэктомия) вмешательства, интравитреальное введение глюкокортикоидов и ингибиторов сосудистого эндотелиального фактора роста. Несмотря на достигнутые результаты в диагностике и лечении диабетического макулярного отека эти вопросы требуют дальнейшего изучения.

ТҰЖЫРЫМ

ДИАБЕТТІК МАКУЛА ІСІГІНІҢ ПАТОГЕНЕЗІ, ДИАГНОСТИКАЛАУ
ЖӘНЕ ЕМДЕУДІҢ ЗАМАНАУИ АСПЕКТІЛЕРІ

Іңкәрбекова Ұ.Қ. Имантаева М.Б.
Көз аурулары КазҒЗИ АҚ, Алматы қ, Қазақстан.

Диабеттік ретинопатия мен диабеттік макула ісігі – қант диабетімен ауыратын науқастардағы соқырлықтың басты себебі болып табылатын қант диабетінің ерекше асқынуларының бірі болып табылады. Диабеттік ретинопатия мен макула ісігінің алғашқы кезеңдері көру бұзылыстармен бірге жүрмейді, сондықтан науқастар медициналық көмекке әдетте кеш жүгінеді. Бұл жағдай көздегі асқынуларды ерте анықтап, алдын алудың маңыздылығын көрсетеді, оған қант диабеті бар науқастармен уақытылы, дұрыс жүргізілген диспансерлік жұмыс арқылы қол жеткізуге болады.

Әдебиеттерге шолу патогенез, эпидемиология, диагностика және емдеу туралы ағымдағы заманауи деректерді ұсынады. Офтальмоскопиядан басқа диабеттік макулярлық ісіктің заманауи диагностикасы арнайы жоғары ақпараттылық әдістерді қамтиды, олар: оптикалық когерентті томография, аутофлюоресценция, микропериметрия. Бұл әдістер торлы қабықтың құрылымдық өзгерістеріне, сондай-ақ оның функционалдық жай-күйіне қатысты егжей-тегжейлі ақпаратты алуға мүмкіндік береді, бұл ауруды ерте кезеңдерде анықтауға және ең тиімді емдеу стратегиясын анықтауға мүмкіндік береді. Қазіргі уақытта диабеттік ретинопатияны емдеу әдісі лазерлі және хирургиялық (витрэктомия) араласулар, глюкокортикоидтерді интравитреальді енгізуді және анти-VEGF терапия. Дегенмен қазіргі таңдағы макула ісінгін диагностикалау мен емдеуде қол жеткізілген нәтижелерге қарамастан, бұл мәселелер одан әрі зерттеуді қажет етеді.

SUMMARY

Inkarbekova U.K. Imantaeva M.B.

Kazakh eye research institute
Almaty, Kazakhstan.

Diabetic retinopathy and diabetic macular edema is one of the specific complications of diabetes mellitus, which are the main cause of blindness in this category of patients. The initial stages of diabetic retinopathy and macular edema are not accompanied by visual disturbances, so patients on their own seek medical help, as a rule, late. This circumstance explains the importance of active detection of eye complications, which can be carried out only with well-established dispensary work with registered patients with diabetes mellitus.

The review of the literature presents current data on the pathogenesis, epidemiology, methods of diagnosis and treatment of diabetic macular edema. Modern diagnostics of diabetic macular edema, in addition to ophthalmoscopy, includes special highly informative methods: optical coherence tomography, autofluorescence, microperimetry. These methods make it possible to obtain detailed information about structural changes in the retina, as well as its functional state, which makes it possible to detect the disease at early stages and to determine the most effective treatment strategy. Currently, methods of treating diabetic retinopathy are laser and surgical (vitrectomy) interventions, intravitreal administration of glucocorticoids and inhibitors of vascular endothelial growth factor. Despite the results achieved in the diagnosis and treatment of diabetic macular edema, these issues require further study.

ГРНТИ: 76.29.56; 76.29.37

ҚАНТ ДИАБЕТИМЕН АУЫРАТЫН НАУҚАСТАРДЫҢ АУРУДЫҢ АУЫРЛЫҚ ДӘРЕЖЕСІ МЕН ТИПІНЕ БАЙЛАНЫСТЫ КӨЗДІҢ АЛДЫҢҒЫ БӨЛІГІНДЕГІ ӨЗГЕРІСТЕР (ӘДЕБИЕТКЕ ШОЛУ)

Оңғарбайқызы Ұ., Имантаева М.Б.

Көз аурулары КазФЗИ АҚ, Алматы қ, Қазақстан.

Өзектілігі. Қант диабеті (ҚД)- экономикалық дамыған елдердегі ең көп таралған эндокринологиялық ауру. Халықаралық федерацияның мәліметтері бойынша, әлемде 425 миллион науқас қант диабетімен зардап шегеді, 2045 жылы бұл сан 629 миллионға дейін жоғарылайды деп күтілуде. Соқырлардың 20% көздің диабеттік зақымдану салдарынан көру қабілетінен айырылды. [1]

ҚД ауыратын науқастардың ішінде мамандандырылған офтальмолог көмегін қажет ететін науқастар саны жыл санап артуды. ҚД көздегі өзгерістері бірінші орында мүгедектікке алып келеді. Тәжірибе бойынша қалалық және аудандық ауруханалардың мамандары бұл саладағы науқастарға жеткілікті көмек көрсете алмайды.

Қабақтағы және конъюнктивадағы өзгерістер

Қабынулық өзгерістер. Жиі рецидив береді, емдеу қиын, жиі қышыумен жүреді

- 1) блефарит және блефароконъюнктивит
- 2) теріскен (ячмень)
- 3) мейбомит
- 4) қабақ терісі экземасы
- **Дистрофиялық өзгерістер**
- 5) микроаневризмалар
- 6) қан тамырларының варикозды кеңеюі.

• Қан айналым бұзылысы өзгерістері

- 7) ксантомалар

ҚД тері ауруларының көбісі, эндогенді және экзогенді инфекциялар мен интоксикацияларға организмнің қарсы тұру қабілетінің төмендеуімен түсіндіріледі. Қант диабеті бар науқастар инфекцияларға сезімтал екендігі жалпыға бірдей. Қант диабеті бар науқастар блефаритке бейім, сондай-ақ май бездерінің инфекциясы нәтижесінде туындаған қайталануларға бейім. [2] Жалпы қант диабетінде қабақтың жақсы гигиенасы және жақсы бақыланатын гликемия деңгейлері осы жағдайлардың дамуын шектей алады. Конъюнктивтаға қант диабетінің әсері кейінгі кезеңдерде көрінеді. Диабеттік конъюнктивта дамытуға алып келетін ең жиі себеп - бактериялық инфекцияның дамуы. [3]. Қант диабетінің ұзақ уақыт ауыратын науқастарда конъюнктиваның микроқантамырлық аномалиялары болуы мүмкін, оның ішінде, қан тамырларының кеңеюі болуы мүмкін [4]. Бір қызығы, капиллярдағы бұл өзгерістер торлы қабықтың қан тамырларындағы өзгерістерді көрсетеді. Клиникалық түрде қант диабетіндегі конъюнктивтік ангиопатия конъюнктивит сияқты көздің алдыңғы бөлігіндегі инфекцияларға бейімділік жасауда маңызды рөл атқаруы мүмкін. [5].

Қасаң қабық өзгерісі

Қасаң қабық өзгерісі ҚД ауыратын 20% науқастарда кездеседі [6].

Анықталады:

- нүктелі кератопатия
- рецидивтеуші жара
- қасаң қабық дегенерациясы
- эпителиалды кератодистрофия
- құрғақ кератоконъюнктивит
- паренхиманың орталық және

перифериялық дегенерациясы

Қант диабетімен ауыратын адамдарда қасаң қабық сезімталдығының төмендеуі әдебиеттерде жақсы жазылған [7]. Қасаң қабық сезімталдығының жоғарылауы, диабеттік қасаң қабық эпителиалды жарақатының және рецидивті жараның жазылуына алып келеді. ҚД ауыратын науқастың жасына қарамастан, қасаң қабықтың сезімталдығының төмендеуі диабеттік полинейропатияға алып келетін маркер деп айтсақ болады. [8]. ҚД ауыратын науқастар мен сау адамдар арасындағы қасаң қабық

сезімталдығы өзгерісінің айтарлықтай айырмашылығы, бұл көрсеткіштің маңыздылығын растайды. Таваколи және басқаларының зерттеуі (2007 ж.) бойынша, қасаң қабық сезімталдығының төмендеуі, жастың ұлғаюы және қант диабетінің метаболикалық бақылауының нашарлауы арасында айтарлықтай оң қатынастар байқалды [9].

Қасаң қабық өзгерісі метаболикалық өзгерістерге байланысты, қасаң қабық тініне глюкозаның сіңуі және клеткааралық ісік күшеюімен түсіндіріледі. Тәжірибеде, ҚД кезінде, гликемия дәрежесіне байланысты қасаң қабық қалыңдығы жоғарылайды (Pierro L.et.al., 1993).

Имантаева М.Б. және бірлескен авторлардың (2000 ж.) зерттеулері бойынша ҚД I типімен ауыратын науқастарда қасаң қабық перифериялық, яғни лимбке жақын, зат алмасу жақсы жүретін аймақта қалыңдайтыны, ал, ДР прогрессивті дәрежесінде қасаң қабықтың парацентралды аймақта да қалыңдағандығы анықталады [10].

Морфометрлік зерттеу нәтижесінде, ҚД орташа және ауыр дәрежесімен ауыратын науқастарда, жеңіл дәрежесімен ауыратын науқастармен салыстырғанда қасаң қабық эндотелий тығыздығы бірден жоғарылауы анықталды (Busted L. et.al., 1993, Herse R. et.al., 1995)

ҚД орташа және ауыр дәрежесінде эндотелий клеткаларының тығыздығы, орташа клеткаларының аймағының төмендеуімен байланысты. (Ронкина Т.И., 1989). Бұлардың барлығы, ҚД орта және ауыр дәрежесінде клеткалардың митотикалық бөлінуі жоғарылайтынын көрсетеді.

Сонымен қатар, эндотелий популяциясын зерттей келе, ҚД орта және ауыр дәрежесінде жеңіл дәрежесімен салыстырғанда, кіші клеткалардың бірден көбеюі анықталды, бұл эндотелий клеткаларының пролиферативті белсенділігінің жиілігін көрсетеді. (Laule.A. et.al., 1989)

ҚД де 60-80 жастағы адамдарда эндотелий клеткаларының плеоморфизмі анықталды, бұл кезде 6- жақты клеткалар да дұрыс емес формаға ие болады. Көбінесе 7-8 жақты клеткалар саны жоғарылайды. Бұл, ҚД кезіндегі эндотелий клеткаларының қатерлі ісіктегідей плеоморфизм ерекшеліктерін көрсетеді, бұл эндотелий пролиферация белсенділігіне байланысты (Aaberg T.M., 1984., Sivalingam A. et.al., 1990, Frank R.N., 1991)

М.И.Беляева бірлескен авторлармен (1986г) және Schultz et.al (1984) эндотелиалды микроскоп арқылы зерттегенде, сау адамдар мен қант диабетімен ауыратын адамдар арасында, қасаң қабық эндотелиінің тығыздығында ешқандай айырмашылық болмады.

Leelawongtawun W. және бірлескен авторлармен (2015) сау адамдар мен ҚД ауыратын науқастардың эндотелий жасушаларының тығыздығында ешқандай айырмашылық анықталмады, бірақ аурудың өршуіне байланысты клеткалардың формасының өзгеруін, плеоморфизмді анықтады. Кейбір авторлар, эндотелий жасушаларының тығыздығының төмендеуі, плеоморфизм болады, бірақ, қалыпты жасушалардан айтарлықтай айырмашылық болмайтындығын айтады. Кейбір авторлар, ҚД I типінде, айқын қасаң қабық аутофлюоресценциясын, полимегатизм, полиморфизмді анықтады, ал ҚД II типінде ешқандай өзгеріс анықталмады. [11].

Имантаева М.Б. және бірлескен авторлармен (1999ж), ҚД I типінде эндотелий клеткаларының тығыздығы ҚД II типіне қарағанда жоғары, үлкен клеткалар кіші клеткаларға қарағанда аз болатындығын атап өтті. Бұл, ҚД I типінде, эндотелий популяциясында клеткалардың метотикалық бөлінуі белсенді болатындығын көрсетеді. Үлкен жасушалар санының азаюы ҚД кезінде эндотелийде клеткааралық регенерация төмендейтінін көрсетеді. Проплиферативті дәрежесінде, бұл өзгеріс препролиферативті дәрежесіне қарағанда айқын көрінеді. [12].

Көздің тамырлы қабаты өзгерісі

ҚД мен ұзақ уақыт ауыратын науқастарда, көздің қантамырлы бөлігінің зақымдануы анықталады. Нұрлы қабық түсін өзгертеді, лас түсті болып көрінеді. Қарашық реакциясы әлсіз, амплитудасы төмен болады.

Нұрлы қабық зақымдануы

1. Қабынулық өзгерістер -3-4% жағдайда, ирит және иридоциклит түрінде көрінеді. Ағымы баяу, субклиникалық, қатерсіз, көз алмасының перикорнеальды инъекциясымен көрінеді

2. Деструктивті өзгерістер

- Ангиопатиялар
- Жаңа түзілген қантамырлар;
- Қан құйылу;
- Строманың атрофиясы;
- Тіндердің депигментациясы
- Пигмент шекрасының деструкциясы

С.Н Феодоров және бірлескен авторлармен (1993) флюоресцентті иридоангиография мәліметтеріне сүйене отырып, нұрлы қабықтағы өзгерістердің классификациясын ұсынды:

- иридоангиопатия;
- иридоангиосклероз;
- стромалық иридоангиопатия;
- бастапқы неоваскулярлы иридопатия;
- тотальды неоваскулярлы иридопатия.

Көздің гемо және гидродинамикасы бұзылады. Көз ішілік сұйықтықты ағып кетуі және түзілуі бұзылады,

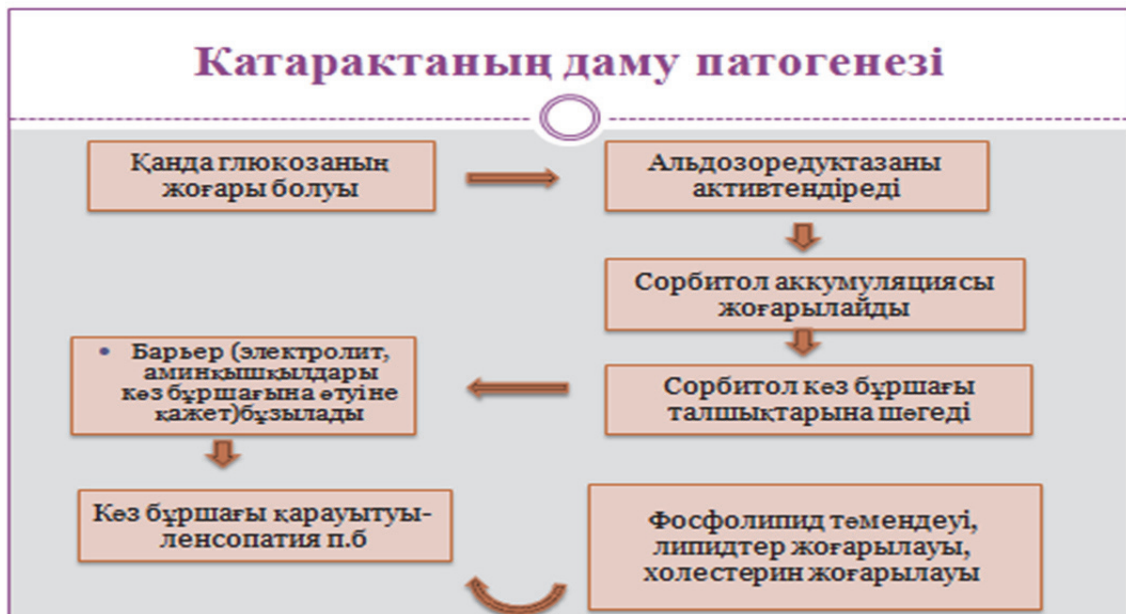глаукома пайда болады. ҚД ауыратын науқастарда глаукома, сау науқастарға қарағанда 4-5 есе жиі кездеседі. 8,5% жағдайда біріншілік глаукома, 2,3% жағдайда-екіншілік глаукома кездеседі. (Асадуллина М.М, 1972)

Қан тамырлық өзгерістердің айқын көрінісі рубеоз болып табылады. Бұл пигмент шекрасы мен алдыңғы камера бұрышына енетін сфинктер арасында жаңа қан тамыр пайда болуымен көрінеді. Осыдан, көз іші қысымының жоғарылауы және екіншілік глаукома дамуына алып келетін гониосинехия пайда болады. ҚД кезінде нұрлы қабықтың қан тамырлық өзгерісі, көздің торлы қабаты өзгерісімен қатар жүреді және белгілі бір мөлшерде көздің зақымдану дәрежесін көрсетеді.

Көз бұршағы өзгерістері

Катаракта ҚД ауыратын адамдардың көздің зақымдану аурулары ішінде ДР-дан кейінгі екінші орынды алады. ҚД ауыратын науқастарда қарттық катаракта сау адамдарға қарағанда 5 есе жиі кездеседі. Қарауыту бастапқыда вакуоль түрінде көз бұршағы талшығында, экватор бойында пайда болып, біртіндеп бұл процесс күшейеді, талшықтар ісініп, жарылады, көз бұршағы ядросы қарауытады.

(Копаев С.Ю 2017г). Шынайы диабеттік катаракта балалар және жастарда, әсересе әйел адамдарда, яғни инсулинді жоғары дозада қабылдайтын адамдарда анықталады, екіжақты болады. Диабеттік катаракта тез өршиді, әсіресе балаларда 2-3 айда, тіпті бірнеше аптада дамуы мүмкін. (қандағы қант мөлшері 16,6-19,4 ммоль/л)



Көз бұршағындағы бастапқы өзгерістер аурудың алғашқы 2-4 жылдығында пайда болады.

Имантаева М.Б. және бірлескен авторларымен зерттеуі бойынша катарактаның 3 дәрежесі кездеседі:

I дәрежесі – биомикроскоппен қарағанда, бұршақтың субкапсулярлы қабатында, ұсақ сұр түсті жалғыз қарауытулар анықталады. Көру өткірлігі жоғары- 0,4-0

II дәрежесі – субкапсулярлы қарауыту алдыңғы және артқы кортикальды қабаттарда, түйіршік, дақ және ақ түсті нүкте түрінде орналасады, кейбір науқастарда, алдыңғы кортикальды аймақта жұлдыз тәрізді қарауыту кездеседі. Көру өткірлігі 0,08-0,3 арасында

III дәрежесі – көз бұршағындағы қарауыту қарқынды, алдыңғы және артқы қабаттардың ядросын алып жағтады. Көру өткірлігі төмен 0,01-0,07 арасында Шульпина Н.Б. авторлармен бірге 1985ж. ҚД II типімен ауратын науқастардың 70% катаракта кездеседі, биомикроскоппен қарағанда басқа қарттық катарактадан айырмашылығы жоқ. Катаракта артқы капсуладан және артқы кортикальдық қабаттан пайда болады [13].

Қорытынды. ҚД ауыратын науқастардың көзін зерттеуді сыртқы қарап тексеру, яғни қабақты, конъюнктиваны, қасаң қабықты тексеруден бастау қажет. Осындай әдебиеттерге сүйене отырып, ҚД ауыратын науқастарда, аурудың ауырлығы мен типіне байланысты көздің алдыңғы бөлігінде әртүрлі өзгерістер болатындығын айтуға болады. Көздің алдыңғы бөлігіндегі өзгерістерді ерте анықтау арқылы, торлы қабаттағы зақымдануладың алдын алуға және ерте диагностикалауға болады.

ПАЙДАЛАНЫЛҒАН ӘДЕБИЕТТЕР

1. Зиммет Р., Альберти К.Г., Шоу Дж, Глобальные и социальные последствия эпидемии диабета. Природа 2001; 414
2. Клиффорд С.В., Фулк Г.В., Связь диабета, потери ресниц и золотистого стафилококка с заражением век. Журнал медицинской энтомологии 1990г; 27:467-70
3. Kruse A., Thomsen R.W., Hundborg N.H., Knudsen L.L., Sorensen H.T, Schonheyder H.C. Диабет и риск острого инфекционного конъюнктивита- популяционное исследование случай-контроль. Диабетическая медицина 2006; 23:393-7
4. Ченг А.Т, Рамануджи С., Грир Д.А. Микрососудистые нарушения в бульбарной конъюнктиве у пациентов с сахарным диабетом 2 типа. Эндокринная практика 2001; 7: 358-63
5. Qween C.G, Rudnicka A.R., Barmen S.A., Woodward E.G., Ellis T.J. Сахарный диабет и извилистость сосудов бульбарной конъюнктивы. Офтальмология 2008; 115: с 27-32.
6. Розенберг М., Терво Т.М., Иммонен И.Я., Мюллер Л.Дж. Структура роговицы и чувствительность при сахарном диабете 1 типа. Исследовательская офтальмология и визуальные науки 2000; 41:15-21
7. Мерфи П. Дж., Пател С., Гонконг Н., Райдера Р.Е., Маршал Дж. Неинвазивная оценка чувствительности роговицы у молодых и пожилых пациентов с диабетом и без диабета. Исследовательская офтальмология и визуальные науки 2004; 45: 37-42
8. Притчард Н., Эдвардс К., Вагенас Д. Чувствительность роговицы как офтальмологический маркер диабетической невропатии. Оптометрия и зрение науки: официальное издание Американской академии оптометрии 2010; 87: 1003.
9. Таваколите М., Каллиники П.А., Эфрон Н., Бултон А.Дж., Малик Р.А. Чувствительность роговицы снижается и связана с выраженностью невропатии у пациентов с диабетом. Диабет уход 2007.
10. . Диабет и глаз. М.Б.Имантаева, Ю.С.Краморенко, И.С.Степанова, Б.С.Жазини-Алматы, 2008.- 137с
11. . Роговица и ее изменение при сахарном диабете Бикбов М.М., Суркова В.К. –Уфа, 2016
12. Диабетическая ретинопатия (метаболические и гемолимфоциркуляторные нарушения и их коррекция). М.Б.Имантаева, Ю.С.Краморенко, И.С.Степанова, Ж.Г.Мустафина. – Алматы, 2000.-154с
13. Шульпина Н.Б., Алиева З.А., Нудьга Л.И. Орган зрения при сахарном диабете // Терапевтическая офтальмология. — М.: Медицина, 1985. — С. 510-537.

РЕЗЮМЕ

ЧАСТОТА ИЗМЕНЕНИЙ ПЕРЕДНЕГО ОТРЕЗКА ГЛАЗА У БОЛЬНЫХ С САХАРНЫМ ДИАБЕТОМ В ЗАВИСИМОСТИ ОТ ТИПА И ТЯЖЕСТИ ЗАБОЛЕВАНИЯ

Оңғарбайқызы Ұ., Имантаева М.Б.
АО «КазНИИ глазных болезней», г. Алматы, Казахстан.

Сахарный диабет (СД) – самое распространенное из эндокринных заболеваний, поэтому является приоритетной медико-социальной проблемой. Часто при диабете именно глазные проявления в первую очередь приводят к инвалидизации больных. В обзоре представлен анализ морфологических, экспериментальных и клинических исследований переднего отрезка глаза у пациентов с СД – оригинальные исследования, обзоры и монографии отечественных и зарубежных авторов, преимущественно последних лет. Рассмотрены современные методы диагностики заболеваний переднего отрезка глаза. Обсуждены клиничко-морфологические изменения переднего отрезка глаза при диабете, описаны ранние диабетические изменения всех ее структурных слоев.

Возможно, наиболее изученным глазным осложнением СД является диабетическая ретинопатия, которая, как сообщается, является основной причиной слепоты среди трудоспособного возраста в развитых странах. Последние достижения в технологии визуализации поверхности глаза позволили изучить микроструктурные эффекты СД на поверхности глаза (т.е. слезная пленка, роговица и конъюнктив). Даже когда поверхность глаза выглядит гладкой при исследовании щелевой лампы у пациентов с СД, могут существовать биомеханические изменения в роговице и лежащие в основе микроструктурные нарушения. Клинические наблюдения ранее показали, что пациенты с СД имеют нарушенную поверхность глаза с повышенной распространенностью хрупкости эпителия, точечной кератопатией, стойкими дефектами эпителия и сниженной чувствительностью роговицы. Сообщается, что некоторые из этих аномалий глазной поверхности происходят параллельно с диабетической периферической невропатией.

Несмотря на то, что сахарный диабет во всем мире достигает масштабов эпидемии, осложнения на поверхности глаза все еще считаются редкими. Хотя эти осложнения не часто угрожают зрению, они могут соответственно поставить под угрозу общее благополучие пациентов и стоимость их медицинского обслуживания.

Многие аспекты возникновения и прогноза нарушений переднего отрезка глаза при СД остаются спорными и окончательно не изученными. Тщательный офтальмологический осмотр пациента нужно начинать с роговицы, используя современные ультразвуковые и лазерные методы диагностики.

ТҰЖЫРЫМ

ҚАНТ ДИАБЕТИМЕН АУЫРАТЫН НАУҚАСТАРДЫҢ АУРУДЫҢ АУЫРЛЫҚ ДӘРЕЖЕСІ МЕН ТИПІНЕ БАЙЛАНЫСТЫ КӨЗДІҢ АЛДЫҢҒЫ БӨЛІГІНДЕГІ ӨЗГЕРІСТЕР

Оңғарбайқызы Ұ., Имантаева М.Б.
Көз аурулары КазҒЗИ АҚ, Алматы қ, Қазақстан.

Қант диабеті (ҚД) - экономикалық дамыған елдердегі ең көп таралған эндокринологиялық ауру. ҚД көздегі өзгерістері бірінші орында мүгедектілікке алып келеді. Мақалада ҚД ауыратын науқастардың көздің алдыңғы бөлігіндегі өзгерістерін морфологиялық, тәжірибелік және клиникалық талдау жасалған зерттеулер, шет елдік соңғы жылда жазылған авторлардың монографиялары ұсынылған. Көздің алдыңғы бөлігі өзгерістерін зерттеудің жаңа диагностикалық әдістері қарастырылған. Қант диабеті кезінде болатын көздің алдыңғы бөлігіндегі өзгерістер талданып, сипатталған.

Қант диабетінің ең көп зерттелетін асқынуы диабеттік ретинопатия, ол дамыған елдердегі жұмыс жасындағы адамдар арасында соқырлықтың негізгі себебі болып табылады. Көздің беткей бөлігін зерттеу технологиясындағы соңғы жетістіктер диабеттің көздің беткей бөлігіне әсерін зерттеуге мүмкіндік берді (яғни көз-жас қабаты, қасаң қабық және конъюнктив). Диабетпен ауыратын науқастарда, шелдік шаммен қарағанда, көздің алдыңғы бөлігі тегіс болып көрінгенімен, қасаң қабықта микроқұрылымдық бұзылыстар болуы мүмкін. Клиникалық зерттеулерге сүйенсек, ҚД ауыратын науқастарда, қасаң қабық эпителий бұзылыстары, нүктелі кератоптия, қасаң қабық сезімталдығының

төмендеуі байқалады. Бұл көздің беткей бөлігіндегі ауытқулардың кейбірі диабеттік перифериялық нейропатиямен қатар жүреді.

ҚД әлемдегі эпидемиялық пропорцияға қол жеткізгеніне қарамастан, көздің алдыңғы бөлігіндегі асқынулар сирек кездеседі. Бұл асқынулар, көру қабілетіне қауіпті болмағанымен, науқастың әлауқатына қауіп төндіреді.

ҚД кезіндегі көздің алдыңғы бөлігіндегі өзгерістер әлі толық зерттелмеген тақырып болып табылады. Сондықтан дұрыс диагноз қою үшін, науқасты қарауды қасаң қабықты ультрадыбыстық және лезерлік әдістермен қарап тексеруден бастау қажет.

SUMMARY

THE FREQUENCY OF CHANGES IN THE ANTERIOR SEGMENT OF THE EYE IN PATIENTS WITH DIABETES MELLITUS, DEPENDING ON THE TYPE AND SEVERITY OF THE DISEASE

Ongarbaykyzy U. Imantaeva M.B.
JSC KazNII of Eye Diseases, Almaty, Kazakhstan

Diabetes mellitus (DM) is the most common endocrine disease, which makes it a priority among health and social problems. Ocular manifestations in diabetes often lead to patient disability. This review presents an analysis of morphological, experimental and clinical studies of the cornea in patients with diabetes mellitus, including original research, reviews and monographs of Russian and foreign authors from recent years. In addition, modern methods of corneal disease diagnosis are reviewed. Clinical and morphological changes in the diabetic cornea are discussed and early diabetic changes in all structural layers are indicated. The importance of changes to nerve fibres in diabetes is discussed and the correlation between the density of nerve fibres in the cornea and the density of epidermal nerve fibres is shown.

Arguably, the most investigated ocular complication of DM is diabetic retinopathy reported to be the leading cause of blindness among the working age group in the developed world. Recent advances in ocular surface imaging technology have enabled the study of the microstructural effects of DM on the ocular surface (i.e. the tear film, cornea and conjunctiva). Even when the ocular surface appears smooth on slit lamp examination in patients with DM, biomechanical changes within the cornea and underlying microstructural abnormalities may exist. Clinical observations have previously demonstrated that patients with DM have a compromised ocular surface with an increased prevalence of epithelial fragility, punctate keratopathy, persistent epithelial defects and decreased corneal sensitivity. Some of these ocular surface abnormalities are reported to occur in parallel with diabetic peripheral neuropathy.

Although diabetes mellitus is reaching epidemic proportions worldwide, ocular surface complications are still largely believed to be uncommon. Although these complications are not often sight threatening, the general well-being of patients and the cost of their health care can be respectively compromised and added by them. Over the last decade, an association of ocular surface complications (in particular reduced corneal sub-basal nerve density and corneal sensitivity) with peripheral neuropathy has emerged, which could help recognize the development of peripheral complications at an earlier stage and also provide research opportunities for examining new treatment modalities of diabetic neuropathies. The ocular surface complications of diabetes mellitus and their association with peripheral neuropathy are reviewed by this report.

Although diabetes mellitus is reaching epidemic proportions worldwide, ocular surface complications are still largely believed to be uncommon. Although these complications are not often sight threatening, the general well-being of patients and the cost of their health care can be respectively compromised and added by them.

Many aspects of the occurrence and prognosis of violations of the anterior segment of the eye in diabetes remain controversial and not fully understood. A thorough ophthalmologic examination of the patient should be started from the cornea using modern ultrasound and laser diagnostic methods.

ФАКТОРЫ РИСКА ПЕРЕХОДА СУХОЙ ФОРМЫ ВОЗРАСТНОЙ МАКУЛЯРНОЙ ДЕГЕНЕРАЦИИ ВО ВЛАЖНУЮ

Конкаева А.А., Ерназарова Ж.Ш.

АО КАЗНИИ глазных болезней, г. Алматы, Казахстан.

Возрастная макулярная дегенерация (ВМД) – это хроническое прогрессирующее дистрофическое заболевание центральной области сетчатки глаза (макулы), которое приводит к постепенной потере центрального зрения, необходимого для четкого восприятия предметов. Макула – это овальное пигментированное пятно вблизи центра сетчатки, которое отвечает за остроту зрения. Сама сетчатка – это слой, выстилающий заднюю поверхность глаза и содержащий чувствительные к свету клетки. Сетчатка передаёт в мозг воспринимаемые ей изображения. ВМД ведет к необратимой потере центрального зрения, хотя периферическое зрение при этом сохраняется.

В последние годы всё чаще причиной необратимого снижения зрения у пожилых людей называют возрастную макулодистрофию (ВМД). По данным мировой статистики, распространённость этого заболевания 20-25 миллионов человек, причем самая тяжелая экссудативная форма регистрируется у 2,5 млн пациентов, т.е. в 10% случаев. Если в 2013 г. в мире насчитывалось около 841 млн человек старше 60 лет, то к 2050 г. эта цифра увеличится до 2 млрд [2]. Таким образом, проблема диагностики и возможностей лечения ВМД весьма актуальна и требует внимания офтальмологов, терапевтов и гериатров к вопросам ранней диагностики, адекватного лечения и постоянного мониторинга как в настоящее время, так и в ближайшем будущем.

Есть много факторов, которые могут повредить макулярную область сетчатки. Факторы риска развития ВМД, которые не могут быть затронуты: наследственность и возраст. Установлено, что заболеваемость ВМД увеличивается с возрастом. В то же время риск развития ВМД увеличивается в три раза, если заболевание встречается у близких родственников. Повышенный риск развития ВМД наблюдается у людей старше 60 лет, а также у женщин.

Кроме того, существует довольно много факторов риска развития ВМД, на которые, к счастью, можно оказать влияние. В частности, риск поражения макулярной области возрастает при повышенном уровне холестерина в плазме крови, атеросклерозе сосудов и при повышенном артериальном давлении. Пища с высоким содержанием насыщенных жиров и холестерина может привести к отложению атеросклеротических холестериновых бляшек в макулярных сосудах и увеличить риск развития ВМД. Одной из наиболее значимых причин является сахарный диабет, при котором повреждаются кровеносные сосуды, и жидкость может пропотевать из сосудов и вызывать отёк макулы.

Однако, остается неясной причина перехода у одной группы людей сухой формы ВМД во влажную, в то

время как у другой группы она остается неизменной на протяжении всей жизни.

В результате исследований, проведенных в НИИ ГБ РАМН, была выявлена группа сцепленных между собой полиморфизмов (rs1061170, rs514943 и rs380390) гена CFH, связанных с развитием хориоидальной неоваскуляризации при ВМД. Также были рассмотрены особенности картины патологии. При присутствии двух полиморфизмов 402H отмечалась выраженная экссудативная реакция с большим количеством липидов и преобладанием двустороннего поражения. При генетическом скрининге 1112 больных с разными формами возрастной дегенерации сетчатки и 1108 здоровых людей из Исландии и США выявлено, что аллель Н определяет развитие как сухой, так и влажной формы ВМД и формирование друз со схожей степенью риска [1].

По данным исследований 2018г: наличие цилиоретинальной артерии снижает риск развития неоваскуляризации при ВМД. Среди проанализированных участников AREDS средний (SD) возраст составлял 69,0 (5,0) лет: 56,3% женщин, 46,6% бывших курильщиков и 6,9% нынешних курильщиков. В общей сложности у 26,9% пациентов была цилиоретинальная артерия в 1 глазу, а у 8,4% сосуд был двусторонним. При рандомизации глаза с цилиоретинальной артерией имели более низкую распространенность CNV (5,0% против 7,6%; OR 0,66; 95% CI 0,51–0,85; P = 0,001), В глазах без поздней AMD у пациентов с цилиоретинальной артерией также была более низкая средняя (SD) степень тяжести AMD (3,00 [2,35] против 3,19 [2,40]; P = 0,02). В 5 лет глаза с риском развития цилиоретинальной артерии имели более низкие показатели прогрессирования до CNV (4,1% против 5,5%; OR, 0,75; 95% CI, 0,56–1,00; P = 0,05. У пациентов с односторонней цилиоретинальной артерией глаза с сосудом имели более низкую

распространенность CNV, чем глаза без нее (4,7% против 7,2%; $P = 0,01$) [4]. Две особенности (расположение друз в пределах ограниченной круговой зоне, в 3 мм от фовеа и средняя отражательная способность друз) и 1 генетический вариант (локус ACAD10) по результатам последних исследований, были связаны с преобразованием в неоваскулярную AMD [10]. Исходя из этих данных, можно сделать вывод, что генетическая предрасположенность, характеристики друз и анатомические особенности имеют важную роль в прогрессировании сухой формы ВМД во влажную. К 2009 г. были проведены крупные исследования, при которых было обнаружено снижение риска прогрессирования неоваскулярной ВМД на 11% при применении L+Z. У группы пациентов, получающих L+Z без β -каротина, наблюдалось снижение на 18% риска прогрессирования развитой ВМД (HR 0,82; $p=0,02$); для неоваскулярной ВМД — на 22% (HR 0,78; $p=0,01$) [3]. Соответственно пациентам с ВМД необходимо включать в свой рацион биологически активные добавки, содержащие лютеин и зеаксантин. Было проведено исследование о связи диетического и дополнительного потребления кальция с возрастной макулярной дегенерацией. Всего было включено 4751 участников (средний возраст [SD], 69,4 [5,1] лет); 4543 (95,6%) были белыми, а 2655 (55,9%) были женщинами. По сравнению с теми, кто был в самом низком квинтиле, участники самого высокого квинтиля потребления кальция с пищей имели более низкий риск развития поздней AMD (отношение рисков [HR], 0,73 [95% CI, 0,59-0,90]), центральная географическая атрофия (ЧСС, 0,64 [95% ДИ, 0,48-0,86]) и любая географическая атрофия (ЧСС, 0,80 [95% ДИ, 0,64-1,00]). Участники наивысшего показателя дополнительного приема кальция имели более низкий риск развития неоваскулярной AMD (HR, 0,70 [95% CI, 0,50-0,97]) по сравнению с теми, кто не принимал добавки. [9] Таким образом, питание можно несомненно отнести к одним из ключевых факторов риска влажной формы ВМД. Также была выявлена связь между приемом антихолинэргических препаратов в течение последних 3 месяцев и повышением риска перехода начальной стадии ВМД в развитую стадию. Исследование было проведено в четырех офтальмологиче-

ских центрах Франции с участием 200 случаев с поздней стадией ВМД и 200 контрольными, зарегистрированными с июля 2016г по июнь 2017г. Результаты объясняются тем что, прием антихолинэргических препаратов приводит к увеличению содержания бета-амилоида, который является главным компонентом друз [5]. Принимая во внимание то, что исследование проводилось в течение одного года, однозначного ответа о влиянии приема антихолинэргических препаратов на ход болезни нет. Недавнее когортное исследование 2018года показало, что после корректировки на множественные факторы риска у лиц со СКФ менее 60 мл/мин/1,73 м² были в три раза больше шансов развития ВМД по сравнению с теми, у кого функция почек превышала этот порог. В другом исследовании также были получены значительные результаты для этого сравнения, а также более чем в одиннадцать раз увеличены шансы на наличие макулярной дегенерации, которая считалась тяжелой. Раннее выявление и лечение ХБП может помочь выявить лиц, подверженных риску развития ВМД, и предотвратить последующие осложнения [8]. Было проведено изучение системного и локального гуморального иммунитета по реакциям Ig G, A, M, циркулирующим иммунным комплексам с определением аутоантител у больных с разными стадиями ВМД, в ходе которого было выявлено, что дополнительным критерием оценки степени тяжести возрастной макулярной дегенерации могут служить уровни Ig A в слезной жидкости, а сниженные концентрации Ig A в слезной жидкости являются прогностическим критерием прогрессирования патологического процесса. Прогностическими критериями оценки эффектов лечения возрастной макулярной дегенерации, помимо остроты зрения, является уровни Ig A в слезной жидкости [7]. Исходя из вышеизложенных фактов, становится ясным что выявлены новые потенциальные факторы риска развития ВМД, которыми могут быть наличие у больных комплекса общесоматических заболеваний и иммунологическая недостаточность. Обладаям наибольшей доказательной базой представляется когортное исследование, проведенное в рамках мультицентрового контролируемого рандомизированного клинического исследования возрастных заболеваний глаз. В исследовании на протяжении 11 лет наблюдались пациенты (8050 глаз, 4577 участников) с различной степенью выраженности данного заболевания. Были представлены результаты о взаимосвязи хирургии катаракты с частотой далеко зашедших форм ВМД (неоваскулярной, географической атрофии) оценивали на основании ежегодной фоторегистрации глазного дна, а наличие в анамнезе операции по поводу катаракты уточняли каждые 6 мес. Анализ полученных результатов AREDS не выявил существенного воздействия хирургии катаракты на развитие далеко зашедшей формы ВМД. Необходимо учитывать, что это единственное проспективное исследование, где зафиксирована выраженность ВМД до и после оперативного лечения катаракты на значительном числе пациентов на протяжении более 5 лет регулярных наблюдений. Tyler Huynh, MD, MBA Hong Kyu Kim, MD; Ji Won Kim, MD обнаружили корреляцию между усиленной

физической активностью и неоваскуляризацией при ВМД. Мониторинг проводился среди 211960 участников. При этом исследователи не могут дать рационального и точного ответа на причину данных результатов и намерены продолжить исследования [6]. Следовательно, мнение о том, что усиленная физическая активность является фактором риска остается под сомнением.

Заключение. По данным исследовательской группы ARCS в США 8 млн. человек находятся в группе риска тяжелой стадии ВМД. Это означает, что через 5 лет 1,3

млн. человек из этой группы станут практически слепыми [1]. Понимание и выявление факторов запускающих пусковой механизм неоваскуляризации, в ближайшей перспективе может определить развитие новых стратегий в лечении, мер профилактики влажной формы ВМД и соответственно сократить инвалидность по причине данной патологии глаза.

ЛИТЕРАТУРА

1. Будзинская М.В. Влияние генетических мутаций на клиническую картину субретинальной неоваскуляризации. Роль полиморфизмов генов CFH и IL-8. Вестник офтальмологии. 2011
2. Аветисов С.Э., Еричев В.П., Будзинская М.В., Карпилова М.А., Гурова И.В., Щеголева И.В., Чикун Е.А. Возрастная макулярная дегенерация и глаукома: мониторинг внутриглазного давления после интравитреальных инъекций // Вестник офтальмологии. 2016. - С. 3-5.
3. Age-Related Eye Disease Study 2 Research Group. Lutein + zeaxanthin and omega-3 fatty acids for age-related macular degeneration. JAMA.2013
4. Jama ophthalmol. 2018 Sep 1.136(9):1-508-1014;
5. Gauthier Aldbert, MD; Jean-Luv Failie, MD, PhD; Dominique Hillaire-Buyys, MD, PhD /Jama ophthalmol.2018;136(7):770-778.
6. Jama ophthalmol.2018;136(2):132-139.
7. Jama ophthalmol.2018Andrew Kummer, Марк Вебер, хроническая болезнь почек, макулярная дегенерация
8. JAMA Офтальмол. 2019; 137 (5): 543-550. DOI: 10,1001 / jamaophthalmol.2019.0292
9. JAMA Ophthalmol. Published online April 25, 2019. doi:10.1001/jamaophthalmol.2019.0868

РЕЗЮМЕ

ФАКТОРЫ РИСКА ПЕРЕХОДА СУХОЙ ФОРМЫ ВОЗРАСТНОЙ МАКУЛЯРНОЙ ДЕГЕНЕРАЦИИ ВО ВЛАЖНУЮ

Конкаева А.А., Ерназарова Ж.Ш.
АО КАЗНИИ глазных болезней, г. Алматы, Казахстан.

Ключевые слова: возрастная макулярная дегенерация, друзы, хориоидальная не-оваскуляризация, субретинальная неоваскулярная мембрана, фотодинамическая терапия, антиангиогенная терапия, ранибизумаб, интравитреальное введение, лютеин, зеаксантин, лазерное лечение.

В данной статье представлены исследовательские данные как отечественных так и зарубежных исследований последних лет о взаимосвязи между сухой формой ВМД и факторами, способствующими ее переходу во влажную. (ВМД) – это хроническое прогрессирующее дистрофическое заболевание центральной области сетчатки глаза (макулы), которое приводит к постепенной потере центрального зрения, необходимого для четкого восприятия предметов. Приведены данные распространённости возрастной макулярной дегенерации, разработаны современные возможности её лечения и профилактики. Выделены наиболее частые факторы, приводящие к возрастной макулярной дегенерации. Согласно результатам последних исследований, добавление в пищевой рацион биологически активные добавки, содержащие комплекс зеаксантин+лютеин, прием дополнительного кальция а так же наличие цилиоретинальной артерии оказывают тормозящее действие на прогрессирование сухой формы ВМД во влажную.

ТҰЖЫРЫМ

Түйінді сөздер: жасқа байланысты макулярлы дегенерация, друздар, хориоидальды неоваскуляризация, субретинальді неоваскулярлы мембрана, фотодинамикалық терапия, антиангиогенді терапия, ранибизумаб, интравитриальді енгізу, лютеин, зеаксантин, лазерлік ем.

Бұл мақалада соңғы жылдардағы отандық және шетелдік зерттеулердің жасқа байланысты макулярлы дегенерацияның (ЖБМД) құрғақ формасы мен оның дымқылға көшуіне ықпал ететін факторлар арасындағы қатынас туралы зерттеу деректері келтірілген. (ЖБМД) - тордың орталық аймағының созылмалы прогрессивті дистрофиялық ауру (макула), ол объектілерді нақты қабылдау үшін қажет орталық көріністі біртіндеп жоғалтуға әкеледі. Жас ерекшелігі макуарлы дегенерацияның таралуы туралы мәліметтер келтірілген және оны емдеу мен алдын-алудың заманауи мүмкіндіктері жасалды. Жас ерекшелігі макулярлы дегенерацияға әкелетін жиі кездесетін факторлар анықталды. Жақында жүргізілген зерттеулердің нәтижелері бойынша кешенді зеаксантин + лютеинді қамтитын биологиялық қоспалар, диетасына қосымша кальцийді алу, сондай-ақ, цилиоторинальды артерияның болуы құрғақ формасының дымқылға жетуіне ингибиторлық әсер етеді.

SUMMARY

Key words: age-related macular degeneration, drusen, choroidal non-ovascularization, subretinal neovascular membrane, photodynamic therapy, antiangiogenic therapy, ranibizumab, intravitreal administration, lutein, zeaxanthin, laser treatment.

This article provides research data of both domestic and foreign studies of recent years on the relationship between the dry form of AMD and the factors contributing to its transition to wet

Amd is a chronic progressive dystrophic disease of the central region of the retina, which leads to a gradual loss of central vision, necessary for a clear perception of objects.

The data on the prevalence of age-related macular degeneration are presented, and the modern possibilities of its treatment and prevention are developed. The most frequent factors leading to age-related macular degeneration were identified. According to the results of recent studies, the addition to the diet of dietary supplements containing the complex zeaxanthin + lutein, the intake of additional calcium as well as the presence of the cilioretinal artery have an inhibitory effect on the progression of the dry form of AMD to the wet.

ЗАБОЛЕВАНИЯ РОГОВИЦЫ, ПЕРЕДНЕГО ОТРЕЗКА ГЛАЗА

ГРНТИ: 76.31.33:76.29.39:76.29.56

ПРИМЕНЕНИЕ МОКСИОФТАНА
В ХИРУРГИИ ОСЛОЖНЕННОЙ КАТАРАКТЫПанченко С.К., Курмангалиев О.М., Ахметкалиева А.Б.
Филиал АО КАЗНИИ глазных болезней, г. Нур-Султан, Казахстан

Ключевые слова: моксифтан, хирургия, осложненная катаракта.

Современная хирургия катаракты предусматривает высокий визуальный эффект и отсутствие интра- и послеоперационных осложнений. Современной тенденцией в хирургии катаракты являются «малые» самогерметизирующиеся разрезы, позволяющие достичь высокой остроты зрения и формирования незначительного индуцированного астигматизма в раннем послеоперационном периоде. Учитывая проведение бесшовных операции по поводу катаракты, актуальной остается проблема эффективности антибактериальных препаратов в послеоперационном периоде.

Выбор антибактериальных препаратов в настоящее время большой. При этом лидирующее место занимают фторхинолоны, которые обладают широким антибактериальным спектром действия, хорошими фармакокинетическими свойствами, высокой биодоступностью и низкой токсичностью.

В настоящее время одними из современных антибактериальных препаратов в послеоперационном лечении катаракты являются фторхинолоны 4 – го поколения. Они действуют на широкий спектр грамположительных и грамотрицательных бактерий, атипичных микроорганизмов и анаэробов. Фторхинолоны, включая моксифлоксацин, отличаются по своему действию от бета – лактамных антибиотиков, макролидов и аминогликозидов, поэтому они могут воздействовать на бактерии, у которых наблюдается устойчивость к ним. Организмы, устойчивые к вышеперечисленным лекарственным формам, могут быть чувствительными к моксифлоксацину. Одним из таких препаратов является «Моксифтан».

Цель – изучить эффективность и безопасность глазных капель «Моксифтан» в послеоперационном лечении хирургии катаракты.

Материал и методы. Под наблюдением находилось 30 пациентов (30 глаз) в возрасте 57 – 82 лет. Все пациенты были с осложненной катарактой и сублюксацией 1 – 2 степени. В исследование не включали пациентов с воспалительными заболеваниями глаза, наличием макулярной патологии, сахарного диабета и общих системных заболеваний организма.

Всем пациентам до операции, на 1 сутки, через 1 неделю и через 1 месяц проводились следующие обследования: визометрия, бесконтактная тонометрия, биомикроскопия, офтальмоскопия фундус – линзой 78 D, УБМ. Хирургическое лечение – факоэмульсификация катаракты с имплантацией внутрикапсульного кольца выполнялась по единой методике на аппарате Infinity с имплантацией линзы AcrySof IQ.

Всем пациентам в послеоперационном периоде назначали инстилляции дексаметазона и антибиотика фторхинолонового ряда, «Оптинол 0,2%». В основной группе назначали «Моксифтан», в контрольной – «Вигамокс» по 1 капле 3 раза в день.

Результаты. Операция и послеоперационный период во всех случаях протекали без осложнений. В обеих группах выявлена хорошая переносимость препаратов. Жалоб пациенты не предъявляли.

Острота зрения до операции в среднем составила $0,14 \pm 0,04$, после операции: $0,68 \pm 0,03$, через 1 месяц после операции $0,71 \pm 0,02$.

Уровень внутриглазного давления до операции в среднем составил $12,6 \pm 0,5$ мм.рт.ст., после операции $14,3 \pm 0,4$ мм.рт.ст., через 1 месяц после операции $13,9 \pm 0,4$ мм.рт.ст.

Выводы. В обеих группах выявлена хорошая переносимость препаратов и отсутствие послеоперационных осложнений в раннем и позднем послеоперационном периодах, что доказывает высокую эффективность фторхинолонов 4 – го поколения, как Вигамокса, так и Моксифтана и препарата «Оптинол» в хирургии осложненной катаракты.

ЛИТЕРАТУРА

1. Астахов С.Ю., Вохмяков А.В. Офтальмологические фторхинолоны в лечении и профилактике глазных инфекций // Клиническая офтальмология. – 2008.- т.9 (№1).-С.28-30
2. Chang DF, Braga-Mele R, Henderson BA, Mamalis N, Vasavada A; ASCRS Cataract Clinical Committee. Antibiotic prophylaxis of postoperative endophthalmitis after cataract surgery: results of the 2014 ASCRS member survey. *J Cataract Refract Surg.* 2015;41(6):1300-5.7
3. Bowen, R.C., Zhou, A.X., Bondalapati, S., Lawyer, T.W., Snow, K.B., Evans, P.R., Bardsley, T., McFarland, M., Kliethermes, M., Shi, D., Mamalis, C.A., Greene, T., Rudnisky, C.J., Ambati, B.K. Comparative analysis of the safety and efficacy of intracameral cefuroxime, moxifloxacin and vancomycin at the end of cataract surgery: a meta-analysis. *Br J Ophthalmol.* 2018;102:1268–1276
4. Haruki T, Miyazaki D, Matsuura K, Terasaka Y, Noguchi Y, Inoue Y, et al. Comparison of toxicities of moxifloxacin, cefuroxime, and levofloxacin to corneal endothelial cells in vitro. *J Cataract Refract Surg.* 2014;40(11):1872-8.13
5. Gower, E.W., Lindsley, K., Tulenko, S.E., Nanji, A.A., Leyngold, I., McDonnell, P.J. Perioperative antibiotics for prevention of acute endophthalmitis after cataract surgery. *Cochrane Database Syst Rev.* 2017; 2017

РЕЗЮМЕ

ПРИМЕНЕНИЕ МОКСИОФТАНА В ХИРУРГИИ ОСЛОЖНЕННОЙ КАТАРАКТЫ

Панченко С.К., Курмангалиев О.М., Ахметкалиева А.Б.
Филиал АО КАЗНИИ глазных болезней, г. Нур-Султан, Казахстан

Применение препаратов «Моксифтан» и «Оптинол» в послеоперационном периоде хирургии осложненной катаракты показало свою безопасность, высокую эффективность, хорошую переносимость.

ТҰЖЫРЫМ

Асқынбалы катаракта хирургиясының операциядан кейінгі кезеңде «Моксифтан» және «Оптинол» препараттарын қолданғанда өзінін қауыпсіздігін, жоғарғы нәтижелілігін, жақсы көндігу қабілеттілігін көрсетті.

SUMMARY

Applying the drugs of «Moxioftan» and «Optinol» presented their safety, high efficiency and good portability in postoperative cataract surgery.

ГРНТИ: 76.29.56:76.29.39

ХИРУРГИЧЕСКОЕ ЛЕЧЕНИЕ ПТОЗА ВЕРХНЕГО ВЕКА. ВЫБОР МЕТОДА ХИРУРГИИ. (ЛИТЕРАТУРНЫЙ ОБЗОР)

Садык А.Е, Бейсенбаева Б.С.

АО «Казахский ордена «Знак Почета» научно-исследовательский институт глазных болезней»

Ключевые слова: блефароптоз, хирургическое лечение, выбор метода.

Блефароптоз – аномально низкое положение века по отношению к главному яблоку. Опущение верхнего века также может влиять на функциональное развитие глаза, вызывая такие осложнения как ограничение поля зрения, обскурационная амблиопия различной степени тяжести, расстройство бинокулярного зрения, ограничивается подвижность глаза [4].

Блефароптоз является довольно часто встречающимся заболеванием и занимает от 2 % до 9 % пациентов офтальмологических стационаров.

Актуальность проблемы обусловлена не только распространенностью заболевания, но и встречающимися до сих пор неблагоприятными исходами вследствие недостаточно рационального и несвоевременного лечения.

Птоз верхнего века бывает односторонним в 69% случаев, двусторонним в 31%.

Классификация по степени проявления

Легкий птоз - веко опущено на 2 мм, не прикрывает зрачок.

Умеренный птоз - веко прикрывает 1/2 зрачка.

Выраженный птоз - веко опущено на 4 мм, зрачок закрыт.

Диагностика: Расстояние маргинального края верхнего века от маргинального края нижнего века - Marginal Reflex Distance, ширина глазной щели) птоз подразделяют на

Частичный птоз: слабой степени - 5-7 мм; средней степени - 3-4 мм; тяжелой степени - 1-2 мм.

Полный птоз.

Измерение функции леватора (экскурсия леватора): в норме 13мм<

(А) Функция леватора измеряется, когда пациент смотрит максимально вниз.

(В) Удерживая лобную мышцу на месте, хирург измеряет экскурсию век при максимальном взоре вверх (Рис 1). До 4-6мм - плохая функция, 7-9мм - слабая, 10-12мм - удовлетворительная функция леватора [24, 25].

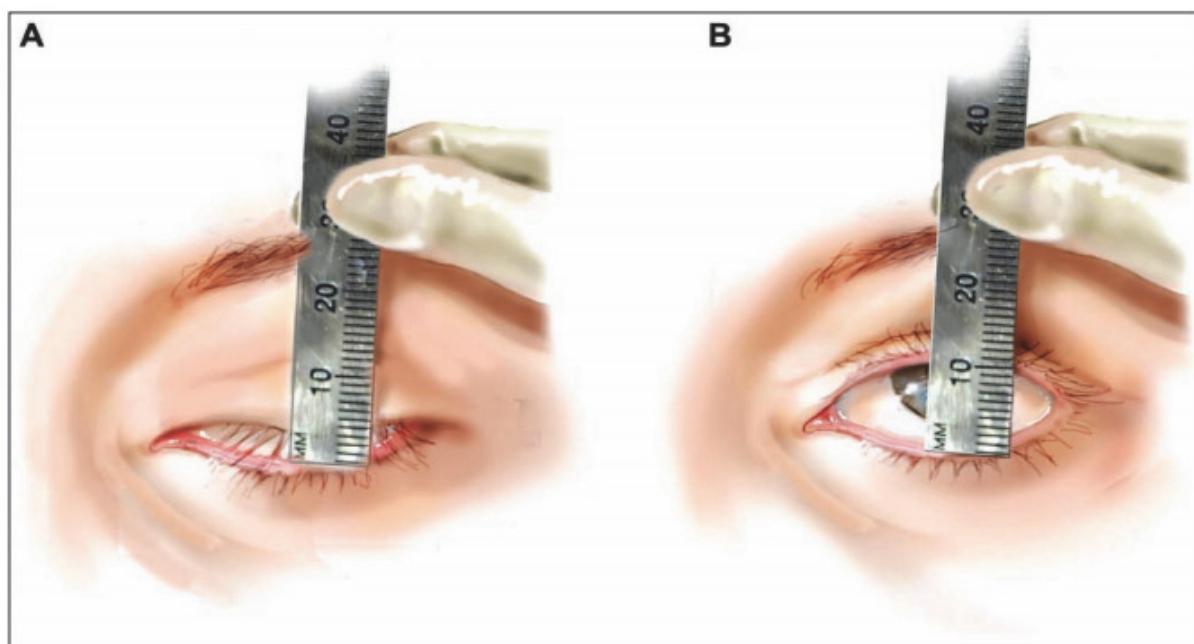


Рис 1. Измерение функции леватора.

Лечение птоза верхнего века только хирургическое!

На сегодняшний день существует более 100 видов оперативных методик устранения блефароптоза.

Выбор метода оперативного лечения птоза должен основываться на патогенетических принципах

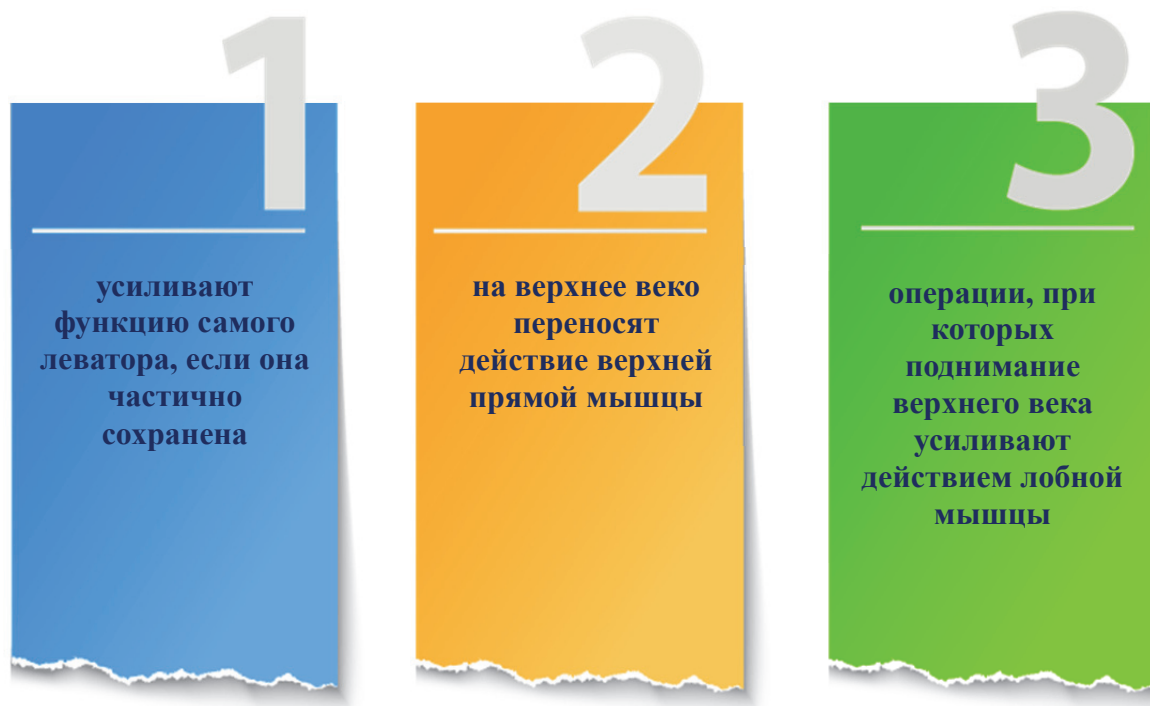– степени опущения верхнего века и функции леватора:

– при сохранной или сниженной функции леватора (3–4 мм) следует выполнять его резекцию;

– при минимальном птозе и сохранной или частично сниженной функции путем образования дубликатуры леватора возможно выполнение укорочения леватора;

– при значительно сниженной функции леватора (3–4 мм и ниже), а также при ее отсутствии следует выполнять подвешивание верхнего века к лобной мышце.

Операции распределяются на 3 группы:



1
усиливают функцию самого леватора, если она частично сохранена

2
на верхнее веко переносят действие верхней прямой мышцы

3
операции, при которых поднимание верхнего века усиливают действием лобной мышцы

1-я группа – операции усиления леватора (резекция леватора, образования складки леватора и т.д.). Эти операции применяют в тех случаях, когда функция леватора сохранена хотя бы частично – экскурсия века 4 мм и выше (операция по Блашковичу, операция Fasanella – Servant и др.).

2-я группа – использование верхней прямой мышцы при бездействующем леваторе. Этот метод показан при двустороннем блефароптозе, когда сохранены функции верхних прямых мышц (операция Мотэ-Бэрка и др.).

3-я группа – операции «фронтального подвешивания», когда используют действие лобной мышцы в поднятии верхнего века (операции по Пагенштейнеру, операция Гесса, операции по Фриденвальду-Гайтону и др.). Эти операции рекомендуются при нефункционирующем леваторе и верхней прямой мышце [6].

По данным литературы, наиболее

физиологичный эффект дают методы прямого воздействия на леватор - резекция [2,3,16]. Существуют классические рекомендации дозирования величины резекции леватора при данной методике устранения блефароптоза [14]. Но по этим рекомендациям не всегда удается получить желаемый функциональный и косметический результат, потому что они основаны на результатах предоперационных исследований подвижности верхнего века и величины птоза, которые не могут отражать истинное функциональное состояние комплекса леватора. Более того, они не предназначены для устранения блефароптозов различного происхождения.

Большинство хирургов выбирают резекцию мышцы, поднимающей верхнее веко, при условии, что ее функция относительно сохранна (более 4–5 мм) и степень блефароптоза соответствует легкой или средней степени. Распространенность легких и средних степеней блефароптозов, а также более физиологичные результаты операции резекции леватора сделали этот вид хирургического вмешательства наиболее часто и широко используемым в настоящее время [12,11].

Операции, усиливающие функцию мышцы леватора путем ее укорочения, осуществляются через кожу [7,17]. Наибольшей популярностью в настоящее время поль-

зуются операции на леваторе, осуществляемые через трансконъюнктивальный доступ [18].

Удаление части мышцы уменьшает мышечную массу тканей леватора, что может вести к рецидивам блефароптоза. Исходя из этого, предложены способы, которые укорачивают леватор без его иссечения путем создания дубликатуры [8,9,19].

При минимальных степенях блефароптоза и хорошей подвижности века применяются операции, резецирующие не всю мышцу-леватор, а только ее часть — мышцу Мюллера [8]. Операция выполняется чрезконъюнктивальным доступом, мышца Мюллера выделяется и резецируется. Еще одна операция при минимальных степенях блефароптоза, которая широко применяется в мире и известна как тарзомюллерэктомия, была предложена R. M. Fasanella и J. Servat в 1961 году. В отличие от изолированной мюллерэктомии, одновременно с полоской мышцы Мюллера резецируется верхний край хряща.

Операция подвешивающего типа переносит функцию поднятия верхнего века на лобную мышцу. Еще в 1881 году Pagenstecher описал методику операции, которая заключается в том, что накладывают 3 временных матрачных шва и рассчитывают на формирование по их ходу подкожных рубцовых тяжей, соединяющих край века с лобной мышцей. Тот же принцип операции, основанный на образовании соединительно-тканых сращений тканей века и лобной мышцы, предложили Гесс и Эльшниц в 1910 году [21,22].

По методу J. S. Fridenwald, J. S. Guyton (1948), роль подвески играет непрерывный шов из шелковой нити, который проводится под кожей при помощи большой хирургической иглы и соединяет верхнее веко с лобной мышцей. Шов располагается в туннеле, форма которого похожа на трапецию. Этот способ в незначительно модифицированных видах успешно применяется по настоящее время с использованием различных нитей: силиконовых, лавсановых, хлопчатобумажных, супраимидных, капроновых, шелковых [1,7] и синтетических материалов, например, мерсилиеновой сетки [13].

Несмотря на широкую распространенность, подвешивающая операция не лишена недостатков. Частым осложнением этих операций является гипокоррекция, неправильные контуры век, шовная гранулема, раневая инфекция [7,10,15].

При тяжелых паралитических птозах предлагается выкраивать из лобной мышцы полоски и на них подвешивать верхнее веко [20]. Существуют способы, когда тарзальная пластинка верхнего века соединяется со связкой Уитналла [10], со связкой Уитналла и лобной мышцей при помощи мерсилиеновой сетки [13].

Методику операции постепенно совершенствовали от «слепого» проведения «подвески» через проколы с помощью длинной иглы до операции открытым доступом и тщательной фиксации «подвески» к передней поверхности тарзальной пластинки и проведения концов «подвесок» в тоннели над бровью. Способ обеспечивает оптимальную форму подвешивания, где верхнее веко подтягивается по фронтально-сагиттальной оси. Данный способ позволяет

создать прочную связь между верхним веком и бровью, что способствует поднятию верхнего века при напряжении лобной мышцы, например, у пациентов с параличом леватора [5,9].

Можно отметить методики, которые призваны сделать функциональные результаты операции резекции леватора более предсказуемыми. Это изучение гистологических особенностей резецированных тканей [15,23] обоснование величины резецируемого участка леватора при помощи устройств, измеряющего силу леватора [12,16].

В интраоперационном периоде сократительную способность леватора определяли следующим образом: к дистальной части леватора подшивали петлю динамометра. Пациент смотрел вниз. Устройство удерживали без натяжения в расправленном состоянии на нулевой отметке. Пациент смотрел максимально вверх и на шкале устройства фиксировали величину тяги леватора в граммах. В послеоперационном периоде критерием для оценки эффективности результатов операции служил уровень высоты края верхнего века по отношению к зрачку. Так, при одностороннем птозе результат лечения считался хорошим, если глазные щели становились равными на обоих глазах. Как удовлетворительный результат оценивали при различии в размере глазных щелей до 1,5 мм. При различии глазных щелей более, чем на 1,5 мм результат лечения расценивался как неудовлетворительный [12].

Способ хирургического лечения птоза верхнего века с отсутствием функции леватора у детей, включающий разрез кожи по предварительной разметке в области века и лба, формирование тоннелей, проведение подвешивающего материала и фиксацию верхнего века к лобной мышце, отличающийся тем, что по предварительной разметке осуществляют мини разрезы кожи: по два в области века и надбровной области и один в центральной зоне лба, через которые последовательно формируют тоннели с одновременным проведением подвешивающего материала, концы которого выводят в разрез на коже лба и подтягивают верхнее веко таким образом, чтобы его край располагался по верхнему лимбу, после чего концы подвешивающего материала фиксируют к лобной мышце, в качестве подвешива-

вающего материала используют полипропиленовую нить [8,9].

Суть вмешательства по методу Мотэ-Бэрка заключается в усилении действия леватора за счет верхней прямой мышцы. Операция показана при двустороннем блефароптозе, если приптозе нет одновременного паралича верхней прямой мышцы. Из верхней прямой мышцы глаза выкраивают лоскут, и фиксируют его к хрящевой ткани возле глазничной перегородки. Эта операция технически сложна и редко применяется [11].

Существуют различные виды оперативных вмешательств, направленные на устранение птоза, однако они

не лишены ряда недостатков, обусловленных неточным расчетом операции и осложнениями в виде гипо- или гиперкоррекции, асимметрией верхней пальпебральной борозды, опущением ресничного края века, появлением лагофтальма [1].

Заключение

Надо отметить, что основы применяемых сегодня хирургических техник разработаны давно и в последние десятилетия мало изменились.

Обширная литература, посвященная вопросам коррекции птоза, охватывает в основном тактику и методику хирургического лечения заболевания, применение новых инструментов, улучшающих качество оперативного пособия. Однако основная проблема заключается в отсутствии надежных критериев, позволяющих с высокой долей вероятности прогнозировать исход хирургического лечения.

ЛИТЕРАТУРА

1. Джуматаев А.Н. Комплекс микрохирургических вмешательств при блефароптозе, методические рекомендации // Алматы, 1987. с.5-36.
2. Басова Г.Г., Денискина С.В., Башкатова И.А. Результаты хирургического лечения врожденных птозов // Пластическая хирургия придаточного аппарата глаза и орбиты: матер, научно-практ. конф. — М., 1996. С. 35-36.
3. Иванова В.Ф. Результаты операций исправления блефароптоза // Материалы научно-практической конференции «Пластическая хирургия придаточного аппарата глаза и орбиты». М., 1996. — С. 30-31.
4. Б.Пенн Роберт, Окулопластика // Москва, 2009. С.56-60.
5. Катаев М.Г. Опыт пластических операций на придаточном аппарате глаза // Вестник офтальмологии. 1986. № 2. С. 38-41.
6. Даниличев В. Ф. Современная офтальмология: Руководство. // 2-е изд, Питер, 2009. с.374-378.
7. Азнабаев М.Т., Ишбулатов Р.Ш. Подвешивающие операции при блефароптозе // Актуальные вопросы детской офтальмологии: сб. науч. трудов.-Уфа, 1988.-С. 10-13.
8. Груша Я.О., Федоров А.А., Дземешкевич В.В., Блинова И.В. Клинико-морфологические особенности использования ксеноперикарда при пластике век и орбиты // Вестник офтальмологии. 2004. - № 5. - С. 2022.
9. Джуматаев А.Н. Новый способ устранения травматического блефароптоза // Тезисы докладов V Всесоюзного съезда офтальмологов. — Ташкент, 1979. С. 58-59.
10. Катаев М.Г., Филатова И.А. Реконструктивные операции по поводу посттравматического птоза // Повреждение органа зрения / матер, научно-практ. конференции. Суздаль. - 1992. - С. 118-119.
11. Шарипова К.Т. Клинические особенности и комплексное лечение косоглазия и птоза верхнего века при их сочетанном проявлении // диссертация М. 2005г. с.23-27.
12. Оруджов Н.З. Хирургическое лечение птоза верхнего века на основе динамометрических исследований // диссертация М.2010.с.31-42.
13. Катаев М.Г. Врожденный птоз верхнего века: классическая резекция леватора и нестандартные решения // Детская офтальмология: итоги и перспективы / матер, научно-практ. конф. по детской офтальмологии. -Москва. 2006. - С. 316.
14. Beard C. Ptosis // St. Louise: C.V. Mosby Co, 1976. – P. 288
15. Bartley G.B. The enhanced frontalis sling for blepharoptosis repair // Am. J. Ophthalmol. 2002. - Vol. 134. -№ 5. - P. 782-784.
16. Frueh B.R., Müssch D.C., Mc Donald H.M. Efficacy and efficiency of a small-incision, minimal dissection procedure versus a traditional approach for correcting aponeurotic ptosis // Ophthalmology. 2004. - Vol. 111. - № 12. - P. 2158-2163.
17. Dalgleish R, Smith JLS: Mechanics and histology of senile entropion. Br J Ophthalmol, 1966. P. 50-79.
18. Foster J.A., John K.B., Castro E., Meister D.M. Blepharoptosis surgery complicated by late suture migration // Am. J. Ophthalmol. 2006. - Vol. 130.-№ 1.-P. 116-117.

19. Fasanella R.M., Servat J. Levator resection for minimal ptosis: another simplified operation // Arch. Ophthalmol. -1961. Vol. 69. - P. 493-496.
20. Han K, Kang J: Tripartite frontalis muscle flap transposition for blepharoptosis. Ann Plast Surg 30:224, 1993.
21. Dickson J.B. The use of pedal tendon in frontalis suspension surgery // Ophthalmol. Surg. 1986. - Vol. 17. - P. 581-583.
22. Friedenwald J.S., Guyton J.S. A simple ptosis operation // American journal of ophthalmology. 1948. - Vol. 31. - № 4. - P. 411-414.
23. Ringel, S.P. Histocemistry of human extraocular muscle Text. / S.P. Ringel, W.B. Wilson, M.T. Barden // Arch. Ophthalmol. 1978. - Vol. 96. - P. 1067-1074.
24. Kenneth V. Cahill, MD; Elizabeth A. Bradley, MD; Dale R. Meyer, MD, FACS; Philip L. Custer, MD; David E. Holck, MD; Functional Indications for Upper Eyelid Ptosis and Blepharoplasty Surgery OTA // A Report by the American Academy of Ophthalmology Ophthalmic Technology Assessment Committee Oculoplastics and Orbit Panel: © 2011 by the American Academy of Ophthalmology.
25. Christopher I. Zoumalan, MD; and Richard D. Lisman, MD, // © 2010 The American Society for Aesthetic Plastic Surgery, Inc.

РЕЗЮМЕ

ХИРУРГИЧЕСКОЕ ЛЕЧЕНИЕ ПТОЗА ВЕРХНЕГО ВЕКА.
ВЫБОР МЕТОДА ХИРУРГИИ (ЛИТЕРАТУРНЫЙ ОБЗОР)
Садык А.Е, Бейсенбаева Б.С.

АО «Казахский ордена «Знак Почета» научно-исследовательский институт глазных болезней»

Ключевые слова: блефароптоз, хирургическое лечение, выбор метода.

Блефароптоз - это наиболее часто встречающаяся деформация век. Птоз характеризуется опущением верхнего века из-за недоразвития, неправильного прикрепления или полного отсутствия функции мышцы, поднимающей верхнее веко. Зрение при птозе на пораженном глазу может постепенно снижаться до полной слепоты. Кроме того, блефароптоз представляет проблему косметического и эстетического характера. Актуальность проблемы обусловлена не только распространенностью заболевания, но и встречающимися до сих пор неблагоприятными исходами вследствие недостаточно рационального и несвоевременного лечения. Основным способом лечения блефароптоза является хирургический. В литературном обзоре описаны способы хирургического лечения блефароптоза. Выбор метода оперативного вмешательства зависит от степени блефароптоза, сохранности функции мышц, двусторонности процесса.

Нередко различные методики хирургического устранения птоза используются без учета клинических особенностей птозов и ограничиваются небольшим числом наблюдений. Многочисленность существующих операций по поводу птоза, появление в офтальмологической литературе описания новых операций и их модификаций свидетельствуют о неослабевающем интересе офтальмохирургов к данному вопросу, а также о том, что ни один из применяемых на сегодняшний день методов не может полностью разрешить проблему блефароптоза. По данным многих авторов, одной из самых эффективных является оперативная методика резекции леватора. Однако положительный результат после операции достигается не всегда, и нередко осложнения из-за слишком сильного поднятия верхнего века.

Выбор метода оперативного лечения блефароптоза должен основываться на патогенетических принципах. Использование дифференцированного патогенетически обоснованного способа лечения позволяет получить хороший косметический эффект и хороший функциональный результат, позволяет уменьшить возможность возникновения послеоперационных осложнений.

ТҰЖЫРЫМ

ЖОҒАРЫ ҚАБАҚТЫҢ ТҮСУІН ХИРУРГИЯЛЫҚ ЕМДЕУ. ХИРУРГИЯ ӘДІСІН ТАҢДАУ.
Садык А.Е, Бейсенбаева Б.С.

Кілттік сөздер: блефароптоз, хирургиялық емдеу, әдіс таңдау.

Блефароптоз - бұл қабақтың жиі кездесетін деформациясы. Жағарғы қабақ түсуі дұрыс емес дамудан, дұрыс емес бекуден немесе қабақты көтеретін бұлшықеттің қызметінің болмауынан бо-

луы мүмкін. Птоз кезінде көздің көруі соқырлыққа дейін төмендеуі мүмкін. Сонымен қатар, птоз косметикалық, эстетикалық мәселе тудырады. Птоз мәселесінің өзектілігі тек кең тарағанына ғана емес, емнің уақытында көрсетілмеуіне, жеткіліксіздігіне де байланысты. Блефароптоз емінің негізгісі хирургиялық болып табылады.

Бұл әдеби шолуда блефароптоздың хирургиялық ем әдістері көрсетілген. Хирургиялық араласу түрін таңдау блефароптоздың деңгейіне, бұлшықет функциясының сақталғандығына, патологияның екі жақты болғанына байланысты. Әдетте көптеген хирургиялық ем әдістері птоздың клиникалық ерекшеліктерін есепке алмай қолданылады және аз жағдайлармен шектеледі.

Птоздың хирургиялық ем әдістерінің көптігі, қазіргі кезде әдебиеттердегі сипатталатын жаңа операциялар және модификациялардың пайда болуы офтальмохирургтардың қызығушылығының азаймағанын және бүгінгі күнде барлық птоз мәселелерін шеше алмайтындығын дәлелдейі. Көптеген авторлардың айтуы бойынша, блефароптоз хирургиясының ең эффективті әдісінің бірі леватор резекциясы. Дегенмен, операциядан кейінгі нәтиже әрдайым қолайлы емес және төменгі қабақты шектен тыс көтеріп жіберумен асқынуы мүмкін.

Блефароптоздың хирургиялық емдеу әдісін таңдау патогенетикалық принциптерге негізделуі тиіс. Дифференцирленген патогенетикалық негізделген әдісті қолдану өте қолайлы косметикалық эффект және жақсы функционалды нәтиже алуға мүмкіндік береді және мүмкін операциядан кейінгі асқынуларды азайтады.

SUMMARY

SURGICAL TREATMENT OF BLEPHAROPTOSIS. SELECT A METHOD OF SURGERY.

Sadyk A.E., Beisenbaeva B.S.

Keywords: blepharoptosis, surgical treatment, select a method.

Blepharoptosis is the most frequent deformation of eyelid. Ptosis is a drooping of the upper eyelid, it may be caused by arrested development, improper attachment or complete lack of muscle function which raises the eyelid. Vision in ptosis on the affected eye may gradually decrease to complete blindness. In addition, blepharoptosis is a cosmetic and an aesthetic problem. The urgency of the problem is due not only to the prevalence of the disease, but also to the unfavorable outcomes due to insufficiently rational and late treatment. The main treatment for blepharoptosis is surgery.

The methods of surgical treatment of blepharoptosis are described in this literature review. The selection of a surgical method depends on the degree of blepharoptosis, the muscle function, bilateral process.

Often, various methods of surgical removal of ptosis are used without taking into account the clinical features of ptosis and are limited to a small number of observations. A lot of methods of surgery for ptosis, the appearance in the ophthalmological literature of the description of new operations and their modifications indicate the continuing interest of eye surgeons in this issue, and none of the methods used today can completely solve the problem of blepharoptosis. According to many authors, one of the most effective operations is a method of resection of the levator. However, a positive result after surgery is not always achieved and complications due to too much lifting of the upper eyelid are frequent.

The choice of surgical treatment for blepharoptosis should be based on pathogenetic principles. The use of a differentiated pathogenetically substantiated method of treatment allows one to obtain a good cosmetic effect and a good functional result, and reduces the possibility of the occurrence of postoperative complications.

ГРНТИ: 76.29.56:76.29

ЕРЕСЕКТЕРДЕГІ ДАКРИОЦИСТИТ (КЛИНИКАЛЫҚ ЖАҒДАЙ)

Тұңғатар Г.Д.

«Құрмет белгісі» орденді Қазақ көз аурулары ғылыми-зерттеу институты» АҚ,
Алматы қ., Қазақстан

Кілттік сөздер: дакриоцистит, диагностикалық зерттеулер, хирургиялық ем.

Дакриоцистит – көз жасы қапшығының қабынуы. Бұл ауру – көз жасы түтікшесінің өтімсіздігі және жастың көз жасы қапшығында іркілуінен дамиды. Жастың іркілуі патогенді флораның дамуына себеп болады.

Танаудың кілегей қабығының түрлі созылмалы аурулар салдарынан қабынуынан танау бітеліп қалады да, көз жасы мұрынға өтпей қояды. Содан көз жасы қалтасына іркілген сұйыққа микроб енсе, қалтаның кілегей қабығы қабынады, асқынса көз қалташығы іріңдейді.

Қазақстанда дакриоцистит қазіргі кезде ересектерде кең таралған. Статистикалық көрсеткіш бойынша офтальмологиялық патологиялардың 6-8% алады. Ерлерлерге қарағанда әйел адамдарда 41-70 жас аралығында жиі кездеседі. Себебі, көз жас түтікшесінің тар болуы, косметикалық заттарды көп қолдану, жасқа байланысты тері тургорының төмендеуі, көз-жас аппаратының эластикалық қасиетінің төмендеуі.

Мақсаты

Көз жас қапшығының қабынуының хирургиялық емінің нәтижелілігі мен диагностикасының эффективтілігін бағалау.

Клиникалық жағдай

Науқас Т.1950 ж.

Шағымы: OS-көзден тоқтамай жас ағу, шырышты-іріңді бөлінділер, көздің ішкі бұрышының ісінуі

Ауру тарихы: науқастың айтуы бойынша шағымдардың пайда болғанына бірнеше жыл болған, бір апта бұрын жағдайы нашарлаған. Сол көзге 3-рет бу-жирлеу жүргізілген. Тұрғылықты мекен-жайы бойынша

медикаментозды ем алған. Ем әсері болмағандықтан Қазақ көз аурулары ФЗИ жолдамамен келген. Сол көзіне дакриоцисториностомия жасауға Қазақ көз аурулары ФЗИ күндізгі стационар бөліміне жатқызылды.

Өмір тарихы: Жасына сәйкес өсіп, жетілген. Туберкулез, вирустық гепатит, тері-венерологиялық аурулар теріс. Тұқым қуалайтын аурулары жоқ. Зиянды әдеттермен айналыспайды.

Аллергиялық анамнезі: науқастың айтуы бойынша Левомецетинге аллергиясы бар (есекжем)

Түскен кездегі диагнозы: OS – Созылмалы дакриоцистит. Қарттық жетілмеген катаракта.

Объективті жағдайы: Жалпы жағдайы орташа ауырлықта. Тері жабындысы және көзге көрінетін шырышты кабаттардың түсі қалыпты, таза. Өкпесінде везикулярлы тыныс, сырыл жоқ. Жүрек тондары анық, ырғақты. АҚ 110/80 мм.с.б.б., ТАЖ- 76 рет мин. Іші жұмсақ, ауру сезімі жоқ. Ұрғылау симптомы екі жақта да теріс. Кіші және үлкен дәреті қалыпты.

Өзге мамандар консультациясы: Терапевт 28.02.19ж.-ЖИА СЖ ФТІІ. АГІІс.қ.2 Отаға қарсы көрсеткіш жоқ

Кардиолог 18.02.19ж. ЖИА СЖ ФТІІ. АГІІс.қ.2. Отаға қарсы көрсеткіш жоқ

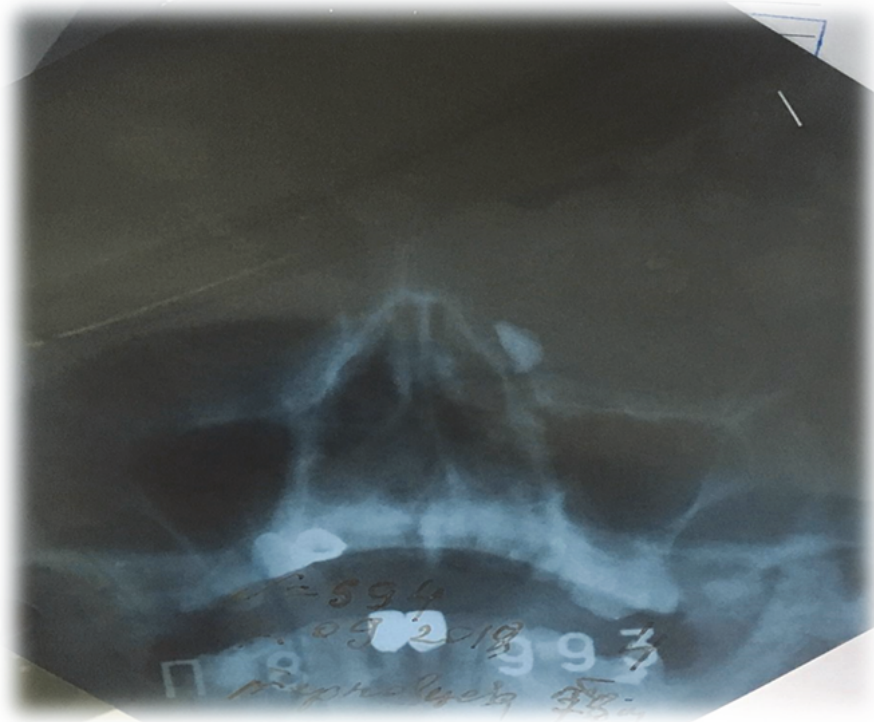
Көру өткірлігі түскен кездегі	OD = 0.3 кор.келмейді OS = 0.5 кор.келмейді	Көру өткірлігі шыққан кезде	OD = 0.3 кор.келмейді OS = 0.5 кор.келмейді
--------------------------------------	--	------------------------------------	--

Инструментальды зеттеулер: КІҚ 28.02.19 ж., OD – 19.0 мм.с.б. OS – 18.1 мм.с.б.

R-графия көз – жас түтікшесіне контрастпен

17.09.18 ж.

OS – Жас қалташасының көлемі 12x6x7. Көз жас түтікшесінің тарылуы.



Флюорография 05.09.18 ж. Созылмалы бронхит. Жастық өзгерістер/ Cor – солға қарай кеңейген.

ЭКГ 18.02.19ж.: Ритм синусты ЖСС 67рет мин. Горизонтальды қалыпта ЭОС.

Офтальмологиялық статус түскен кездегі: OS – көз жас қапшығы аймағын басқанда - шырышты – іріңді

бөлінді шықты.Конъюнктива ақшыл-күлгін түсті, қасаң қабық түссіз. Алдыңғы камера орташа тереңдікте,

Ылғалдығы мөлдір, қарашық дөңгелек,жарыққа реакция сақталған. Шыны тәрізді дененің деструкциясы.

Көз түбі: КНД ақшыл-күлгін, шекарасы анық, қан тамырлардың қалыңдығы және жолдары өзгеріссіз,макулярлы рефлекс сақталған.

Жүргізілген емшара: OS –Ципролет 2тамшыдан 4 рет күніне №1, 3% Сутегінің асқын тотығымен жараны өңдеу№1.

Тобрадекс сықпа (жараға) 1рет күніне

Премедикация: Sol. Analgini 50% - 2,0 ml. Sol/ Dimedroli 1%-1.0 ml

Кетатоп 2.0 мл б/і №1. Этамзилат 12.5% 4.0 б/і.

Ота: 01.03.2019 ж. № 71OS – Дакриоцисториностомия. Хирург: Султанкулова Б.Т.

Шыққан кездегі диагнозы: OS - Дакриоцисториностомиядан кейінгі

жағдай. Қарттық жетілмеген катаракта

Офтальмологиялық статус шыққан кездегі: OS –отадан кейінгі жара орны таза,тігістері таза,бөлінділер жоқ. Физ.ерітіндіні жас нүктелері арқылы жібергенде мұрын жолдарына түседі.

Конъюнктивасы ақшыл -күлгін,қасаң қабық түссіз. Алдыңғы камера орташа тереңдікте, ылғалдығы мөлдір, қарашық дөңгелек,жарыққа реакция сақталған. Көзбұршақтың кортикальды қабатының тұмандануы. Шыны тәрізді дененің деструкциясы.

Көз түбі: КНД ақшыл-күлгін,шекарасы анық, қан тамырлардың қалыңдығы және жолдары өзгеріссіз,макулярлы рефлекс сақталған.

Емдік нұсқаулықтар:

1. Тұрғылықты мекен – жайы бойынша офтальмолог бақылауында болу

2. Суық тиюдің алдын алу,ыстық моншаға бармау

3. Физикалық күш түсіретін жұмыс істемеу,қатты еңкеймеу керек

4. Жараны жартылай спиртті қоспамен күніне 1рет сүрту

5. Ципромед 0,3% 2 тамшыдан 4 рет күніне 10 күн.

6. Ципролет 500мг 1таб.2рет күніне 5күн per os

7. Хирургтың қарауына 3-4 күннен кейін келу.

8. 2 аптадан кейін тұрғылықты мекен-жайы бойынша жарадағы жіпті алғызу

Қорытынды

Жас қалтасының жедел қабынуы диагнозы қойылған науқастар жылына 2рет офтальмологқа тексеріліп,емін уақытылы қабылдап, көз гигиенасын сақтаған кезде ешқандай асқину белгілері болмайды.

Дакриориностомиядан кейінгі науқастар арасындағы көрсеткіштер бойынша көз жас сұйықтығының өткізгіштігі 89-90%қалпына келетіндігі дәлелденген.

ӘДЕБИЕТ

1. Бейсенбаева Б.С., Ботабекова Т.К., Джуматаева Э.А. «Лечение дакриоциститов» (методические рекомендации) 2016.
2. М.Т.Азнабаев, Б.М.Азнабаев, Б.Т.Фаттахов, Р.Р.Клявлин Лазерная дакриоцисториностомия-2005.-10-57 беттер
3. Аскерова С.М. Комплексное хирургическое лечение первичной и индуцированной патологии слезной системы: автореф. дис.д.м.н. — М., 2005. — 52-59 беттер
4. Белоглазов В.Г., Чиненов И.М. Особенности транспертурной дакриоцисториностомии // Сб. науч. ст. по материалам конф. «Современные методы диагностики и лечения заболеваний слезных органов». М., 2005. 74-77 беттер.
5. Көшерев К.Б. «Көз аурулары» 135-152 беттер
6. Двухсторонняя одновременная эндоскопическая дакриоцисториностомия: результат и влияние на качество жизни пациентов.
Herzallah IR, OA Marglani, AZ Alherabi, Фарадж, DH Bukhari 2006 жыл
7. Копаева В.Г. «Глазные болезни» 168 -171 беттер
8. Джек Дж. Кански «Клиническая офтальмология» 43-53 беттер
9. Абдулкеримов Х.Т., Ободов В.А., Велиханова М.С., Николаев Н.С. Эндоскопические операции в лечении дакриоциститов // ЕвроАзиатская конф. по офтальмохирургии, 3-я: Материалы. -Екатеринбург, 2003. С. 25.
10. Авербах М.И. Соустье между слезным мешком и носом как метод радикального лечения дакриоциститов // Арх. офтальмологии. 1926. -№4.-С. 543.
11. Алиева З.А., Султанов М.Ю., Тагизаде Н.С. О месте зондирования в диагностике и лечении заболеваний слезоотводящих путей у взрослых // мед. журн. 1981. - № 3. - С. 7-10.

РЕЗЮМЕ

В статье описан клинический случай дакриоцистита у взрослых. Показано эффективное сочетание общей и местной антибактериальной, противовоспалительной медикаментозной терапии с хирургическим методом лечения.

ТҰЖЫРЫМ

ЕРЕСЕКТЕРДЕГІ ДАКРИОЦИСТИТ БОЙЫНША КЛИНИКАЛЫҚ ЖАҒДАЙ
Бейсенбаева Б.С., Тұңғатар Г.Д.

Мақалада ересектердегі дакриоциститтің клиникалық жағдайы сипатталған. Жалпы және жергілікті антибактериалды қабынуға қарсы дәрілік емдеу және хирургиялық емнің тиімді үйлесімі сипатталған.

SUMMARY

The article describes a clinical case of dacryocystitis in adults. The effective combination of general and local antibacterial, anti-inflammatory drug therapy with surgical treatment methods has been shown.

ВИТРЕОРЕТИНАЛЬНАЯ, РЕКОНСТРУКТИВНАЯ ХИРУРГИЯ

ГРНТИ: 76.29.56:76.29.46

КЛИНИЧЕСКИЕ СЛУЧАИ ТРАНСВИТРЕАЛЬНОГО
УДАЛЕНИЯ КРУПНЫХ ВНУТРИГЛАЗНЫХ
ИНОРОДНЫХ ТЕЛ

Канафьянова Э.Г., Дон С.В., Картабаева А.Н.

Ключевые слова: проникающее ранение, внутриглазное инородное тело (ВГИТ), трансовитреальное удаление ВГИТ.

Введение. Проникающие ранения глазного яблока, осложненные наличием внутриглазного инородного тела (ВГИТ) – наиболее тяжелый вид глазной травмы. В 60% случаев такой вид повреждения встречается у лиц молодого трудоспособного возраста, что придает большую социальную значимость этой проблеме (В.П. Николаенко, М.В. Катаева 2015г.).

Травмы органа зрения занимают важное место в структуре глазной патологии и являются одной из ведущих причин инвалидности. Удельный вес инвалидности по зрению из-за травм по сравнению с другими причинами слепоты составляет 30,8%. Чаще от повреждений глаз страдают лица трудоспособного возраста: у 55-58% пациентов возраст не превышает 40 лет, а около 22% госпитализированных составляют дети до 16 лет (Ермолаев В.Г., Плотников А.И., Сердюков А.Г., Кульков В.Н., Ермолаев А.В., 2004).

При проникающих ранениях глазного яблока в нем нередко обнаруживают инородные тела. Подобные травмы составляют от 20 до 60 % общего числа повреждений глаз. Частота внедрения магнитных инородных тел составляет 85-90% из всех внутриглазных осколков, а магнитных- 10-15%. При этом острота зрения при выписке из стационара от 0,5 и выше встречается всего в 30-44% случаев (Гундорова Р. А., 1986, Ермолаев В. Г., 2004).

Исход травмы напрямую зависит не только от тяжести самого повреждения, но и от того, насколько эффективным было оперативное вмешательство по поводу удаления внутриглазного инородного тела. Для снижения травматичности оперативного вмешательства и определения щадящего доступа необходимо максимально точно диагностировать инородное тело. (Бессонова Л.А. 2010г.)

В связи с вышеизложенным, нам представилось интересным описать результаты трансовитреального удаления крупных инородных тел из заднего отрезка глаза.

Цель работы. Описать клинические случаи трансовитреального удаления крупных внутриглазных инородных тел.

Материал и методы. Под наблюдением находились 2 пациента с проникающим ранением глаза с внутриглазным инородным телом.

В первом случае пациент К. 1986 г.р. Из анамнеза 7 дней назад попала металлическая проволока при работе с болгаркой в правый глаз. Пациент жаловался на чувство инородного тела на OD. При обращении в КазНИИ выставлен диагноз OD – Проникающее ранение склеры, внутриглазное инородное тело. Посттравматический увеит. OS – Простой миопический астигматизм.

Данные клинико-инструментального обследования:
Острота зрения при поступлении: OD = 1,0; OS = 0,7с/к суI(-1,0) ах30 = 1,0. ВГД при поступлении:

OD Po=19.0 мм.рт.ст. OS Po=13.0 мм.рт.ст. Данные ультразвукового исследования: ПЗО OD=24,2 OS=24,1. Заключение: OD–Деструкция стекловидного тела. Инородное тело? OU –Сетчатка прилежит.

Данные рентгенографии OD с рентгенлокализацией инородного тела по Комбергу – Балтина: Инородное тело металлической плотности 0,5х5,0х0,5мм располагается по меридиану 6 часов; от аксиальной оси глаза 11,0-11,5мм, от лимба на глубине 10 – 15,0мм(-2)= 12-17мм. Инородное тело в средней пограничной зоне в стекловидном теле пристеночно (рисунок 1).

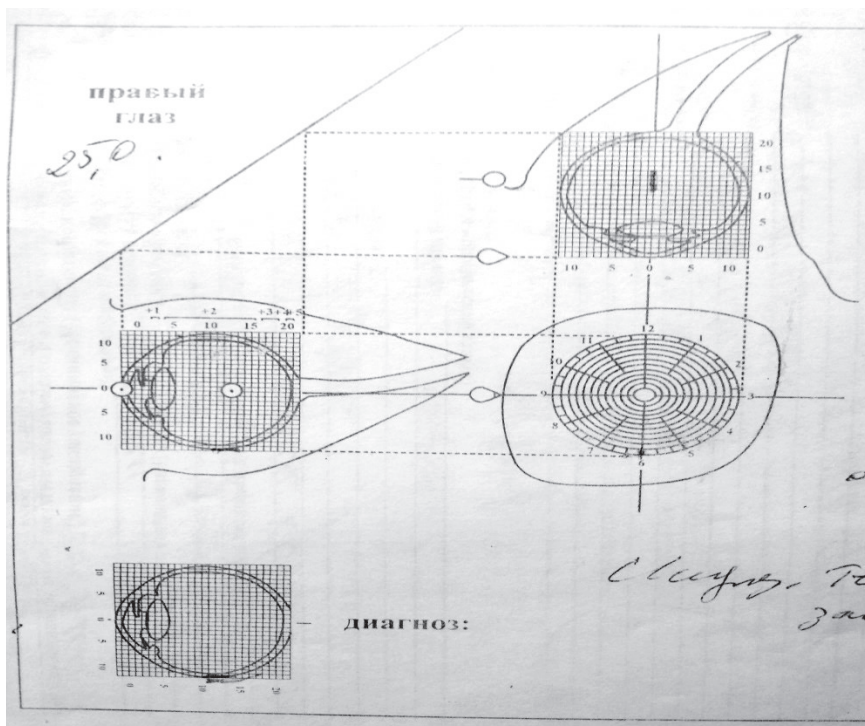


Рисунок 1 - Рентгенлокализация инородного тела по Комбергу – Балтина.

15.06.18. Была произведена операция (через 8 суток после травмы) OD–Закрытая субтотальная витрэктомия + Трансвитреальное удаление ВГИТ+ ЭЛКС на аппарате constellation фирмы Alcon. После выполнения стандартной трехпортовой 25G витрэктомии при ревизии витреальной полости было обнаружено инородное тело (металлическая проволока) расположенное, согласно рентгенлокализации, в зоне экватора на 6 часах, одним концом, вколоченное в оболочки глазного яблока (рисунок 2).

В витреальную полость введено 1,0 мл Перфтордекалина, инородное тело удалено витреальным

пинцетом трансвитреально через склеротому . Вокруг зоны залегания ВГИТ эндолазеркоагуляция сетчатки мощностью 200 мВт в количестве 200. Перфтордекалин аспирирован канюлей. На склеротому наложен узловый шов 8/00. Порты удалены. Под конъюнктиву введен р-р дексаметазона 0,3мл. + р-р гентамицина 20мг. Мазь Макситрол. Монокулярная асептическая повязка.




Рисунок 2 - Удаленное из полости глаза инородное тело.

В послеоперационном периоде было назначено медикаментозное противовоспалительное лечение, и пациент был выписан на амбулаторное долечивание на 5-ые сутки после госпитализации.

Во втором случае пациент Б., 1977 г.р. Из анамнеза во время работы тресковой щеткой что-то отлетело и попало в правый глаз (металлическая щетина щетки). На 4-е сутки после травмы обратился в КазНИИ ГБ. Был госпитализирован на хирургическое лечение правого глаза с диагнозом OD - Проникающее

ранение склеры, внутриглазное инородное тело; Посттравматический увеит.

Жалобы пациента при поступлении на светобоязнь, боль, низкое зрение правого глаза. При поступлении: Vis OD -0,4 н/к Po = 13 мм.рт.ст. Vis OS - 1,0. Po =15 мм.рт.ст.

При биомикроскопии OD: умеренная смешанная инъекция глазного яблока. На склере на 9 часах у лимба рана р-м =1,5мм (адаптированная). Роговица прозрачная. Передняя камера средней глубины, зрачок округлой формы, фотореакция вялая, хрусталик прозрачный. В стекловидном теле взвесь форменных элементов крови (рисунок 3).

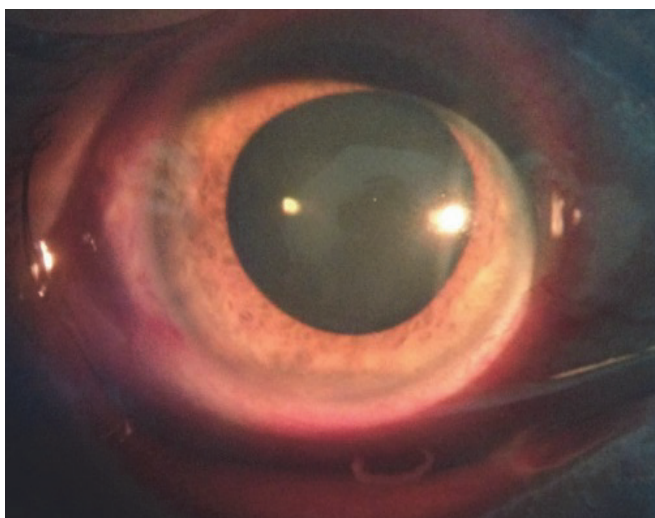


Рисунок 3 - Состояние глаза пациента Б., при поступлении в стационар.

При офтальмоскопии на глазном дне выявлено инородное тело (провода) расположенное по меридиану на

9 часах направлением к заднему полюсу, одним концом фиксированное к сетчатке, с экссудатом вокруг в стекловидном теле (рисунок 4).

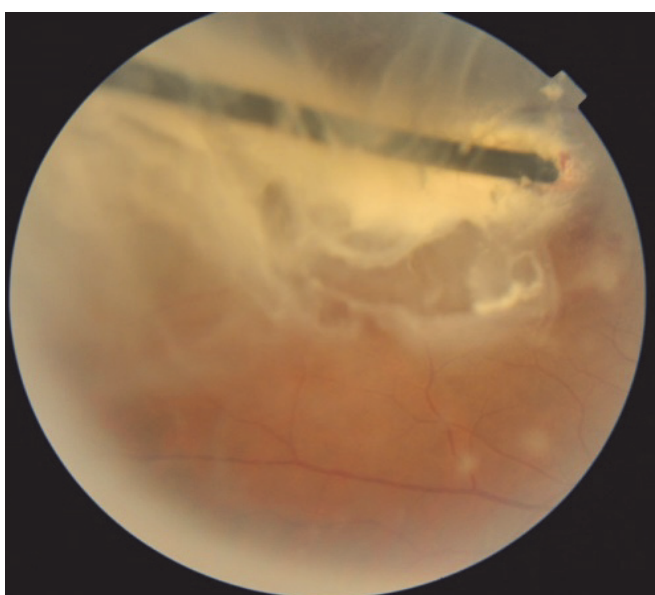


Рисунок 4- Состояние глазного дна пациента Б., при поступлении в стационар.

По результатам УЗИ: OD- В стекловидном теле гема, в верхней половине пристеночно гиперэхогенный очаг

(инородное тело). В верхнем квадранте не исключается abl.retinae (Рисунок 5).

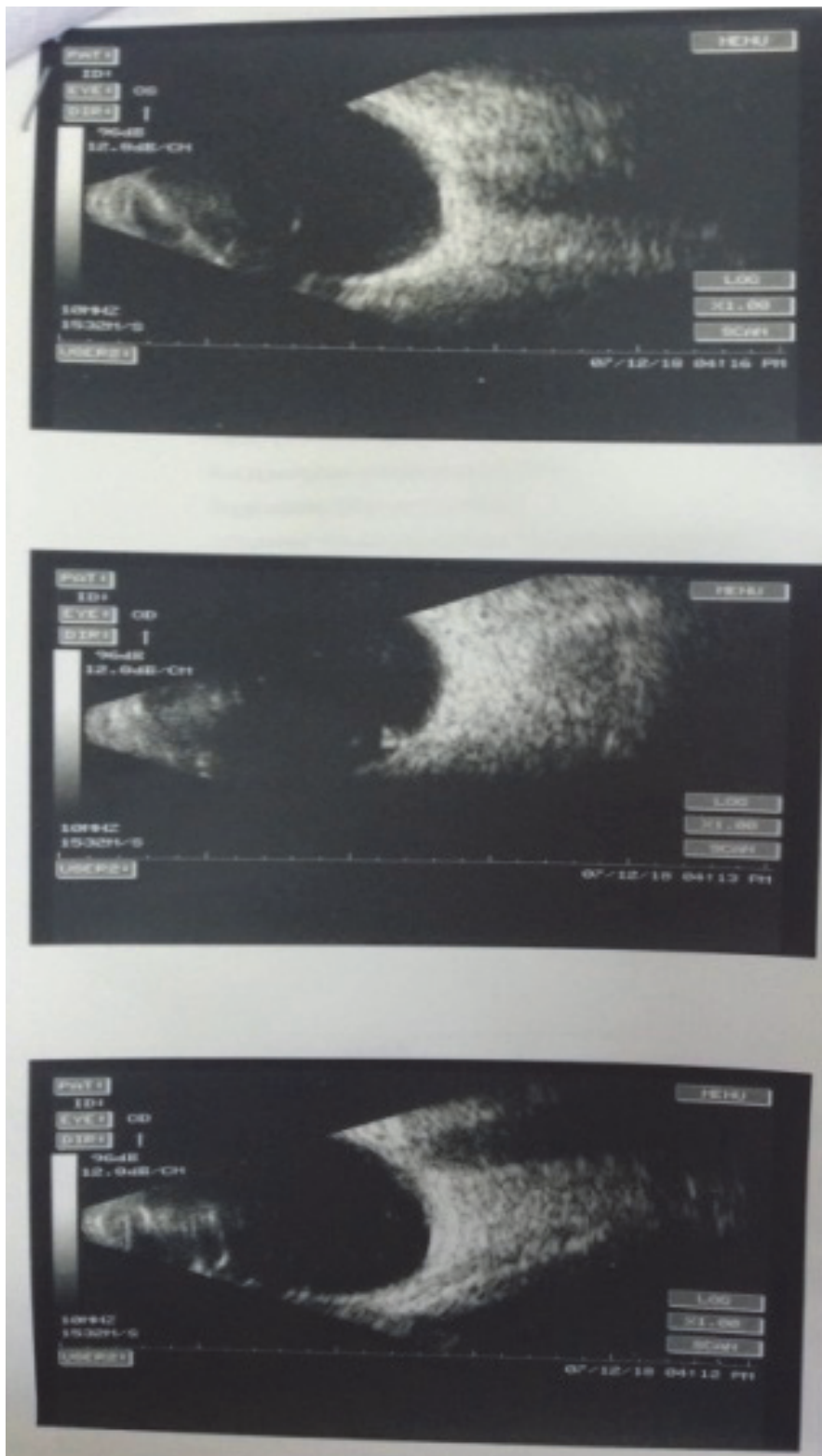


Рисунок 5 – УЗИ данные.

При рентгенографическом исследовании выявлено внутриглазное инородное тело размером 20x0,5x0,5, расположенное внутри глазного яблока в передне-заднем

направлении, по меридиану 10:20 часов, прилежащее к оболочкам, на глубине 12мм (рисунок 6).

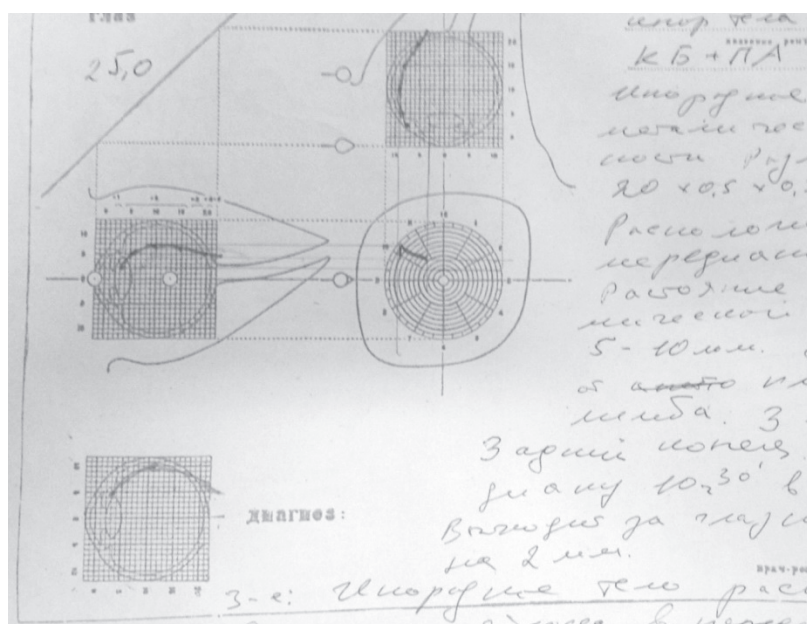


Рисунок 6 - Рентгенлокализация инородного тела по Комбергу – Балтина.

18.07.2018 г. В стационаре проведена операция на правом глазу (на 5 сутки от момента травмы) - закрытая субтотальная витрэктомия с трансовитреальным удалением ВГИТ, эндолазеркоагуляцией сетчатки и тампонадой сетчатки силиконом. Операция выполнялась по стандартной трехпортовой 25G методике на аппарате Constellation фирмы Alcon. При ревизии витреальной полости было обнаружено инородное металлическое, проволока, расположенное с 10.00 часов по направ-

лению к заднему полюсу, фиксированное к оболочкам центральнее экватора. После выполнения витрэктомии, инородное тело фиксировано витреальным пинцетом и выведено концом в зону предварительно сформированной склеротомы. Из склеротомы инородное тело удалено магнитом. Проведена эндолазерная коагуляция сетчатки вокруг зоны залегания ВГИТ. Учитывая большой дефект сетчатки и угрозу отслоения сетчатки проведена тампонада сетчатки силиконовым маслом 5700. На склеротому узловые швы 8/00. Порты удалены, под конъюнктиву введен р-р дексаметазона 0,3мл. + р.р. гентамицина 20мг. Мазь Макситрол. Монокулярная асептическая повязка (рисунок 7).




Рисунок 7 - Удаленное ВГИТ-фрагмент проволоки. Длина его составила около 30 мм, диаметр – 1,0 мм.

В послеоперационном периоде было назначено медикаментозное противовоспалительное лечение и пациент был выписан на амбулаторное долечивание.

Результаты.

В результате хирургического лечения в первом случае острота зрения составила OD = 1,0; OS = 0,7с/к сyл(-1,0) ах30 = 1,0. ВГД: OD Po=10.0 мм.рт.ст. ; OS Po=11.0 мм.рт.ст.

При биомикроскопии и офтальмоскопии сохранялась умеренная п/о инъекция конъюнктивы. Раны конъюнктивы адаптированы швами. Оптические среды глаза прозрачные. На глазном дне вокруг зоны залегания инородного тела слабопигментированные лазерные коагуляты.

Пациент был выписан из стационара с купированием посттравматического увеита и сохранением высокой остроты зрения.

Во втором случае в результате хирургического лечения острота зрения составила Vis OD -0,1 с/к (+)3,5sph=0,6 Po = 17 мм.рт.ст., Vis OS - 1,0 Po =16 мм.рт.ст.

При биомикроскопии и офтальмоскопии сохранялась умеренная п/о инъекция конъюнктивы. Швы на конъюнктиве чистые. Авитрия. Силикон в витреальной полости. Гл.дно: ДЗН бледно-розовый, границы четкие. Ход и калибр сосудов не изменен. Макулярные рефлексы сохранены. По ходу верхне- височной сосудистой аркады в заднем полюсе в зоне фиксации ВГИТ разрыв сетчатки, заблокированный слабопигментированными лазеркоагулятами. Сетчатка прилежит.

Пациент был выписан из стационара с купированием посттравматического увеита и сохранением зрительных функций.

Позже, через 2 месяца проведено OD – Выведение силикона из витреальной полости с сохранением зрительных функций.

Заключение. Таким образом, выполнение закрытой витрэктомии с трансквитреальным удалением внутриглазных инородных тел с локализацией в задних отделах глазного яблока позволяет в 100% случаев удалить внутриглазное инородное тело. При этом трансквитреальный доступ является менее травматичным способом, способствующим минимизации интра- и послеоперационных осложнений и обеспечивающим сохранение высоких зрительных функций.

ЛИТЕРАТУРА

1. В.П. Николаенко, М.В. Катаева Результаты удаления внутриглазных инородных тел из заднего отрезка глазного яблока прямым путем // Оригинальные статьи.- 2015.-№ 4. С.25.
2. Корнилова, А.Ф. Новое в диагностике и лечении проникающих травм органа зрения / А.Ф. Корнилова, А.Ф. Федорищева // Материалы науч.-практ. конф. (Саратов, 1977 г.)-Саратов, 1977. С.102-106.
3. Герасимов, А.Н. Расчеты локализации внутриглазного инородного тела: дис. . д-ра мед. наук. 14.00.08 / Герасимов Андрей Николаевич. -Москва, 1993.-146 с.
4. Вайнштейн, Б.И. О методике определения проекции внутриглазных инородных тел на склеру / Б.И. Вайнштейн //Вестн. офтальмологии.-1978.-№ 1.- С.54-56.
5. Алешаев, М.И. Новая технология определения внутриглазного инородного тела //Диагностика и микрохирургия осколочных ранений глаза сегодня и завтра: тезисы докладов научно-практической конференции. (Москва, 1991 г.) Москва, 1991.- С. 43-44.
6. Лебехов, П.И. Проникающие ранения глаз / П.И. Лебехов, Л., 1974,-С.86.
7. Мойсеенко, Б.В. Исследование точности рентгенолокализации внутриглазных инородных тел / Б.В. Мойсеенко // Воен.-мед. журн.-1992.-№ 9.- С.64-65.

РЕЗЮМЕ

КЛИНИЧЕСКИЕ СЛУЧАИ ТРАНСВИТРЕАЛЬНОГО УДАЛЕНИЯ КРУПНЫХ ВНУТРИГЛАЗНЫХ ИНОРОДНЫХ ТЕЛ

Канафьянова Э.Г., Дон С.В., Картабаева А.Н.

АО «Казахский ордена «Знак Почета» научно-исследовательский институт глазных болезней г. Алматы, Республика Казахстан

Представлены клинические случаи успешного трансквитреального удаления крупных внутриглазных инородных тел у пациентов с проникающим ранением склеры, внутриглазным инородным телом и посттравматическим увеитом с купированием посттравматического увеита и сохранением зрительных функций.

Целью данной статьи является описание клинических случаев трансквитреального удаления крупных внутриглазных инородных тел.

Под наблюдением находились два пациента с проникающим ранением склеры, внутриглазным инородным телом и посттравматическим увеитом. Обоим пациентам проводились клиничко-инструментальные обследования, включая рентгенографию с рентгенолокализацией инородного тела по Комбергу – Балтина.

При рентгенографическом исследовании у пациента К выявлено внутриглазное инородное тело металлической плотности 0,5x5,0x0,5мм располагается по меридиану 6 часов; от аксиальной оси глаза 11,0-11,5мм, от лимба на глубине 10 – 15,0мм(-2)= 12-17мм. Инородное тело в средней пограничной зоне в стекловидном теле пристеночно.

При рентгенографическом исследовании у пациента Б выявлено внутриглазное инородное тело размером 20x0,5x0,5, расположенное внутри глазного яблока в передне-заднем направлении, по меридиану 10:20 часов, прилежащее к оболочкам, на глубине 12мм.

Пациенту К. была проведена операция на правом глазу (через 8 суток после травмы) – закрытая субтотальная витрэктомия + Трансвитреальное удаление ВГИТ+ ЭЛКС.

Пациенту Б. была проведена операция на правом глазу (на 5 сутки от момента травмы) - закрытая субтотальная витрэктомия с трансвитреальным удалением ВГИТ, эндолазеркоагуляцией сетчатки и тампонадой сетчатки силиконом, дальнейшим ее выведением.

В результате хирургического лечения в обоих случаях купировался посттравматический увеит и сохранились зрительные функции.

Таким образом, выполнение закрытой витрэктомии с трансвитреальным удалением внутриглазных инородных тел с локализацией в задних отделах глазного яблока позволяет в 100% случаев удалить внутриглазное инородное тело. При этом трансвитреальный доступ является менее травматичным способом, способствующим минимизации интра- и послеоперационных осложнений и обеспечивающим сохранение высоких зрительных функций.

ТҰЖЫРЫМ

КӨЗ АЛМАСЫНА ІРІ БӨГДЕ ДЕНЕНІҢ ІШКЕ ЕНГЕН ЖАРАҚАТТАРЫНЫҢ ТРАНСВИТРЕАЛЬДІ ТҮРДЕ АЛЫНУЫНЫҢ КЛИНИКАЛЫҚ ЖАҒДАЙЛАРЫ

Канафьянова Э.Г., Дон С.В., Картабаева А.Н.

«Құрмет белгісі» орденді Көз аурулары қазақ ғылыми-зерттеу институты
Алматы, Қазақстан

Ұсынылған клиникалық жағдайда пациенттің посттравматикалық увеитпен және склераға еніп өтетін жарақаты мен көз алмасына бөгде дененің ішке енген жарақаттарының трансвитреальді түрде сәтті алынуымен қоса посттравматикалық увеитті жаздыруы мен көру қабілетін сақтауы.

Осы мақаланың мақсаты - көз алмасына бөгде дененің ішке енген жарақаттарының трансвитреальді түрде алынуының клиникалық жағдайларын сипаттау.

Склераға еніп өтетін жарақаты мен көз алмасына бөгде дененің ішке енген жарақаты және посттравматикалық увеиті бар екі науқас байқалды. Науқастың екеуі де клиникалық зерттеулер мен Комберг – Балтин бойынша бөгде дененің рентгендік орналасу рентгенографиясынан өтті.

К. науқастың рентгенографиялық зерттеуінде көз алмасына ішке енген бөгде денесі металл тығыздық 0,5x5,0x0,5 мм, меридиан бойындағы 6 сағаттың орналасқан; көздің аксиальді осінен 11,0-11,5 мм, лимбтен 10-15,0 мм (-2) = 12-17 мм тереңдікте. Бөгде дене шыны тәрізді дененің париеталды орта шекаралас аймағында анықталды.

Б. науқастың рентгенографиялық зерттеуінде көз алмасына ішке енген бөгде денесі 20x0,5x0,5 өлшемді, көз алмасының ішіне енген алды - артқы бағытында орналасқан, 10:20 сағат меридианда, қабығында орналасқан, 12мм тереңдікте орналасқаны анықталды.

К. науқасқа оң көзіне (8 күн жарақаттан кейін) операция жасалды - жабық субтотальды витрэктомия + көз алмасына ішке енген бөгде денені трансвитреальді түрде алынуы + ЭЛКС.

Б. науқасқа оң көзіне (жарақаттан кейінгі 5-ші күні) операция жасалды - жабық субтотальды витрэктомия + көз алмасына ішке енген бөгде денені трансвитреальді түрде алынуы, торлы қабақтың эндолазеркоагуляциясымен және торлы қабақтың силиконмен тампонадасы, оның кейінгі шығаруы.

Хирургиялық емдеу нәтижесінде екі жағдайда да посттравматикалық увеит тоқтатылып, көру қабілеті функциялары сақталды.

Осылайша, көз алмасының артқы бөлімінде орналасқан бөгде денесін жабық витрэктомиямен көз алмасына бөгде дененің ішке енген жарақаттарының трансвитреальді түрде алынуы 100% жағдайларда көз алмасының бөгде затын жоюға мүмкіндік береді. Сонымен қатар трансвитреальді қатынау аз жарақат әдісі болып табылады, интра- және операциядан кейінгі асқынуларды азайтуға көмектесетін және жоғары көру қабілеті функцияларының сақталуын қамтамасыз ететін әдісі болып табылады.

SUMMARY

CLINICAL CASES OF TRANSVITREAL REMOVAL OF LARGE INTRAOCULAR FOREIGN BODIES

Kanafianova E.G., Don S.V., Kartabayeva A.N.
Kazakh eye research institute

The article presents clinical cases of successful transvitreal removal of large intraocular foreign bodies in patients with penetrating sclera injury, intraocular foreign body and post-traumatic uveitis with relief of post-traumatic uveitis and preservation of visual function.

The purpose of this article is to describe the clinical cases of transvitreal removal of large intraocular foreign bodies.

Two patients with penetrating sclera injury, intraocular foreign body and post-traumatic uveitis were under observation. Both patients underwent clinical and instrumental examinations, including X-rays with X-ray localization of a foreign body according to Comberg-Baltin.

An X-ray examination of patient K revealed an intraocular foreign body of metal density 0.5x5.0x0.5mm located along the meridian of 6 hours; from the axial axis of the eye 11.0-11.5 mm, from the limbus at a depth of 10-15.0 mm (-2) = 12-17 mm. Foreign body in the middle border zone in the vitreous body parietal.

An X-ray examination of patient B revealed an intraocular foreign body of size 20x0.5x0.5, located inside the eyeball in the anterior-posterior direction, along the 10:20 hours meridian, adjacent to the membranes, at a depth of 12mm.

Patient K underwent surgery on the right eye (8 days after the injury) - closed subtotal vitrectomy + transvitreal removal of IOFB + RELC.

Patient B underwent surgery on the right eye (on the 5th day after the injury) - closed subtotal vitrectomy with transvitreal removal of IOFB, retinal endolasercoagulation and retinal tamponade with silicone, further developed.

As a result of surgical treatment in both cases, post-traumatic uveitis was stopped and visual functions remained.

Thus, the implementation of closed vitrectomy with transvitreal removal of intraocular foreign bodies with localization in the posterior segments of the eyeball allows in 100% of cases to remove intraocular foreign body. At the same time, transvitreal access is a less traumatic method that helps minimize intra- and postoperative complications and ensures the preservation of high visual functions.

ОФТАЛЬМОПЕДИАТРИЯ

ГРНТИ: 76.29.56:76.29.47

СЛИВНАЯ ЛАЗЕРНАЯ КОАГУЛЯЦИЯ СЕТЧАТКИ В ЛЕЧЕНИИ ДЕТЕЙ С АГРЕССИВНОЙ ЗАДНЕЙ РЕТИНОПАТИЕЙ НЕДОНОШЕННЫХ

Кацан С. В.

Институт глазных болезней и тканевой терапии им. В. П. Филатова НАМН Украины

Ключевые слова: Агрессивная задняя ретинопатия недоношенных, лазерная коагуляция.

Введение. Агрессивная задняя ретинопатия недоношенных (АЗ-РН) – это тяжелая форма ретинопатии недоношенных (РН), отличающаяся атипичной морфологией. Характерными особенностями АЗ-РН являются: локализация в заднем полюсе, а именно в первой или второй задней зонах, быстро прогрессирующее расширение и извитость сосудов заднего полюса глазного дна во всех четырех квадрантах, наличие шунтов по всей васкуляризированной сетчатке, быстрое развитие экстраретинальной пролиферации без характерного для классического перехода РН от I до III стадии болезни и отсутствие тенденции к самостоятельному регрессу [15,18,19,25]. Термин «АЗ-РН» наилучшим образом характеризует развитие патологического процесса ввиду того, что диагноз можно поставить лишь при одном визите, без наблюдения в динамике.

На сегодняшний день лазерная фотокоагуляция аваскулярных зон сетчатки является единственным применяемым методом лечения активной фазы РН в Украине, который уже доказал свою высокую эффективность (73% - 96,4%) в лечении «классической» ретинопатии недоношенных [23]. Однако, в терапии АЗ-РН, более тяжелой и нетипичной формы ретинопатии недоношенных, лазерная фотокоагуляция не всегда имеет положительный результат, что приводит к отслойке сетчатки даже при своевременно начатом лечении. При невысокой частоте встречаемости АЗ-РН (0,3% – 3,15%), частота неблагоприятных исходов после проведения лазерного

вмешательства может достигать 40% [12]. Как правило, неблагоприятный исход АЗ-РН после лазерного вмешательства наблюдался при использовании схемы фотоаппликаций с разбросанным паттерном [20].

Цель - оценить эффективность сливной лазерной коагуляции сетчатки в лечении детей с агрессивной задней ретинопатией недоношенных.

Материал и методы. В Южном регионе Украины (Одесская, Николаевская, Херсонская области; Автономная Республика Крым до 2014 года) в период январь 2009 - декабрь 2018 специалистами ГУ «Институт глазных болезней и тканевой терапии им. В. П. Филатова НАМН Украины» было осмотрено 4100 недоношенных детей в отделениях интенсивной терапии новорожденных на предмет РН. АЗ-РН была диагностирована у 96 детей на 192 глазах. Пациенты, включенные в исследование, родились ранее 37 недель гестации. Диагноз АЗ-РН был определен согласно международной классификации ретинопатии недоношенных ICROP. Первый осмотр был проведен на 3-4 неделе постконцептуального возраста в реанимационном отделении или отделении патологии новорожденных детей. Последующие обследования проводились на базе того же отделения, если ребенок еще находился в стационаре, или на базе ГУ «Институт глазных болезней и тканевой терапии им. В.П. Филатова НАМН Украины», если ребенок к тому времени перешел на амбулаторный режим наблюдения. Осмотр проводился с помощью налобного бинокулярного офтальмоскопа, линзы 30 диоптрий, векорасширителя и склерального депрессора. Циклоплегия осуществлялась по стандартной методике. Непосредственно перед осмотром проводилась эпibuльбарная анестезия. В течение 48 часов после установления диагноза всем пациентам была выполнена сливная лазерная коагуляция аваскулярных зон сетчатки. Для лечения был использован лазер Purepoint Laser (Alcon, USA) с длиной волны 532 нм. Адекватные серо-белые коагуляты были получены в диапазоне мощности 120 – 500 мВт. Экспозиция – 150 мс. Интервал между импульсами 30 – 100 мс. Лазерные аппликации наносились по всей площади аваскулярной сетчатки, непосредственно перед валом и до зубчатой линии на 360°. Схема нанесения коагулятов имела практически сливной характер. Среднее

количество экспозиций составило 4500 на каждый прооперированный глаз. Лазерная коагуляция проводилась на 4 – 7 неделе после рождения. Время наблюдения за больными составило 3-36 месяцев, в среднем $17 \pm 1,5$ месяцев. В период наблюдения трое детей умерли по причине ухудшения соматического состояния, не связанного с лечением ретинопатии недоношенных.

С 2017 года проводилась фоторегистрация глазного дна до и после лазерной коагуляции с помощью ретиальной камеры PanoCam Visunex Medical Systems.

Результаты

Из 4100 обследованных недоношенных детей у 96 детей ($2,5 \pm 0,3\%$) на 192 глазах была диагностирована АЗ-РН, из них 66 мальчиков ($68,8 \pm 4,7\%$) и 30 девочек ($31,2 \pm 4,7\%$). Минимальный вес ребенка при рождении составил 670 грамм, максимальный – 2760 грамм, в среднем 1167 ± 335 грамма. Гестационный возраст детей в данной группе составлял от 24 до 36 недель, в среднем $28,3 \pm 2,6$ недель. Средний возраст выполнения лазерного вмешательства составлял $34,6 \pm 4,8$ недели.

Положительный результат лазерного лечения был достигнут в $96,9 \pm 1,8\%$. В 93 случаях на 186 глазах уже на 3 неделе после операции мы отмечали регресс заболевания в виде уменьшения диаметра и извитости артерий и вен, уплощения участков пролиферативного процесса. Через 4-6 недель после операции наблюдался полный регресс активного процесса заболевания.

В 8 случаях на 8 глазах ($8,3 \pm 2,8\%$) были выявлены различного характера ранние послеоперационные осложнения, такие как кровоизлияние в стекловидное тело, отек роговицы, гифема и анизокория, которые вскоре разрешились самостоятельно. Мы также отмечали регресс активного процесса ретинопатии недоношенных к 4-6 неделе заболевания у всех больных. Осложнения в более позднем периоде наблюдения были выявлены у 10 человек: эпиретинальная мембрана на 12 глазах у 7 больных ($7,3 \pm 2,7\%$), катаракта на 2 глазах у 2 больных ($2,1 \pm 1,5\%$), глаукома на

2 глазах у 1 пациента ($1,0 \pm 1,0\%$). Глаукома была включена в список осложнений послеоперационного периода, однако, мы не исключаем тот факт, что ее развитие может быть связано с аномалией дренажной системы глазного яблока новорожденного. Пациенты с катарактой и глаукомой были госпитализированы в детское отделение института Филатова, где было выполнено оперативное вмешательство для устранения осложнений. Эпиретинальные мембраны разрешились самостоятельно в течение 6-16 недель наблюдения. В одном случае наблюдение продолжается по сей день. Признаки регресса ретинопатии недоношенных также наблюдались у всех пациентов к 4-6 неделе заболевания.

У 3 пациентов на 6 глазах ($3,1 \pm 1,8\%$) отмечались неблагоприятные структурные результаты после лазерного вмешательства в виде образования задней ретиальной складки и прогрессирования заболевания до 4а-4б стадии ретинопатии недоношенных, несмотря на проведенное лазерное вмешательство. Данной группе пациентов на следующем этапе была выполнена витрэктомия.

Пример № 1. Ребенок 25.12 2017 года рождения родился на 26 неделе гестации с весом при рождении 914 грамм. Диагноз – Агрессивная задняя ретинопатия недоношенных, 1 зона. Преретинальное кровоизлияние на правом глазу. На рисунках 1 и 2 представлены фото глаз до оперативного вмешательства.

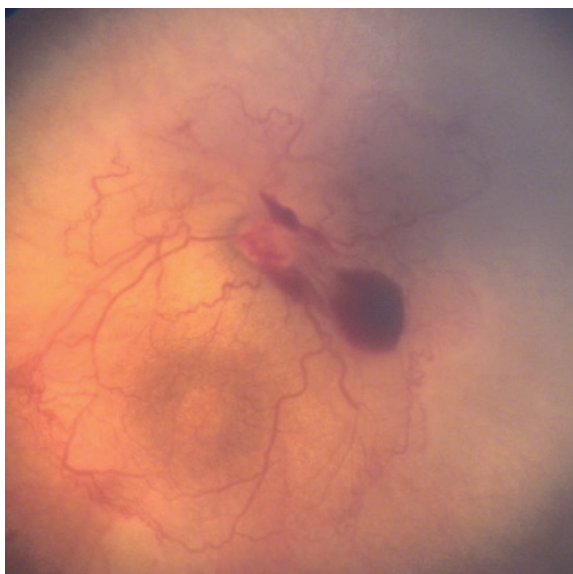

Рисунок 1

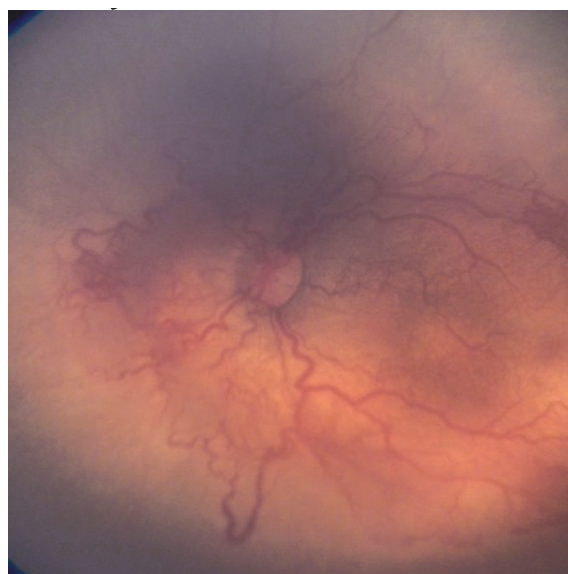


Рисунок 2

На 33 неделе постконцептуального возраста ребенка была выполнена сливная лазерная коагуляция

аваскулярных зон сетчатки. На рисунках 3 и 4 представлены фото глаз сразу после оперативного вмешательства.

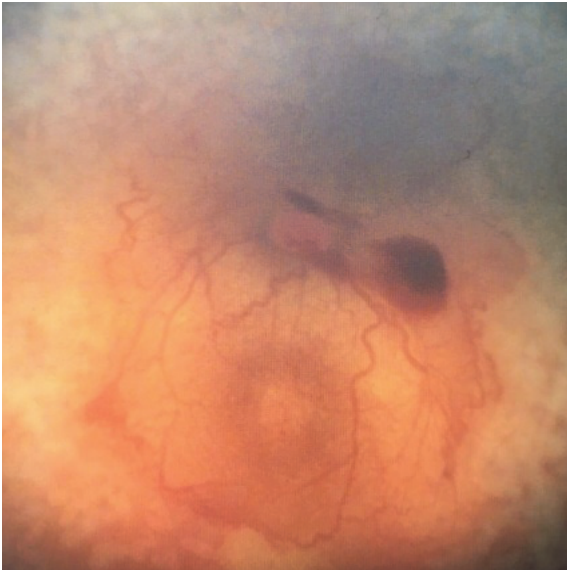


Рисунок 3

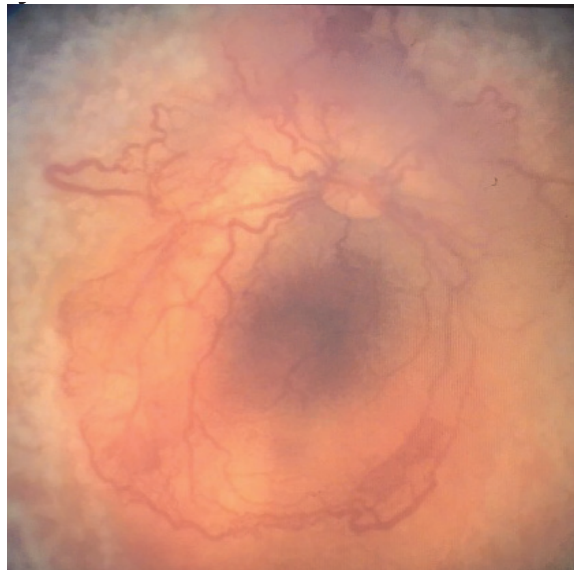


Рисунок 4

На 36 неделе постконцептуального возраста ребенка был выполнен плановый осмотр. На рисунках 5 и 6 представлены фото глаз через 3 недели после опера-

тивного вмешательства. Состояние ребенка стабильное. На глазном дне правого глаза: уменьшение извитости и диаметра сосудов, менее выраженное кровоизлияние, пигментированные следы лазерных коагулятов на периферии.

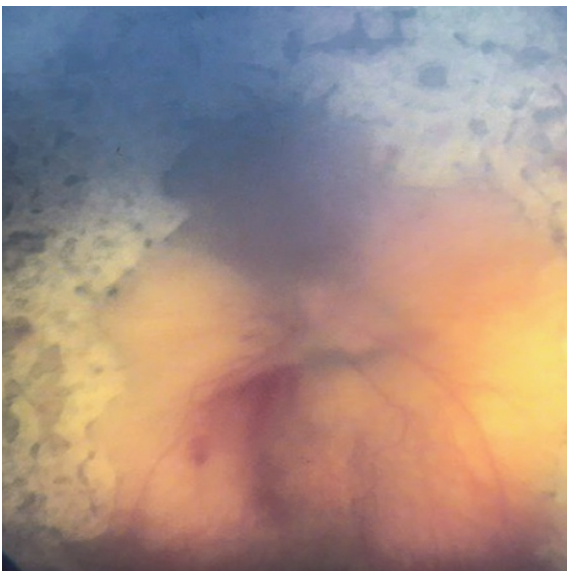


Рисунок 5

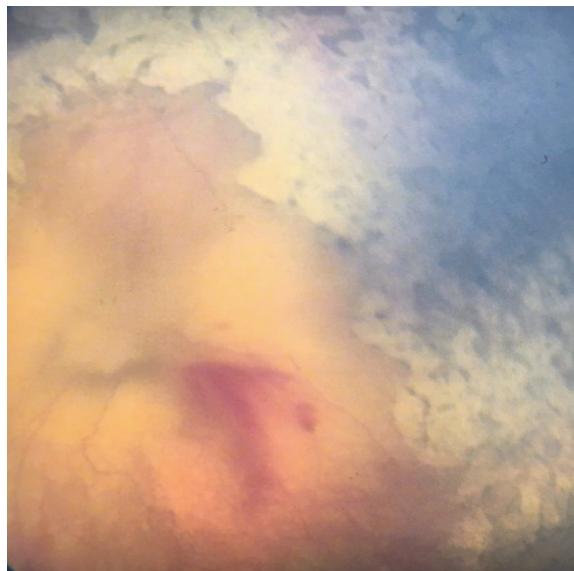


Рисунок 6

Пример №2. Ребенок 13.06.2017 года рождения родился на 32 неделе гестации с весом при рождении 1750 грамм. Диа-

гноз – Агрессивная задняя ретинопатия недоношенных, 1 зона. На рисунках 7 и 8 представлены фото глаз до оперативного вмешательства.

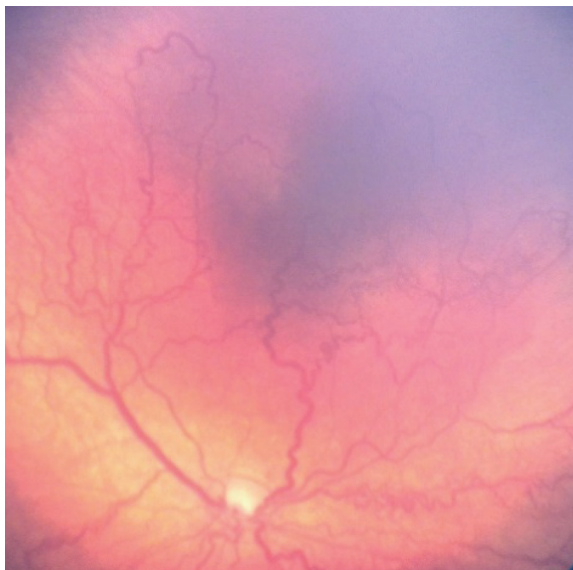


Рисунок 7

На 37 неделе постконцептуального возраста ребенка была выполнена сливная лазерная коагуляция аваскулярных зон сетчатки.

На 41 неделе постконцептуального возраста проведен плановый осмотр глазного дна для оценки динамики течения послеоперационного периода. Диагноз – агрессивная задняя ретинопатия недоношенных, состояние после лазерной коагуляции. На рисунке 9

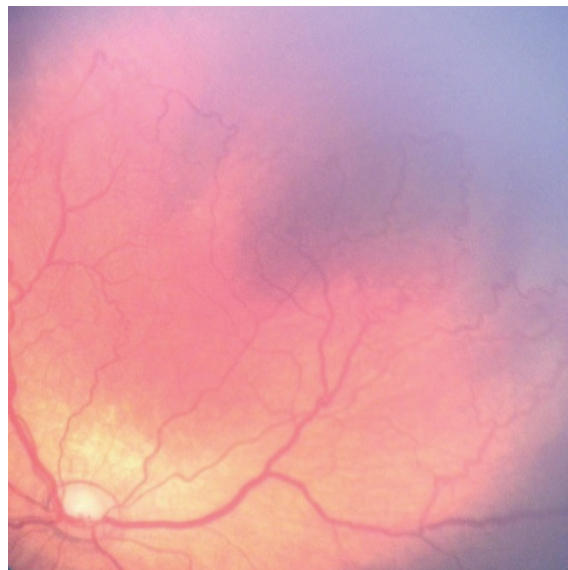


Рисунок 8

и 10 представлены фото через 4 недели после оперативного вмешательства. На глазном дне правого глаза: уменьшение извитости и диаметра сосудов, пигментированные следы лазерных коагулятов на периферии. Эпиретинальная мембрана указана стрелками.

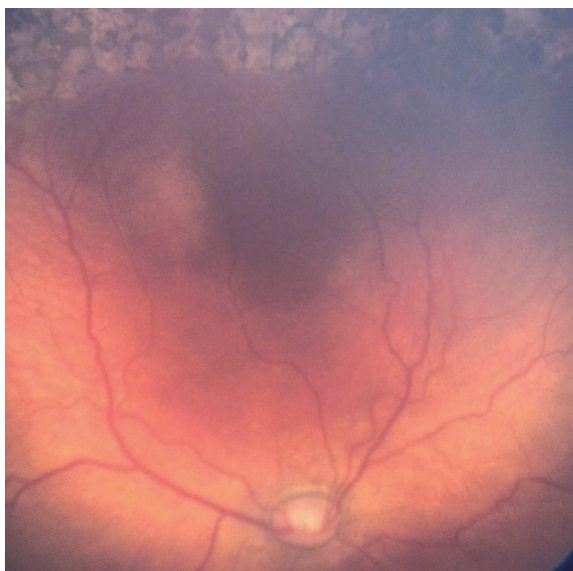


Рисунок 9

На рисунке 11 представлена положительная динамика. Через 6 недель наблюдалось уменьшение про-

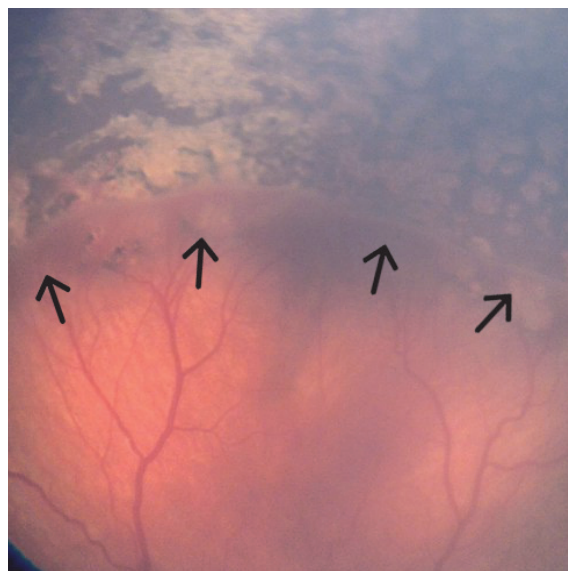


Рисунок 10

лиферативного процесса в виде уплотнения мембраноподобной структуры.

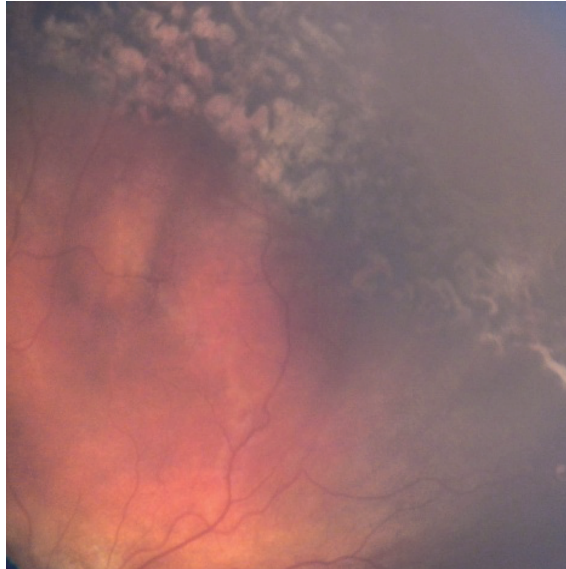


Рисунок 11

Пример №3. Ребенок 21.02.2018 года рождения родился на 30 неделе гестации с весом при рождении 1618 грамм. Диа-

гноз – Агрессивная задняя ретинопатия недоношенных, 1 зона. На рисунке 12 и 13 представлены фото до оперативного вмешательства.

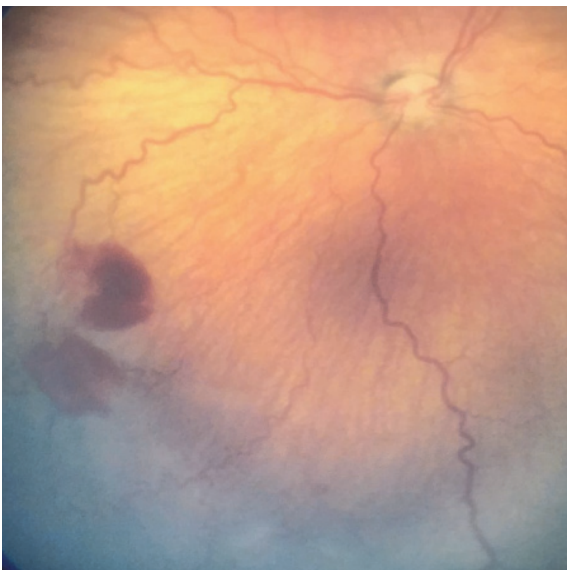


Рисунок 12

На 34 неделе постконцептуального возраста ребенка была выполнена сливная лазерная коагуляция аваскулярных зон сетчатки.

Через 4 недели после операции был проведен плановый осмотр глазного дна для оценки динамики течения послеоперационного периода.

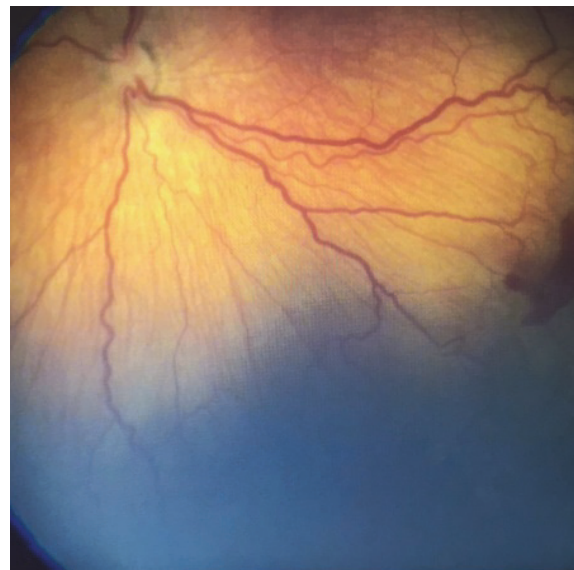


Рисунок 13

Диагноз – агрессивная задняя ретинопатия недоношенных, состояние после лазерной коагуляции. На рисунке 14, 15, 16, 17 представлены фото глазного дна, где видно уменьшение извитости и диаметра сосудов, пигментированные следы лазерных коагулятов на периферии. Эпиретинальная мембрана указана стрелками.

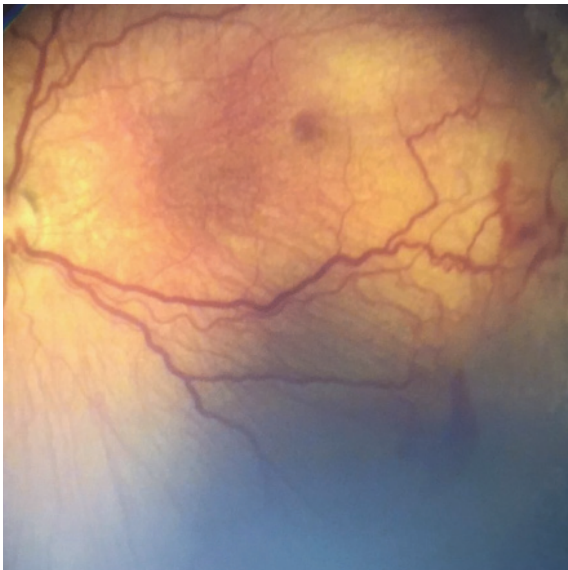


Рисунок 14

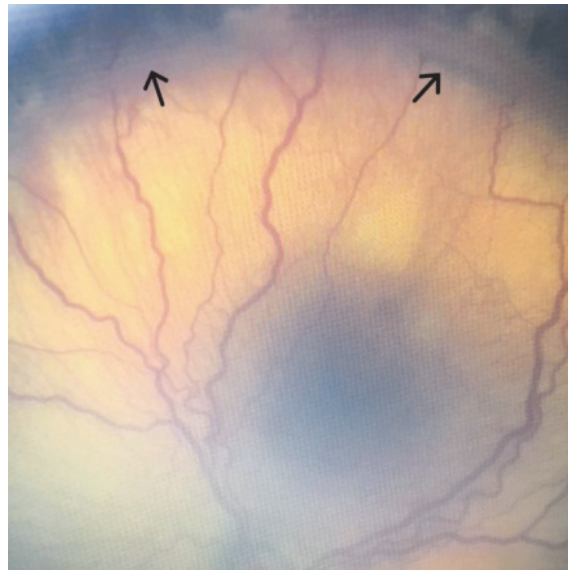

Рисунок 15

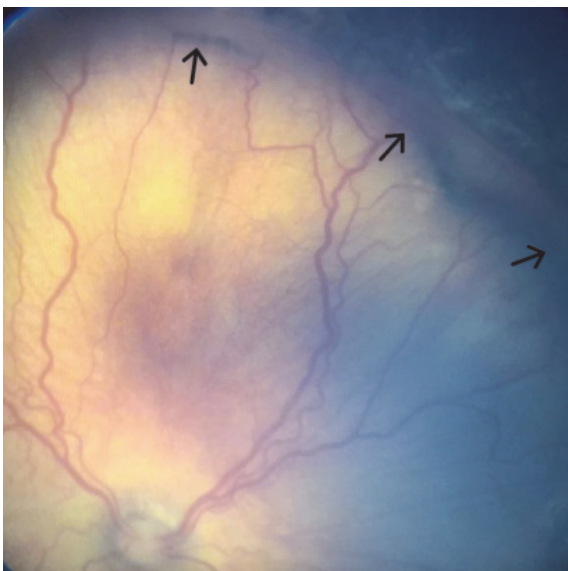


Рисунок 16

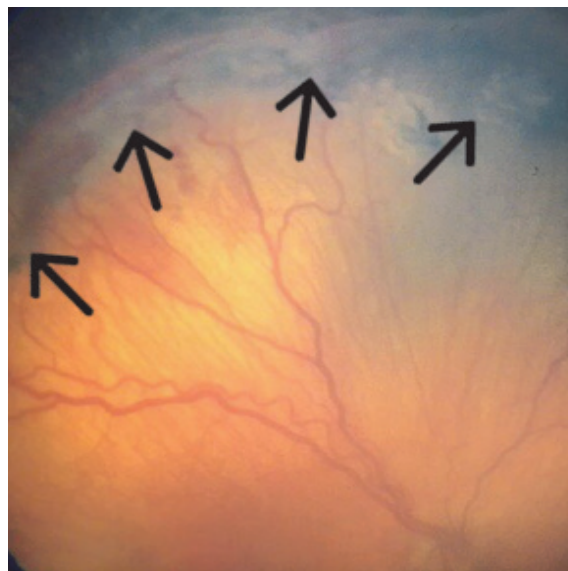


Рисунок 17

На рисунке 18, 19 представлены фото глазного дна ребенка через 8 недель после операции, сделанные для оценки динамики процесса. На глазном дне: уменьшение извитости и диаметра сосудов,

пигментированные следы лазерных коагулятов, увеличение высоты пролиферативного процесса на периферии.

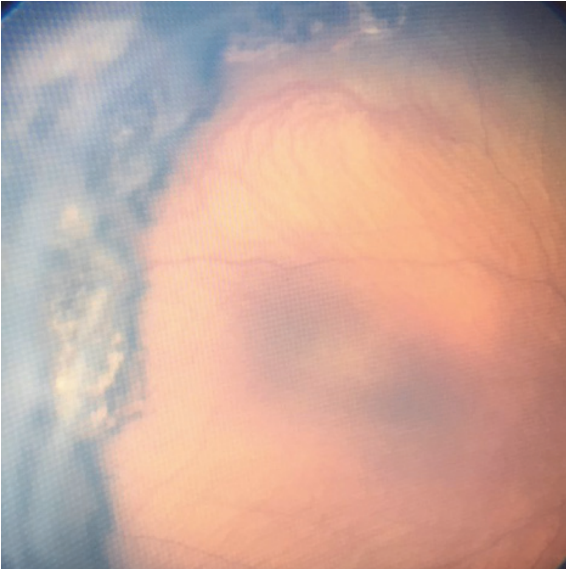


Рисунок 18

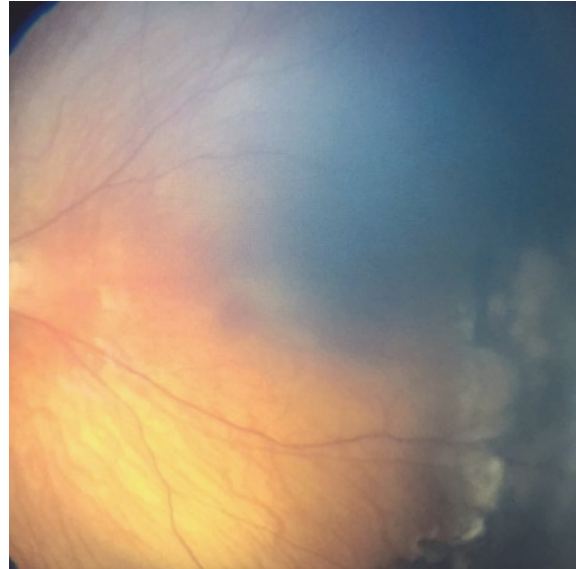


Рисунок 19

На данный момент ребенок находится под наблюдением.

Обсуждение. АЗ-РН является наиболее тяжелой формой РН. В 1977 г. в отчете японской группы исследователей по ретинопатии недоношенных были описаны характерные морфологические особенности особой формы РН, которая имела место в первой или задней второй зоне. Они назвали ее фульминантной или РН типа II [14,24]. В 1982 Квинн и др. [2] ввели термин «Ретинопатия недоношенных Плюс», чтобы описать вирулентную форму РН. Их работа определила разницу между двумя клиническими формами РН, которые отличались по прогнозу и выбору потенциального времени лечения [плюс болезнь]. В 2005 году интернациональная группа детских офтальмологов предложила внести дополнение в существующую классификацию РН, в том числе понятие более опасной ретинопатии, обычно наблюдаемой у младенцев с самым низким весом при рождении – агрессивная задняя РН [1]. В то время в Международной классификации ретинопатии недоношенных (МКРН) [22] были указаны только случаи классического течения РН. Однако в этом случае определялись особые симптомы и морфология, наблюдаемые только при фульминантной РН. Так как МКРН включала только признаки, характерные для классической РН, такие как образование демаркационной линии, гребня или вала, случаи АЗ-РН диагностировались на позднем этапе ее разви-

тия, когда даже лазерное лечение не приносило должного эффекта, и прогноз лечения был неблагоприятным. Во всех случаях агрессивной РН морфология атипична и ее сложно проанализировать по критериям МКРН. Вместо демаркационной линии между васкулярной и аваскулярной зонами сетчатки наблюдается демаркационный сосуд, направление которого было перпендикулярно кровеносным сосудам сетчатки. Заболевание обычно возникает внутри определенной зоны – с назальной стороны распространяется на 2 – 3 диаметра диска от границы диска, а с височной доходит до края макулы. Пролиферация поднимается от артериовенозных аркад плоскими сетями, которые становятся со временем более толстыми и выступающими формируя щеткообразную неоваскулярную сеть. Характерная для классической формы первая и вторая стадия РН отсутствует, а третья стадия не всегда наблюдается, несмотря на наличие «плюс» болезни. Во многих случаях, неоваскулярная пролиферация приобретает форму плоской сети сосудов, либо на уровне демаркационной линии, либо чуть кзади от нее [20]. Также при АЗ-РН шунтирование не всегда проходит поперек гребня, характерного для третьей стадии, а в периферической артериовенозной аркаде, как описали Shapiro и соавт. [21], может быть виден ореол на краю васкулярного соединения, а также вокруг артериовенозного анастомического сосуда. Патологические сосуды могут распространяться за пределы соединения в аваскулярной сетчатке таким образом, что обнаружить переход васкулярной в аваскулярную зону может быть крайне сложно. Эти васкулярные изменения врачи часто выпускают из виду, что может быстро способствовать отслойке сетчатки и слепоте [20].

За прошедшие несколько десятилетий было проведено множество работ посвященных лечению РН. Первые данные успешного лечения были получены после применения периферической ретинальной криотерапии (CRYO-ROP) для младенцев с пороговой стадией РН [5].

Данный метод лечения активно использовался в лечении ретинопатии недоношенных. Однако, вскоре его эффективность вызвала некоторые сомнения. Согласно многоцентровому рандомизированному исследованию CRYO-ROP, в отдаленном периоде наблюдения, через 15 лет, неблагоприятный анатомический исход воздействия криокоагуляции был выявлен в 30% случаев, а низкие зрительные функции диагностированы в 51,9% случаев [17]. Данные рандомизированного исследования пациентов с двусторонней пороговой стадией РН, проводимого Connolly B.P., McNamara J.A., Sharma S. с соавт., 1998, в ходе которого на одном глазу выполняли криокоагуляцию, а на парном – транспупиллярную диодную ЛКС, свидетельствуют о том, что за период наблюдения 4,3-7,6 лет эффективность лечения после лазерной коагуляции в 6,91 раза превысила таковую после криокоагуляции. При этом после ЛКС пороговой РН отмечаются более высокие зрительные функции [4]. Лазерная фотокоагуляция стала ценной альтернативой криотерапии в качестве стандартного лечения РН, и предпочтительнее при РН в первой зоне, в силу его более удачных результатов [2].

Работы по раннему лечению ретинопатии недоношенных (РЛРН) методом лазерной коагуляции показали значительное снижение числа неблагоприятных результатов при раннем лечении предпороговой РН с высоким уровнем риска [7]. В исследовании по РЛРН наилучший эффект лечения наблюдался в глазах с третьей стадией РН в первой зоне с симптомом «плюс» болезнь или без него [7]. В 1993 г. Capone и соавт. [2] сообщили о 17% неблагоприятного исхода лечения на пороговой стадии. Shapiro и соавт. [21] сообщили о 36-процентном уровне отрицательного результата в глазах с РН в первой зоне. Vander и соавт. [25] сообщили о 16% глаз с РН в первой зоне, прошедших лечение ранее, чем на пороговой стадии, и о 18% контрольных глаз на пороговой стадии, в которых не был получен эффект от лечения. Katx и соавт. [12] сообщили о 40-процентном уровне неблагоприятного результата в случаях РН в первой зоне, но в этом исследовании лечение проводилось на различных стадиях заболевания, некоторые из них даже перешли в пороговую стадию. В работе по РЛРН на глазах с РН во второй зоне уровень неблагоприятного исхода был выявлен в 9,8% случаев. В исследовании Shah P.K. и соавт. в 18% случаях АЗ-РН результаты лечения были неблагоприятными, а при классической РН этот показатель составил 8,33% [20]. Следует отметить, что согласно приведенным литературным данным лазерная коагуляция выполнялась по схеме разбросанного паттерна.

В лечении наших пациентов мы отдаем предпочтение методике сливной лазерной коагуляции, высокие цифры эффективности которой ($96,9 \pm 1,8\%$) подтверждают правильность избранного подхода к лечению. В своей практике мы используем Purepoint Laser (Alcon, USA) с длиной волны 532 нм, коагулируя всю аваскулярную сетчатку впереди гребня, причем так, чтобы ожоги были расположены на расстоянии 0,5 ширины прижога друг от друга. При этом добиваемся сливного рисунка нанесения коагулятов. Поэтому, увеличивая плотность

расположения лазерных коагулятов, мы уменьшаем риск прогрессирования заболевания к 4а – 4б стадиям. Конечно, существует предположение, что методика сливной коагуляции увеличивает ишемию переднего сегмента, частоту развития катаракты и кровоизлияний в стекловидное тело [3,11,15]. Тем не менее, имеющиеся данные не указывают на то, что при применении сливной абляции аваскулярных зон сетчатки количество осложнений значительно увеличивается в сравнении со схемой рассеянного нанесения аппликаций [6]. Следует заметить, что в 10 случаях на 13 глазах развивались осложнения послеоперационного периода. Однако, регресс ретинопатии недоношенных наблюдался у всех пациентов на 4-6 неделе после лазерного вмешательства.

С другой стороны, дети с АЗ-РН – это прежде всего глубоко недоношенные дети, общесоматическое состояние которых не всегда позволяет провести своевременно оперативное вмешательство. Для достижения 100% эффективности недостаточно изменения методики выполнения лазерной коагуляции, необходима разработка принципиально новых подходов к лечению этого тяжелого заболевания. Сегодня мы имеем новые возможности – использование международных стандартов лечения. Во многих странах сейчас активно внедряются анти-VEGF препараты в терапии ретинопатии недоношенных, в том числе АЗ-РН, преимущественно – это бевацизумаб и раницизумаб [8,9,10,13,16]. С нашей точки зрения, метод интравитреального введения анти-VEGF препаратов в сочетании с лазерной коагуляцией может быть весьма перспективен. Кроме того, использование данной методики позволило бы отсрочить операцию до момента стабилизации общего состояния недоношенного младенца и, возможно, уменьшить частоту неэффективного лечения. Но прежде, чем данный метод будет применяться в рутинной практике лечения недоношенных детей с РН, необходимо доказать эффективность и безопасность анти-VEGF препаратов на долгосрочных морфо-функциональных результатах, их влияние на естественное течение болезни, частоту возникновения поздних рецидивов и риск возникновения локальных осложнений, таких как эндофтальмит и хориоидальные разрывы.

вы и др.. Кроме того, необходимо учитывать потенциальный риск системной абсорбции и последующих неблагоприятных эффектов обсуждаемых препаратов на другие органы и системы недоношенных детей. Пока фактические данные о такой безопасности отсутствуют, что и является, по нашему мнению, главной проблемой на сегодняшний день.

Выводы

1. Эффективность сливной лазерной коагуляции аваскулярных зон сетчатки в лечении детей с агрессивной задней ретинопатией недоношенных составляет $96,9 \pm 1,8\%$.
2. Осложнения в раннем послеоперационном периоде были выявлены у $8,3 \pm 2,8\%$ пациентов.
3. Осложнения в позднем послеоперационном периоде были выявлены у $10,4 \pm 3,0\%$ пациентов.

ЛИТЕРАТУРА

1. An International Committee for the Classification of Retinopathy of Prematurity. The International Classification of Retinopathy of Prematurity Revisited. Arch Ophthalmol. - 2005. - Vol.123. - #7. - p. 991-999.
2. Capone A. Diode laser photocoagulation for zone 1 threshold retinopathy of prematurity / A. Capone, R.R. Diaz, P. Sternberg, B. Mandell [et al.]// Am J Ophthalmol. - 1993. - Vol.116. - p. 444-50.
3. Connolly B.P. A comparison of laser photocoagulation with transscleral cryotherapy in the treatment of threshold retinopathy of prematurity / B.P. Connolly, J.A. McNamara, S. Sharma [et al.]// Ophthalmology. - 1998. - Vol. 105. - p. 1628-1631.
4. Connolly B.P., McNamara J.A., Sharma S. et al. A comparison of laser photocoagulation with transscleral cryotherapy in the treatment of threshold retinopathy of prematurity // Ophthalmology. - 1998. - Vol. 105, No. 9. - P. 1628-1631.
5. Cryotherapy for Retinopathy of Prematurity Cooperative Group. Multicentre for trial for cryotherapy of retinopathy of prematurity: three month outcome. Arch Ophthalmol. - 1990. - Vol.108. - p. 195-204.
6. Deshpande D.A. Treatment of threshold retinopathy of prematurity / D.A. Deshpande, M. Chaturvedi, L.Gopal [et al.]// Indian J Ophthalmol. - 1998. - Vol.46. - p.15-9.
7. Early Treatment of Retinopathy of Prematurity Cooperative Group. Revised indications for the treatment of retinopathy of prematurity // Arch Ophthalmol. - 2003. - Vol. 121. - p. 1684-96.
8. Gilbert C.E., Zin A., Darlow B. Bevacizumab for retinopathy of prematurity. N Engl J Med. 2011;364:2359-60.
9. Gole G.A., Camuglia J.E., Ells A.L. Bevacizumab for retinopathy of prematurity. N Engl J Med. 2011;364:2360-2361.
10. Good W.V., Palmer E.A. Bevacizumab for retinopathy of prematurity. N Engl J Med. 2011;364:2359.
11. Hunter D.G. Diode laser photocoagulation for threshold retinopathy of prematurity: a randomized study /D.G. Hunter, M.X. Repka// Ophthalmology. -1993. - Vol.100. - p. 238-244.
12. Katx X. Zone 1 retinopathy of prematurity / X. Katx, A. Kychenthal, P.Dorta// JAAPOS. - 2000. - Vol.4 - p. 373-6.
13. Lim L.S., Mitchell P., Wong T.Y. Bevacizumab for retinopathy of prematurity. N Engl J Med. 2011;364:2360.
14. Majima A. Studies on retinopathy of prematurity: statistical analysis of factors related to occurrence and progression in active phase / A. Majima// Japan J Ophthalmol. - 1977. - Vol.21 - p. 404-20.
15. McNamara J.A. Laser photocoagulation for stage 3+ retinopathy of prematurity /McNamara JA, Tasman W, Brown GC, [et al.]// Ophthalmology. - 1991 - Vol.98 - p. 576-580.
16. Moshfeghi D.M., Berrocal A.M. Retinopathy of Prematurity in the Time of Bevacizumab: Incorporating the BEAT-ROP Results into Clinical Practice. Ophthalmology. 2011;118:1227-8.
17. Multicenter trial of cryotherapy for retinopathy of prematurity: natural history ROP: ocular outcome at 5(1/2) years in premature infants with birth weights less than 1251 g // Arch. Ophthalmol. - 2002. - Vol. 120, No. 5. - P. 595-599.
18. Nissenkorn I. 'Rush' type retinopathy of prematurity: report of three cases /I. Nissenkorn, I. Kremer [et al.]// Br J Ophthalmol. - 1987. - Vol. 71. - p. 559-62.
19. Shah P.K. Fulminate type of Retinopathy of Prematurity / P.K. Shah, V. Narendran, V.R. Saravanan [et al.]// Indian J Ophthalmol. - 2004. - Vol.52. - p.319-20.
20. Shah P.K. Fulminate retinopathy of prematurity - Clinical characteristics and laser outcome / P.K. Shah, V. Narendran, V.R. Saravanan [et al.]// Indian J Ophthalmol. - 2005. - Vol. 53. - №4. - p. 261-265.
21. Shapiro M.J. Zone 1 retinopathy of prematurity. In : Shapiro MJ, editor. Retinopathy of Prematurity: proceedings of the international conference on retinopathy of prematurity. /Shapiro MJ, Gieser JP, Warren KA, [et al.]: New York: Kugler Publications. - 1995. - p. 49-155.

22. The Committee for the Classification of Retinopathy of Prematurity. An international classification of retinopathy of prematurity/ Arch Ophthalmol.- 1984. – Vol.102. – p. 1130-4.

23. The Early Treatment for Retinopathy of Prematurity Cooperative Group Final Visual Acuity Results in the Early Treatment for Retinopathy of Prematurity Study // Arch Ophthalmol. — 2010. — 128(6). — P.663–671.

24. Uemura Y. Current status of Retrolental Fibroplasia. Report of the joint committee for the study of Retrolental Fibroplasia in Japan / Y. Uemura// Japan J Ophthalmol. - 1977. – Vol.21. – p. 366-78.

25. Vander J.F. Early treatment of posterior retinopathy of prematurity, a controlled trial / J.F. Vander, J. Handa, A. McNaara, M. Treese [et al.]// Ophthalmology. – 1997. – Vol.104. – p. 1731-6.

РЕЗЮМЕ

СЛИВНАЯ ЛАЗЕРНАЯ КОАГУЛЯЦИЯ СЕТЧАТКИ В ЛЕЧЕНИИ ДЕТЕЙ С АГРЕССИВНОЙ ЗАДНЕЙ РЕТИНОПАТИЕЙ НЕДОНОШЕННЫХ

Кацан С. В.

“Институт глазных болезней и тканевой терапии им. В. П. Филатова НАМН Украины”

Актуальность. Лазерная фотокоагуляция аваскулярных зон сетчатки является единственным применяемым методом лечения ретинопатии недоношенных в Украине.

Цель исследования - оценить эффективность сливной лазерной коагуляции сетчатки в лечении детей с агрессивной задней ретинопатией недоношенных.

Материал и методы. В Южном регионе Украины (2009 – 2018) специалистами ГУ “Институт глазных болезней и тканевой терапии им. В. П. Филатова НАМН Украины” было осмотрено 4100 недоношенных детей в отделениях интенсивной терапии новорожденных на предмет РН. АЗ-РН была диагностирована у 96 детей на 192 глазах. АЗ-РН был определен согласно международной классификации ретинопатии недоношенных ICROP. Для лечения был использован лазер Purepoint Laser (Alcon, USA) с длиной волны 532 нм. Лазерная коагуляция проводилась на 4 – 7 неделе после рождения. Время наблюдения за больными составило 3-36 месяцев, в среднем $17 \pm 1,5$ месяцев. С 2017 года проводилась фоторегистрация глазного дна до и после лазерной коагуляции с помощью ретинальной камеры PanoCam Visunex Medical Systems.

Результаты. В 93 случаях на 186 глазах уже через 4-6 недель после операции наблюдался полный регресс активного процесса заболевания. В 8 случаях на 8 глазах ($3,4 \pm 2,0\%$) были выявлены ранние послеоперационные осложнения, такие как кровоизлияние в стекловидное тело, отек роговицы, гифема и анизокория, которые вскоре разрешились самостоятельно. Осложнения в более позднем периоде наблюдения были выявлены у 10 человек: эпиретинальная мембрана на 12 глазах у 7 больных ($7,3 \pm 2,7\%$), катаракта на 2 глазах у 2 больных ($2,1 \pm 1,5\%$), глаукома на 2 глазах у 1 пациента ($1,0 \pm 1,0\%$). У 3 пациентов на 6 глазах ($3,4 \pm 1,4\%$) отмечались неблагоприятные структурные результаты после лазерного вмешательства в виде образования задней ретинальной складки и прогрессирования заболевания до 4а-4б стадии ретинопатии недоношенных, несмотря на проведенное лазерное вмешательство.

Заключение. Эффективность сливной лазерной коагуляции аваскулярных зон сетчатки при АЗ-РН составляет $96,9 \pm 1,8\%$. Осложнения в раннем послеоперационном периоде были выявлены у $8,3 \pm 2,8\%$ пациентов. Осложнения в позднем послеоперационном периоде были выявлены у $10,4 \pm 3\%$ пациентов.

Ключевые слова. Агрессивная задняя ретинопатия недоношенных, лазерная коагуляция.

SUMMARY

DRAIN LASER COAGULATION OF THE RETINA IN TREATMENT OF CHILDREN WITH AGGRESSIVE POSTERIOR RETINOPATHY OF PREMATURITY

Katsan Sergei Vladimirovich

“The Filatov Institute of Eye Diseases and Tissue Therapy of the National Academy of Medical Sciences of Ukraine” Academician V.P. Filatov.

Relevance. Laser photocoagulation of the avascular zones of the retina is the only method used to treat retinopathy of prematurity in Ukraine.

The aim of the study was to evaluate the effectiveness of drain laser coagulation of the retina in treatment of children with aggressive posterior retinopathy of prematurity.

Material and methods. In the southern region of Ukraine (2009 - 2018) specialists of the "The Filatov Institute of Eye Diseases and Tissue Therapy of the National Academy of Medical Sciences of Ukraine" Academician V.P. Filatov 4,100 preterm infants were examined in intensive care units of newborns for ROP. AP-ROP was diagnosed in 96 children in 192 eyes. AP-ROP was determined according to the international classification of retinopathy of preterm ICROP. For treatment, a Purepoint Laser (Alcon, USA) laser with a wavelength of 532 nm was used. Laser coagulation was performed at 4-7 weeks after birth. The time of observation of patients was 3-36 months, an average of $17 \pm 1,5$ months. Since 2017, a photo-registration of the fundus has been performed before and after laser coagulation with the help of the PanoCam Visunex Medical Systems retinal chamber.

Results. In 93 cases, 186 eyes already after 4-6 weeks after surgery, a complete regression of the active disease process was observed. In 8 cases, 8 postoperative eyes ($3.4 \pm 2.0\%$) revealed early postoperative complications, such as vitreous hemorrhage, corneal edema, hyphema, and anisocoria, which were soon resolved independently. Complications in a later observation period were detected in 10 people: epiretinal membrane in 12 eyes in 7 patients ($7.3 \pm 2.7\%$), cataract in 2 eyes in 2 patients ($2.1 \pm 1.5\%$), glaucoma on 2 eyes in 1 patient ($1.0 \pm 1.0\%$). In 3 patients, 6 eyes ($3.4 \pm 1.4\%$) showed unfavorable structural results after laser intervention in the form of posterior retinal fold formation and disease progression to stage 4a-4b of the prematurity retinopathy, despite the laser intervention performed.

Conclusion. The effectiveness of drain laser coagulation of avascular retinal areas with AZ-PH is $96.9 \pm 1.8\%$. Complications in the early postoperative period were detected in $8.3 \pm 2.8\%$ of patients. Complications in the late postoperative period were detected in $10.4 \pm 3\%$ of patients.

Keywords. Aggressive posterior retinopathy of prematurity, laser coagulation.

ГРНТИ: 76.13.35:76.29.47:76.29.56

ОПТИЧЕСКАЯ КОРРЕКЦИЯ АНОМАЛИЙ РЕФРАКЦИИ У ДЕТЕЙ И ЕЕ ВЛИЯНИЕ НА РЕФРАКТОГЕНЕЗ (ЛИТЕРАТУРНЫЙ ОБЗОР)

Н.А. Алдашева, Д.С. Искакбаева, А.Д. Шайкенова, М.Т. Сейілханов, Ж.Т. Султанбаева, А.Б. Бегалы

АО «Казахский ордена «Знак Почета» научно-исследовательский институт глазных болезней», г. Алматы, Казахстан

Ключевые слова: аномалии рефракции, оптическая коррекция, рефрактогенез.

Цель: изучить опыт зарубежных ученых по влиянию гипокоррекции и полной коррекции на развитие рефрактогенеза для выбора оптимальной тактики очковой коррекции при аномалиях рефракции.

Аномалии рефракции остаются одной из наиболее актуальных проблем детской офтальмологии. Несмотря на интенсивное развитие рефракционной хирургии в последние десятилетия, методы хирургической коррекции аномалий рефракции у детей в возрасте до 18

лет не применяются из-за продолжающегося процесса рефрактогенеза. Исключение составляет значительная анизометропия. Большое число публикаций посвящено различным видам оптической коррекции аномалий рефракции, а также ее влиянию на динамику рефракции, в особенности на прогрессирование миопии. Ранее в работах Э.С. Аветисова и Ю.З. Розенблюма (1981) была предложена концепция оптической коррекции аметропии, которая преследовала 2 цели: «тактическая» - улучшение зрительных функций и «стратегическая» - создание условий для правильного развития рефракции [1]. В настоящее время отмечаются изменения подходов к различным видам оптической коррекции, рекомендации к ее назначению у детей отличаются разнообразием, а нередко противоречат друг другу. Спорными остаются вопросы, касающиеся какой должна быть коррекция: ги-

покоррекция, полная и в каких случаях она не должна назначаться.

Во второй половине прошлого столетия и в начале нынешнего ряд авторов высказывали мнения о том, что постоянное ношение очков при наличии гиперметропии и астигматизма у детей негативно влияет на процесс рефрактогенеза, задерживая формирование нормальной рефракции и «естественный ход снижения астигматизма» [2, 3]. Но большинство исследователей отмечают безусловное положительное влияние оптической коррекции гиперметропии любой степени на формирование остроты зрения [4, 5, 6, 7]. О.В.Проскуриной (2008) в своей работе на основании анализа рефракционных и функциональных результатов у 1012 детей с аметропией, из которых 488 находились под наблюдением в течение 2-15 лет сформулирована общая концепция: коррекции подлежат декомпенсированные аномалии рефракции [8]. Исследования показали, что оптическая коррекция гиперметропии позволяла максимально повысить зрительные функции. Полнота коррекции при этом зависела от сопровождавших гиперметропию сходящееся косоглазие и амблиопию средней и высокой степени. Доказано, что постоянное ношение очков при гиперметропии высокой и средней степени способствует усилению рефракции, оказывает положительное влияние, а при слабой ее степени не влияет на динамику рефракции. При простом, сложном миопическом и смешанном астигматизме более полная коррекция астигматизма способствовала задержке увеличения его величины и повышению остроты зрения. При всех выше-названных видах астигматизма наблюдался сдвиг рефракции в сторону миопии. Однако у детей, пользовавшихся очками корригирующими более половины выявленного объективно астигматизма это усиление рефракции было достоверно ниже, чем у детей пользовавшихся частичной коррекцией астигматизма или не пользовавшихся астигматической коррекцией. При простом и сложном гиперметропическом астигматизме полнота коррекции не влияла на динамику рефракции и астигматизма. Однако более высокая острота зрения наблюдалась при более полной коррекции величины гиперметропического астигматизма. Было доказано, что полная коррекция анизометропии не оказывает влияния на рефрактогенез и способствует повышению остроты зрения, в особенности, худшего глаза.

Chang JW (2017) в своем рандомизированном исследовании показал положительное влияние неполной коррекции при гиперметропической амблиопии средней и тяжелой степени на возобновление процессов эмметропизации по сравнению с полной. В исследование приняли участие дети с гиперметропией более +4,0D, а оценка проводилась через 6 и 12 месяцев. В группе недостаточной коррекции начальная гиперметропия уменьшилась на -0,28 D и -0,49 D через 6 месяцев и 12 месяцев, соответственно, после начальной циклоплегической рефракции. Кроме того, степень недостаточной коррекции дальновзоркости коррелировала с количеством уменьшения степени гиперметропии [9].

Среди средств оптической коррекции близорукости выделяют очковую и прогрессивную, коррекцию мягкими

сферическими и бифокальными линзами, а также коррекцию ортокератологическими линзами (ОКЛ). По мнению С.Э.Аветисова коррекция должна быть индивидуальной с учетом преимуществ и недостатков методов, показаний к их применению и переносимости [10].

Ю.З. Роземблюм рекомендовал проводить коррекцию приобретенной миопии после трехдневной атропинизации. Именно он предлагал назначать гипокоррекцию (до бинокулярной остроты зрения 0,8) для исключения гиперкоррекции при псевдомиопии [11].

При полной оптической коррекции миопии аккомодационная система способна компенсировать изменение размера зоны дефокуса изображения на сетчатке, как в нормальных условиях. Величина ретинального дефокуса равна разнице между величиной стимула и величиной аккомодационного ответа. При полной коррекции изменение фокусировки от больших расстояний к малым вызывает переход от небольшого по величине миопического дефокуса ретинального изображения к такому же небольшому дефокусу, но уже гиперметропическому. Согласно теории изменения ретинального дефокуса, если дефокус незначительный и его изменение мало, то рост осевой длины глаза происходит по нормальной, генетически заданной программе [12].

И.В. Лобанова с соавторами (2013) в своем исследовании оценивали влияние полноты коррекции на формирование зрительных вызванных потенциалов (ЗВП) и пришли к выводу, что на правильное формирование ЗВП влияет и полнота коррекции и ее вид. Отмечено, что контактная коррекция, позволяющая иметь более высокое качество ретинального изображения обеспечивает правильное формирование ЗВП и оптимальные условия для формирования зрительных функций [13].

В.В. Страхов предложил теорию аккомодации вдаль и рекомендовал полную коррекцию миопии у пациентов молодого возраста сверяясь с результатами дуохромного теста. Автором отмечена способность аккомодационной системы компенсировать изменение размера зоны дефокуса изображения на сетчатке, как в нормальных условиях. Полная коррекция позволяет работать аккомодации в физиологических условиях для дали и близи [14].

Е.П. Тарутта с соавторами (2008) в своей работе показали, что использование собирающих сферических стекол при бинокулярном слабо миопическом дефокусе тормозит рост глаза и сдвиг в сторону миопии у детей со слабой гиперметропией, эмметропией и миопией слабой степени, а методика альтернирующей монолатеральной слабомиопической дефокусировки тормозит прогрессирование миопии у 77,8% детей с миопией слабой степени. В условиях постоянной слабомиопической дефокусировки в первые 1-3 месяца у всех пациентов произошел сдвиг рефракции в сторону гиперметропии. В конце наблюдения рефракция составила в среднем $+0,44 \pm 0,04$ дптр на узкий зрачок и $+0,88 \pm 0,09$ дптр на фоне циклоплегии, а острота зрения без коррекции повысилась до 1,0. Очевидно, включение этих эмметропизирующих факторов, т.е. механизмов дезакомодации, привело к ослаблению рефракции, устранению псевдомиопии [15].

D.Adler и M.Millodot в своем исследовании полной и неполной коррекции миопии у детей показали, что гипокоррекция приводит к небольшому статистически незначимому ускорению прогрессирования миопии [16]. В работе K.Chung с соавторами двухлетние наблюдения также подтвердили более быстрое прогрессирование миопии в группе с недокоррекцией [17]. Напротив Li S.M. с соавторами в своей работе доказали, что ни гипокоррекция, ни полная коррекция не показывают достоверных различий в скорости прогрессирования миопии [18].

Vasudevan V. с соавторами в ретроспективном анализе 2014 г., проводившемся по данным регистрационных журналов оптометристов показали более значительное влияние неполной коррекции на прогрессирование миопии, по сравнению с полной [19]. Причем, чем больше степень близорукости, тем сильнее эффект недостаточной коррекции. Авторы также отметили отсутствие значимой корреляции между прогрессированием миопии и возрастом или полом (в исследовании принимали участие только дети и подростки).

Sun Y.Y. с соавторами (2017) показали более медленное прогрессирование миопии у детей с отсутствием коррекции, по сравнению с полной, причем,

чем выше были показатели неполной коррекции, тем меньше прогрессировала миопия. Наблюдение велось на протяжении 2 лет, и результаты оценивались по данным визометрии, удлинению ПЗР и данным рефрактометрии на фоне полной циклоплегии [20].

Koomson NY, Amedo AO и др. в своем рандомизированном контрольном исследовании 2016 г., которое проводилось в течение 2 лет, и включало детей от 10 до 15 лет с миопией $-1,98 \pm 0,50D$, показали отсутствие значительной разницы между полной и неполной коррекцией в скорости прогрессирования миопии. Однако авторы заметили, что в разных этнических группах результаты могут быть разные [21].

Очковая коррекция остается самым доступным и распространенным средством при аномалиях рефракции у детей. Современные асферичные линзы снижают очковые aberrации, а мультифокальные позволяют скорректировать аккомодационные нарушения. Для коррекции прогрессирующей миопии также используют прогрессивные и бифокальные очки. Отмечено, что ношение таких очков замедляет годичный градиент прогрессирования близорукости у детей минимум на 0,50 дптр [22, 23, 24].

Контактные линзы (КЛ) в офтальмопедиатрии имеют ряд неоспоримых преимуществ перед очками, такие как постоянство коррекции, отсутствие влияния на величину ретинального изображения и ограничения физической активности. КЛ практически незаменимы при высоких аномалиях рефракции, врожденной миопии, миопической анизометропии. Е.А. Линник отметила высокую эффективность контактной коррекции врожденной миопии у детей (стабилизация миопии в 92% в группе дошкольников и в 78% - школьников) и рекомендует раннее ее применение для медицинской и социальной реабилитации детей и подростков с данной патологией [25].

При прогрессирующей миопии наряду с обычными мягкими КЛ используется коррекция бифокальными и мультифокальными линзами. Исследование T.A.Aller показало значительное торможение прогрессирования миопии до 87% у пациентов с эзофорией при ношении бифокальных МКЛ по сравнению с однофокальными [26]. J.J. Walline и с соавторами доказал, что ношение мультифокальных мягких контактных линз приводит к 50% снижению прогрессирования близорукости и 29% уменьшению роста осевой длины глаза по сравнению с однофокальной контактной коррекцией [27].

Среди многообразных способов коррекции миопии все большее распространение приобретает ортокератология. К настоящему времени проведено большое количество исследований по влиянию ортокератологических линз (ОКЛ) на скорость прогрессирования миопии у детей и подростков. Наиболее вероятный механизм стабилизирующего влияния рефракционной терапии связан с формированием ретинального периферического миопического дефокуса. Тормозящий эффект ортокератологических линз на прогрессирование миопии подтвержден многочисленными исследованиями [28-34]. Cui Y. с соавторами в своей работе проводили метаанализ, сравнивающего использование жестких газопроницаемых линз

с мягкими контактными линзами, очковую коррекцию и ортокератологические линзы для контроля миопии в отношении удлинения осевой длины, сферического эквивалента. Сообщалось об изменении данных показателей в течение 2-3 лет, однако достоверных отличий между различными группами не наблюдалось [35].

В целом, ортокератология и мягкие мультифокальные КЛ показали наиболее стабильные результаты для контроля миопического процесса с наименьшими побочными эффектами. Однако использование КЛ у детей не всегда возможно из-за высокоактивного образа жизни пациентов этой возрастной группы, отсутствия у детей необходимых гигиенических навыков и риска потенциальных осложнений, связанных с ношением КЛ. Использование ОКЛ также пока не имеет широкого распространения из-за их высокой стоимости.

Таким образом, в настоящее время существует несколько видов оптической коррекции аномалий рефракции у детей и подростков. Анализ литературных данных показывает, что назначение оптической коррекции детям с выявленной аметропией должно быть своевременным, адекватным и в каждом случае индивидуальным. Учитывая продолжающийся процесс рефрактогенеза у детей обязателен динамический контроль с целью своевременной смены очковых или контактных линз. Это позволит эффективно бороться с неблагоприятными осложнениями, такими как косоглазие, амблиопия и хориретинальные изменения при прогрессирующей миопии.

ЛИТЕРАТУРА

1. Аветисов Э.С., Розенблюм Ю.З. Оптическая коррекция зрения.- М., 1981.-200с.
2. Марасанова Л.В. Динамика гиперметропии в зависимости от оптической коррекции // Вестн. офтальмол.- 1975.- №1.- С.79-81.
3. Ланцевич А.В. О принципах оптической коррекции у детей // Окулист. - 2006. - С.11.
4. Розенблюм Ю.З. Оптометрия.- Спб.: Гиппократ, 1996.-.246с.
5. Rosner J. The still neglected hyperope // Optom.Vis.Sci.- 2004.-Vol.8.-№4.- P.223-224.
6. Rosner J. The relationship between moderate hyperopia and academic achievement: how much plus is enough // Am.J.Optom.Assoc.- 1998.- Vol.68.- P.648-650.
7. Lyons S.A., Jones L.A., Walline J.J. A survey of clinical prescribing philosophies for hyperopia // Optom.Vis.Sci.- 2004.- Vol.81.- №4.- P.233-237.
8. Проскурина О.В.Динамика рефракции, диагностика и принципы очковой коррекции аметропии у детей и подростков // Дисс.на соиск. д.м.н. Москва.- 2007.-372с.
9. Chang JW. Refractive error change and vision improvement in moderate to severe hyperopic amblyopia after spectacle correction: restarting the emmetropization process? // PLoS One.- 2017.- Apr 19.-12(4):e0175780.
10. Аветисов С.Э. Современные аспекты коррекции рефракционных нарушений. Вестн. офтальмол. 2004.- №1.- С. 19–22.
11. Розенблюм Ю.З. Функционально-возрастной подход к компенсации аметропий. Вестн. офтальмол. 2004.- №1.- С. 51–63.
12. Lagace J.P. La theorie de la defocalisation retinienne et la myopie. Rev.// Optom. -2006.- №26 (5). Russian Pediatric Ophthalmology. - 2016. - P11(3).
13. Лобанова И.В., Лещенко И.А., Маркова Е.Ю., Хаценко И.Е. Влияние полноты коррекции у детей и подростков с аномалиями рефракции на формирование зрительных вызванных потенциалов // Вестн. офтальмол. -2013.-№4.- С. 44–53.
14. . Страхов В.В. Почему нужна полная коррекция миопии в молодом возрасте. Современная оптометрия. 2008.- №4.- С. 43–45.
15. Тарутта Е.П., Ходжабекян Н.В., Филинова О.Б., Кружкова Г.В. Влияние постоянной слабомииопической дефокусировки на постнатальный рефрактогенез // Вестн. офтальмол. 2008.- №6.- С.21–24.
16. Adler D., Millodot M. The possible effect of undercorrection on myopic progression in children. Clin. Exp. Optom. 2006.- 89 (5).- P. 315–21.
17. Chung K., Mohidin N., O'Leary D.J. Undercorrection of myopia enhances rather than inhibits myopia progression. Vision Res. 2002.- 42 (22). - P.2555–9.
18. Li S.M., Li S.Y., Liu L.R., Guo J.Y., Chen W., Wang N.L., Millodot M. Full correction and undercorrection of myopia evaluation trial: design and baseline data of a randomized, controlled, double-blind trial. Clin. Exp. Ophthalmol. 2013. - 41 (4). - P. 329-38.
19. Vasudevan B, Esposito C, Peterson C, Coronado C, Ciuffreda KJ. Under-correction of human myopia--is it myopigenic?: a retrospective analysis of clinical refraction data //J Optom.- 2014.- Jul-Sep;7(3).- P.147-52.

20. Sun YY, Li SM, Li SY, Kang MT, Liu LR, Meng B, Zhang FJ, Millodot M, Wang N. Effect of uncorrection versus full correction on myopia progression in 12-year-old children // *Graefes Arch Clin Exp Ophthalmol.*- 2017.- Jan;255(1). - P.189-195.
21. Koomson NY, Amedo AO, Opoku-Baah C, Ampeh PB, Ankamah E, Bonsu K. Relationship between Reduced Accommodative Lag and Myopia Progression // *Optom.Vis.Sci.* - 2016.- Jul;93(7).- P.683-91.
22. Gwaizda J., Hyman L., Hussein M., Everett D., Norton T.T., Kurtz D. et al. A randomized clinical trial of progressive addition lenses versus lenses on the progression or myopia in children // *Invest. Ophthalmol. Vis. Sci.* 2003.- № 44.-P. 1492-500.
23. Yang Z., Lan W., Ge J., Liu W., Chen X., Chen L., Yu M. The effectiveness of progressive addition lenses on progression of myopia in Chinese children. *Ophthalm. Physiol. Opt.* 2009; 29 (1): 41-8.
24. Cheng D., Woo G.C., Drobe B., Schmid K.L. Effect of bifocal and prismatic bifocal spectacles on myopia progression in children: Three-year results of a randomized clinical trial. *J.A.M.A. Ophthalmol.* 2014; 132 (3): 258-64.
25. Линник Е. А. Опыт контактной коррекции детей с аномалиями рефракции в системе мер медицинской и социальной реабилитации. *Глаз.-* 2011.- №5.-С. 6-7.
26. Aller T. Clinical management of progressive myopia // *Eye (Lond.).*- 2014.- 28 (2).- P.147-53.
27. Walline J.J., Greiner K.L., McVey M.E., Jones-Jordan L.A. Multifocal contact lens myopia control // *Optom. Vis. Sci.* 2013. - 90 (11) .- P.1207-14.
28. Gifford P1, Gifford KL. The Future of Myopia Control Contact Lenses // *Optometry and Vision Science.* - APR 2016. - 93(4). - P.336–343.
29. Cho P., Cheung S.W., Edwards M. The longitudinal orthokeratology research in children (LORIC) in Hong Kong: a pilot study on refractive changes and myopic control // *Curr. Eye. Res.-* 2005.- № 30.-P. 71-80.
30. Нагорский П.Г., Белкина В.В. Стабилизирующее влияние ортокератологических линз на прогрессирующий характер миопии у детей. В кн.: VIЕвро-Азиатская конференция по офтальмохирургии: В год 85-летия со дня рождения С.Н. Федорова: Материалы. Екатеринбург. - 2012. - С. 99-100.
31. Si JK, Tang K, Bi HS, Guo DD, Guo JG, Wang XR. Orthokeratology for myopia control: a meta-analysis.// *Optometry and Vision Science.* - 2015.- 92(3).- P.252–257.
32. Sun Y, Xu F, Zhang T, Liu M, Wang D, Chen Y, Liu Q. Orthokeratology to Control Myopia Progression: A Meta-Analysis // *PLoS One.*- 2015.- 10(4): e0124535.
33. Prousalis E, Haidich AB, Fontalis A, Ziakas N, Brazitikos P, Mataftsi A. Efficacy and safety of interventions to control myopia progression in children: an overview of systematic reviews and meta-analyses // *BMC Ophthalmol.* - 2019. - №19.- P.106.
34. Santodomingo-Rubido J1, Villa-Collar C2, Gilmartin B3, Gutiérrez-Ortega R2, Sugimoto K1. Long-term Efficacy of Orthokeratology Contact Lens Wear in Controlling the Progression of Childhood Myopia // *Current Eye Research.*- Volume 42.- 2017. - Issue 5: 713-720.
35. Cui Y, Li L, Wu Q, Zhao J, Chu H, Yu G, Wei W. Myopia correction in children: a meta-analysis // *PLoS One.* - 2016. - 9(3): e012496.

РЕЗЮМЕ

ОПТИЧЕСКАЯ КОРРЕКЦИЯ АНОМАЛИЙ РЕФРАКЦИИ У ДЕТЕЙ И ЕЕ ВЛИЯНИЕ НА РЕФРАКТОГЕНЕЗ (ЛИТЕРАТУРНЫЙ ОБЗОР)

Н.А.Алдашева, Д.С.Искакбаева, А.Д.Шайкенова, М.Т.Сейілханов, Ж.Т. Султанбаева, А.Б.Бегалы
АО «Казахский ордена «Знак Почета» научно-исследовательский институт глазных болезней
г. Алматы, Республика Казахстан

В статье представлен обзор научных исследований по применению различных видов оптической коррекции аномалий рефракции у детей. Большинство исследователей отмечают положительное влияние оптической коррекции аномалий рефракции на формирование зрительных функций. При этом полнота коррекции зависит от того, имеется ли при этом косоглазие и амблиопия средней и высокой степени. Также приведены данные по влиянию оптической коррекции на динамику рефракции. В ряде исследований выявлено, что полная коррекция гиперметропии оказывает положительное влияние, вызывая усиление рефракции, а при астигматизме - способствует задержке сдвига рефракции в сторону миопии. По мнению одних авторов гипокоррекция при миопии способствует ее прогрессированию, а по мнению других напротив препятствует. В последнее десятилетие по-

явилось много исследований, доказывающих тормозящий эффект ортокератологических линз на процесс прогрессирования миопии.

ТҰЖЫРЫМ

БАЛАЛАРДАҒЫ ЖАРЫҚ СЫНУ ҚАТЕЛЕРІН ОПТИКАЛЫҚ ТҮЗЕТУ ЖӘНЕ ОНЫҢ РЕФРАКТОГЕНЕЗГЕ ӘСЕРІ (ӘДЕБИ ШОЛУ)

Н.А. Алдашева, Д.С. Искакбаева, А.Д. Шайкенова, М.Т. Сейілханов, Ж.Т. Султанбаева, А.Б. Бегалы
«Құрмет белгісі» орденді Көз аурулары қазақ ғылыми-зерттеу институты
Алматы, Қазақстан

Мақалада балалардың сыну қателерін оптикалық түзетудің әртүрлі түрлерін қолдану туралы ғылыми зерттеулердің шолуы келтірілген. Көптеген зерттеушілер сыну қателерін оптикалық түзетудің оң әсерін көрнекі функциялардың қалыптасуына назар аударады. Сонымен қатар түзетудің толықтығы страбизмге, орта және жоғары деңгейдегі амблиопияға байланысты. Сондай-ақ, рефракцияның динамикасына оптикалық түзету әсері туралы мәліметтер келтірілген. Бірқатар зерттеулер гиперметропия толық түзетудің оң нәтиже беретінін және сынудың ұлғаюына әкелетінін көрсетті және астигматизм кезінде рефракцияның миопияға ауысуының кешігуіне ықпал етеді. Соңғы онжылдықта ортокерологиялық линзалардың миопия прогрессиясының процесіне тежеу әсерін дәлелдейтін көптеген зерттеулер пайда болды.

SUMMARY

OPTICAL CORRECTION OF REFRACTIVE ERRORS IN CHILDREN AND ITS EFFECT ON REFRACTOGENESIS (LITERATURE REVIEW)

N.A.Aldasheva, D.S.Iskakbaeva, A.D.Shaikenova, M.T.Seylkhonov, Zh.T.Sultanbayeva, A.B.Begaly
Kazakh eye research institute

The article presents a review of scientific researches about usage of various types of optical correction for refractive errors in children. Most researchers note the positive effect of optical correction of refractive errors on the formation of visual functions. The completeness of the correction depends on whether there is a squint and amblyopia of medium and high degree. The data on the effect of optical correction on the dynamics of refraction are also given. A number of studies have revealed that the complete correction of hyperopia has a positive effect, causing an increase in refraction, and during astigmatism it contributes to a delay in the shift of refraction towards myopia. According to some authors, hypocorrection in myopia contributes to its progression, and in the opinion of others, it opposes. In the last decade, many studies have emerged that prove the inhibitory effect of orthokeratologic lenses on the process of myopia progression.

ГРНТИ: 76.29.47:76.29.56:76.29

ТУА БІТКЕН ТӨМЕНГІ ҚАБАҚТЫҢ ІШКЕ ҚАЙЫРЫЛУЫ (КЛИНИКАЛЫҚ ЖАҒДАЙ) РЕЗИДЕНТІ

Пернебаева А

«Құрмет белгісі» орденді Қазақ көз аурулары ғылыми-зерттеу институты» АҚ
Алматы қ., Қазақстан

Кілттік сөздер: энтропион, хирургиялық ем, емдік нұсқаулықтар.

Энтропион – қабақтың формасы мен қалыпты орналасуын анықтайтын көздің айналмалы бұлшықеттің дисфункциясының немесе және бұлшықеттің артық жиналуынан дамитын ауру.

Айналмалы бұлшықеттің спазмы кезінде кірпікшелі жиек көз алмасына қарай ығысады. Бұл анатомиялық құрылым жоғары тонусқа байланысты қабақтың тығыз орналауын қамтамасыз етеді, ал спастикалық жиырылу әсерін одан әрі күшейтіп бұралуды тудырады.

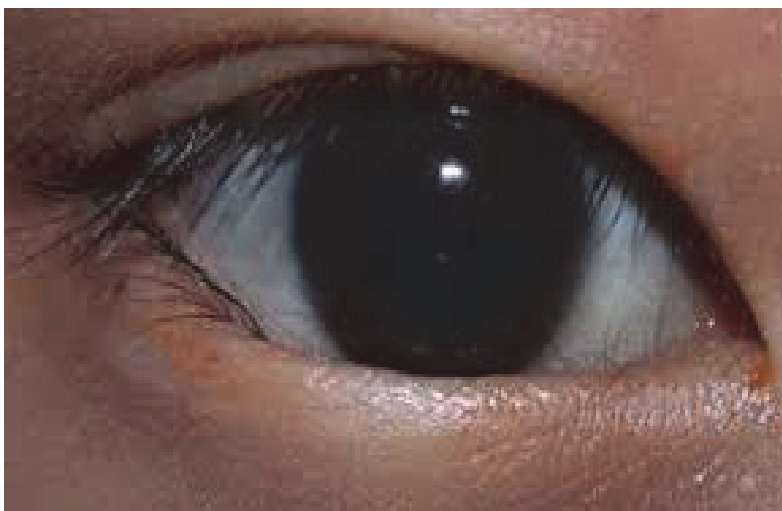Заманауи офтальмологияның жеткен жетістіктеріне қарамастан, балалардың көз аурулары әлі де біршама талқылауларды қажет етеді. Көздің қосалқы ауруларының құрылымы, соның ішінде, төменгі қабақтың ішке қайырылуы әдеттегідей маңызды орын-

да. Бұл патологияның түрі көздің әрдайым тітіркенуіне, қасаң қабықтың эрозиясы мен жарасына, конъюнктивалық тамырлырдың инъекциясы, көзден жас ағу, екіншілік инфекцияның қосылуы, соңында көз ағзасының қауіпті бұзылысына алып келеді.

Мақсаты. Төменгі қабақтың ішке қайырылуының хирургиялық емінің нәтижелілігі мен диагностикасының эффективтілігін бағалау.

Клиникалық жағдай:

- Науқас С. 6 жаста
- Шағымы: көзден жас ағу, бөгде зат тұрған сияқты сезімі, әсіресе сол көзде.
- Түскен кездегі диагнозы: Төменгі қабақтың ішке қайырылуы. Әлсіз гиперметропия.
- Қосалқы диагноз: соматикалық дені сау
- Ауру анамнезі: Анасының айтуы бойынша, бір жыл бұрын көден жас ағу, жарықтан қорқу, қызару, бөгде зат тұру сезімі байқалды. Көздің жарақаты болмаған. Тұрғылықты мекен-жай бойынша КазНИИ ГБ-ға жіберілді.
- Өмір анамнезі: Тұқым қуалайтын ауруы жоқ. Туберкулез, тері және венерологиялық аурулар, Боткин ауруымен ауырмаған.



Диагностика

- Офтальмологиялық статус:
- Түскен кездегі көру өткіргілі OD = 0,76/к
- OS = 0,76/к

- Шыққан кездегі көру өткіргілі OD = 0,7 с/к sph(+),1,0=1,0
- OS = 0,7 с/к sph(+),1,0=1,0
- OU – TnN. Төменгі қабақ көз алмасына қарай қайырылған, кірпіктер қасаң қабаққа жанасады. Қасаң

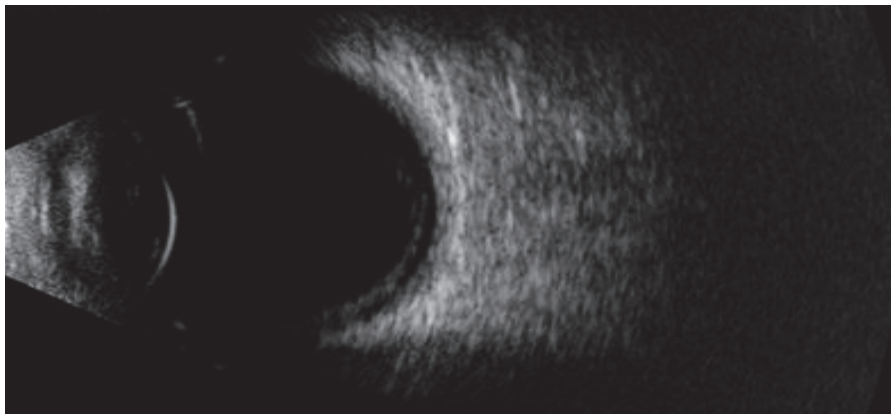
қабық мөлдір. Алдыңғы камера орта тереңдікте, ылғалды. Нұрлы қабықтың суреті сақталған. Қарашық ортада, дөңгелек, $d=3,0\text{мм}$, фотореакция сақталған. Көзбұршақ мөлдір.

Көз түбінде: ДЗН ашық-қызғылт, шекарасы анық. Қантамыр түйіні патологиясыз. Макула дифференциалана-

ды, рефлексдер сақталған.

Инструменталды зерттеу: 26.12.18.
ЭХОгр: OD 22,57 OS 22,42

• УЗИ: OU –Торлы қабық жанасқан.
(от 26.12.2018)



• 01.12.18. ЭКГ: Ритм – синусты, ЖЖЖ-79 в мин. Вертикальді қалыпта ЖЭО

• Рефракция: OD sph +1,0 cyl-0,25 ax9 OS sph+1,50 cyl+0,67 ax5

Жоғарыда көрсетілген шағымына, анамнезіне, объективті статус және лабораторлы – инструментальды мәліметтерге сүйене отырып диагноз қойылды:

OU –Туа пайда болған төменгі қабақтың қайырылуы Ота жүргізілді:

OS – Төменгі қабақтың қайырылуын жою

Емдік нұсқаулықтар:

Төменгі қабақтың ішке қайырылуын жою бойынша ота жасалынды.

Отаның барысы:

1. Зақымдалған аймақты 5% бетадин ерітіндісімен 3 реттік өңдеу жүргіземіз.

2. Қабақтың астынан 4-5 мм ара қашықтықта

көлдеңінен тілік жасаймыз.

3. Тілік жасалған жерді жоғары көтеріп тартып, тігеміз.

4. Науқасқа 10 күннен кейін дәрігердің қаралымына қайта келіп, жіпті алдыру қажеттігін түсіндіреміз.

• 1. Тұрғылықты м/ж бойынша офтальмологқа қаралу, 3 күн ішінде учетқа тіркелу. Физикалық жүктемені шектеу, суықтамау, тез еңкеймеу.

• 2. левоксимед 2к-4р/күніне(1апта сол көз).

• 3. Тобримед (мазь) по 1апл-3раза (қабақтың жарасына– 2 апта, сол көз).

• 4. Корнерегель төменгі қабаққа, түнде (1апта, сол көз).

• 5. Слезавит 1капсуладан-1р/күніне (тамақпен бірге, 1ай).

ӘДЕБИЕТ

1. Сомов Е.Е. Клиническая анатомия органа зрения человека / Е.Е.Сомов. -СПб.: «Ольга», 1997. С. 144.

2. Нигматуллин Р.Т. Методы исследования функциональной и клинической анатомии век: методические рекомендации / Р.Т.Нигматуллин, В.У.Галимова

3. Катаргина Т.А. Физиологические методы исследования круговой мышцы глаза у больных с рубцовым выворотом век / Т.А.Катаргина, Г.И.Емиленко // Стоматология. 1980. - Т.59, №6. - С.41-42.

4. Колен А.А. Многоотное руководство по глазным болезням /А.А.Колен. -М., 1959. -Т.4. С. 127-239.

5. Короев О.А.Офтальмология: придаточные образования глаза / О.А.Короев. -Ростов н/Д: Феникс, 2007. 413

6. Завьялова Н.А. Сравнительная оценка некоторых методов хирургического лечения трихиаза и заворота век при трахоме и выяснение причин рецидивов после операций: автореф. дис. канд. мед. наук: 14.00.08 / Н. Денисов-Никольский Ю.И. Морфологические изменения при жировых «грыжах» век /

7. Ю.И.Денисов-Никольский, В.А.Виссарионов, С.В.Грищенко // Клиническая геронтология. 2001. - Т.7, №8. - С.52.А.Завьялова. -Саратов, 1961. 13 с.

8. Буриан Ф. Атлас пластической хирургии / Ф.Буриан. Прага: Гос. изд. мед. лит. - М.: Медицина, 1967. -Т.1.-200 с.
9. Братко Г.В. Хирургическое лечение инволюционных косметических дефектов век: автореф. дис . канд. мед. наук: 14.00.27 / Г.В.Братко. -Новосибирск, 2000. 20 с.
10. Булатов Р.Т. Способ устранения спастического выворота нижнего века / Р.Т.Булатов // Тезисы докладов III Всесоюзная конференция по актуальным вопросам детской офтальмологии, 3-я: тезисы докладов. Суздаль, 1989. -С.338-339.
11. Андреев А.Н. Результаты хирургического лечения спастического заворота нижнего века / А.Н. Андреев // Мед. журнал Чувашии. 1997. - Т.7, №1-2. -С.103-107.
12. Барковский В.С. Измерение эластичности кожи лица у различных возрастных групп людей / В.С.Барковский // Труды института экспериментальной и клинической хирургии печени. 1973. - Т. 18. - 179-183

РЕЗЮМЕ

В статье описан клинический случай врожденного заворота нижнего века. Показано эффективное сочетание общей и местной антибактериальной, противовоспалительной медикаментозной терапии с хирургическим методом лечения.

ТҰЖЫРЫМ

ТУА БІТКЕН ТӨМЕНГІ ҚАБАҚТЫҢ ІШКЕ ҚАЙЫРЫЛУЫ БОЙЫНША КЛИНИКАЛЫҚ ЖАҒДАЙ

Бейсенбаева Б.С., Пернебаева А.А.

Мақалада төменгі қабақтың туа біткен ішке қайырылуының клиникалық жағдайы сипатталған. Жалпы және жергілікті антибактериалды, қабынуға қарсы дәрілік емдеу және хирургиялық емнің тиімді үйлесімі сипатталған.

SUMMARY

Clinical case of congenital torsion of the lower eyelid. The effective combination of general and local antibacterial, anti-inflammatory drug therapy with surgical treatment methods has been shown.

ГРНТИ: 76.29.53:76:29.56

ТУБЕРКУЛЕЗНЫЕ ПОРАЖЕНИЯ ГЛАЗНОГО ЯБЛОКА

Бейсенбаева Б.С. Байгабыл Ж.Б.

АО «Казахский ордена «Знак Почета» научно-исследовательский институт глазных болезней», г. Алматы, Казахстан

Ключевые слова: туберкулез глаз, внелегочный туберкулез, диагностика, лечение.

Актуальность. Туберкулез глаз относится к специфическому инфекционному заболеванию бактериальной этиологии, с которым встречаются как врачи-офтальмологи, так и врачи-фтизиатры. Туберкулез органа зрения всегда представляет для офтальмологов одну из наиболее важных проблем в связи с трудностью диагностики, хроническим рецидивирующим течением, а иногда инвалидизацией больных молодого возраста

В настоящее время, отмечается рост заболеваемости туберкулезом во всем мире, включая экономически развитые страны, обусловленный различными социально-экономическими причинами, а также распространением ВИЧ инфекции

Согласно статистике ВОЗ, в начале 90-х годов ежегодно регистрировалось около 3,8 млн. новых случаев туберкулеза (всех форм, включая внелегочные). При этом 90% случаев приходилось на развивающиеся страны. В настоящее время в структуре заболеваемости и болезненности населения внелегочными формами туберкулеза поражением глаз. В России занимает 3-4 место, в Беларуси -4-е место (после урогенитального, костно-суставного и туберкулеза лимфатических узлов). Этот показатель в высокоразвитых странах варьируется от 1/4 в Австрии, Германии, Швейцарии до 1/3 в США, и даже 1/2 в Канаде от всех выявленных случаев туберкулеза. Наиболее часто туберкулёз глаз регистрируется в Индии, на Филиппинах, в Норвегии, реже в Японии, Англии, Финляндии. В экономически развитых странах эта патология наблюдается чаще у эмигрантов. В Голландии отмечается рост заболеваемости туберкулёзом глаз без наличия туберкулёза легких. Данные по частоте и распространенности туберкулеза органа зрения в Казахстане отсутствуют.

Цель исследования. Определить частоту и распространенность и туберкулезных поражений глаз и наиболее перспективные направления на современном этапе диагностики.

Материал и методы исследования. Согласно статистике ВОЗ, в начале 90-х годов ежегодно регистрировалось около 3,8 млн. новых случаев туберкулеза (всех форм, включая внелегочные). При этом 90% случаев при-

ходило на развивающиеся страны. В настоящее время в структуре заболеваемости и болезненности населения внелегочными формами туберкулёза поражением глаз В России занимает 3-4 место, в Беларуси -4-е место (после урогенитального, костно-суставного и туберкулёза лимфатических узлов). Этот показатель в высокоразвитых странах варьируется от 1/4 в Австрии, Германии, Швейцарии до 1/3 в США, и даже 1/2 в Канаде от всех выявленных случаев туберкулеза. Наиболее часто туберкулёз глаз регистрируется в Индии, на Филиппинах, в Норвегии, реже в Японии, Англии, Финляндии. В экономически развитых странах эта патология наблюдается чаще у эмигрантов. В Голландии отмечается рост заболеваемости туберкулёзом глаз без наличия туберкулёза легких. Данные по частоте и распространенности туберкулеза органа зрения в Казахстане отсутствуют. В единичной публикации Ж.С. Иссеркеповой [2] указывается на снижение удельного веса туберкулеза органа зрения среди других внелегочных форм туберкулеза с 1.8% до 0.8%, что объясняется отсутствием специалистов практически некоторых регионах РК, и о необходимости совершенствования фтизиоофтальмологической службы. Выделяют туберкулез переднего (конъюнктивит, блефаро-конъюнктивит, эписклерит, склерит, кератит, иридоциклит) и заднего (хориоидит, хориоретинит) отделов глаза. Среди воспалительных заболеваний органа зрения удельный вес туберкулезных поражений составляет около 27%-35%, при этом особое место занимают туберкулезные увеиты, и в частности хориоретиниты, часто приводящие к необратимому снижению зрительных функций [1].

В патогенезе туберкулеза глаз выделяют следующие варианты заболевания:

1. Гематогенно-диссеминированные заболевания связаны с гематогенным заносом микобактерий туберкулеза (МБТ) в ткани глаза при бактериемии с формированием гранулем и экссудативной тканевой реакцией.

2. Туберкулезно-аллергические заболевания обусловлены механизмами местной и общей гиперчувствительности в результате специфической сенсибилизации как ответ на внеглазной очаг туберкулеза.

3. Некоторые авторы указывают на возможность первичного попадания МБТ извне непосредственно в глаз, что возможно только при прободных травмах и встречается казуистически редко.

4. Иногда поражение глаза является следствием дальнейшего распространения специфического воспаления при туберкулезе кожи лица и век.

Диагностика. Офтальмологи рекомендуют обязательное обследование больных туберкулезом глаз на наличие ВИЧ-инфекции. До появления ВИЧ-инфекции более 80% всех случаев заболевания туберкулезом были представлены туберкулезом лёгких, 20% – внелёгочными поражениями [3]. В настоящее время около двух третей ВИЧ-инфицированных, страдающих туберкулезом, имеют внелёгочные очаги инфекции (одновременно с лёгочными или без них).

• В связи с этим, сохраняет свою актуальность комплексный подход при обследовании подозрительных на туберкулез глаз лиц, с оценкой состояния самого глаза и организма в целом:

- Выяснение анамнеза,
- Выявление характерных офтальмологических признаков заболевания
- Положительные результаты туберкулинодиагностики, рентгенологиче-

ского исследования

- Исследование суточной мокроты при наличии малейших рентгенологических признаков неактивного туберкулеза

- Лабораторных данных

- В последние годы обозначилась перспектива использования для диагностики туберкулеза полимеразной цепной реакции (ПЦР) для определения фрагмента ДНК микобактерии туберкулеза в клинических образцах. (по данным дисс. Дошакановой А.Б.)

По данным Е.Б.Вишневской (1988), информативность ПЦР в диагностике ВЛТ составляет 82.8-100%. А также имеет широкое распространение получили иммунологические исследования, позволяющие проследить состояние гуморального и клеточного иммунитета. В 1986 году Н.С. Зайцевой и соавторами предложен метод нефелометрии или реакция микропреципитации (РМП) и реакция пассивной гемагглютинации (РПГА), позволяющие определить антитела к туберкулину одновременно в сыворотке крови и слезной жидкости. Однако выраженные положительные реакции РМП отражают не только активный фактор этиопатогенеза, но и активность «провоцирующего момента», способствующего развитию туберкулезного увеита.

Разработанный способ позволяет при минимальном наборе прогностических признаков выявлять на ранней стадии лиц с высоким риском развития туберкулезного поражения, отобрать контингент для диспансерного наблюдения и своевременно произвести среди них диагностические мероприятия, а в случае выявления заболевания начать раннюю комплексную терапию.

Заболеваемость туберкулезом органа зрения среди населения РК за период 1997-2006 г.г. в среднем составила $0.11=0.03\%000$. Среди других локализаций УВ ТГ составил 0.07%. Уровень противотуберкулезных антител в сыворотке крови (ИФА) позволяет установить в 94.8% диагноз заднего увеита. При передних увеитах полимеразная цепная реакция смыва из конъюнктивальной полости информативна в 26.7%

Выводы. Заболеваемость туберкулезом органа зрения среди населения РК за период 1997-2006 г.г. в среднем составила $0.11=0.03\%000$. Среди других локализаций УВ ТГ составил 0.07%. Уровень противотуберкулезных антител в сыворотке крови (ИФА) позволяет установить в 94.8% конъюнктивальной полости информативна в 26.7%

ЛИТЕРАТУРА

1. Дошаканова А.Б. Клинико-диагностические особенности туберкулеза глаз в Казахстане: Диссертация на соискание ученой степени к.м.н. Алматы, 2010
2. Исеркепова Ж.С. Проблемы диагностики туберкулеза глаз //Актуальные вопросы фтизиатрии: Сб. науч.тр.молодых ученых.-Алматы.2002. с96-98.
3. Вартанян Ф.Е., Шаховский К.П. Туберкулез: проблемы и научные исследования в странах мира // Проб. туберк. -2002.-№2.-С.48-50
4. Шульпина Н.Б., Гонтур Н.С. Туберкулез органа зрения //Терапевтическая офтальмология. Под ред. Краснова М.М. , Шульбиной Н.Б.-М., С.260-300.
5. Борисов С.Е. Картавых А.А., Гунтупова Л.Д. и др. Выявление и диагностика больных ту-

беркулезом внелегочных локализаций по данным системы эпидемиологического мониторинга// Туберкулез в России. Год 2007: Материалы VIII Российского съезда фтизиатров. М.; 2007. С. 283-285

6. Залескис Р. Туберкулез в мире и Европейском регионе ВОЗ// Глобальный контроль за туберкулезом в странах Центральной Азии: Материалы международной конференции.-Алматы, 2007.С.-16-18

7. Панова И.Е., Тарасова Л.Н., Особенности клинической картины туберкулеза глаз различной локализации// Вестн.офтальм.-2001. -№1.-С.46-48.

8. Выренкова Т.Е. // современные проблемы улучшения организационно-методической, диагностической и лечебной помощи по главному туберкулезу: Научные труды МНИИТ. –М.,1985. С.-15-20.

9. Муқанбаева К., Владимирский М.А. Шипина Л.К., и др. Значение ПЦР и ИФА в диагностике туберкулеза.// Туберкулез сегодня: научн. тр. И матер. Конф, посвящен. памяти М.М.Авербаха. М., 2000.-с.79-80

10. Алиева З.А., Шульбина Н.Б., Туберкулез органа зрения , Баку.-2001.-168с.

РЕЗЮМЕ

В статье описаны особенности туберкулезные поражения глазного яблока, определена частота и распространенность и туберкулезных поражений глаз и наиболее перспективные направление на современном этапе диагностики.

ТҰЖЫРЫМ

Мақалада көз алмасының туберкулез ауруы кезіндегі қабыну ерекшеліктері және таралу жиілігі көрсетілген. Заманауи ең тиімді диагностика әдістері анықталды.

SUMMARY

The article describes the features of tuberculous lesions of the eyeball, the frequency and prevalence of tuberculous lesions of the eyes and the most promising direction at the present stage of diagnosis.

ГРНТИ: 76.29.56

СИСТЕМА БЕЙЛИ-ЛОУВИ (LOG MAR ЕДИНИЦЫ) В ОПРЕДЕЛЕНИИ ОСТРОТЫ ЗРЕНИЯ. ОБЗОР ЛИТЕРАТУРЫ

Елдес М. Ж., Долматова И. А.

АО «Казахский научно-исследовательский институт глазных болезней», г. Алматы

Ключевые слова: острота зрения, таблицы, Бейли-Лоуви, Снеллена, эффективность, прецизионность, ETDRS.

Актуальность. Под остротой зрения понимают способность глаза человека различать мельчайшие детали наблюдаемого объекта. Острота зрения одна из главных функций зрительного анализатора, позво-

ляющего судить о качестве зрения, а также эффективности лечения и реабилитации. Поэтому острота зрения, или визиометрия остается до настоящего времени функциональным тестом в офтальмологии [1].

Для определения остроты зрения пользуются различными системами. Наиболее известна система, разработанная голландским офтальмологом Снелленом (H.Snellen, 1834 1908). В англоязычных странах острота зрения записывается в виде простой дроби Снеллена, где в числителе расстояние до таблицы (тестовое расстояние), а в знаменателе – расстояние, с которого строка, в которой пациент еще способен прочи-

тать буквы, должна быть видна нормальным глазом. В таблицах Снеллена высота букв в базовой строчке ($VA = 1$), видимой с расстояния 6 м или 20 футов (которые соответствуют 6,1 м), составляет 5', а детали букв видны под углом 1'. В метрической системе острота зрения представляется рядом значений дроби: 6/6, 6/7,5, 6/9, 6/12 и т.д. Здесь в числителе стоит тестовое расстояние (6 м), а в знаменателе расстояние, с которого нормальный глаз должен различать буквы этой строчки. В английской системе острота зрения представляется в виде дробей: 20/20, 20/25, 20/30, 20/40 и т. д. [1,2].

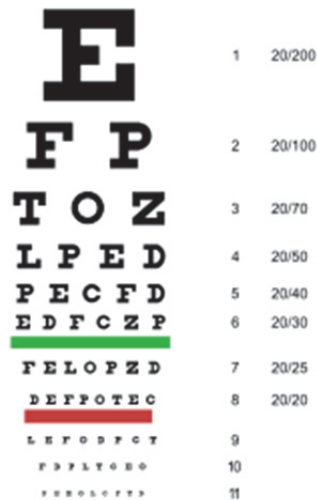

Рис 1. Таблица Снеллена

В странах постсоветского пространства наибольшее распространение получили таблицы Д.А.Сивцева и С.С. Головина введенные в практику в 1923 г. Сивцева-Головина (рис. 2) построены по тому же принципу, что и таблицы Снеллена (эмпирическая прогрессия и одинаковый

уровень сложности). Сивцева-Головина, где используется десятичная система: каждый ряд отличается от соседнего на 0,1 остроты зрения. Всего в таблице 12 строк. Тестовое расстояние составляет 5 метров. Остроту зрения высчитывают по формуле Снеллена: $Visus=d/D$, где: d – расстояние, с которого проводится обследование, D – расстояние, с которого нормальный глаз различает знаки этого ряда [3].



Рис. 2 таблица Сивцева - Головина

Недостатки таблиц Снеллена и Сивцева-Головина:

В буквенной части отсутствует стандартность конфигурации и узнаваемость различна. Например, «Н», «И», «К» различаются лишь по одной маленькой детали.

Отсутствие в них оптопов для определения остроты зрения в 0,05 ед., являющейся границей форменного зрения.

Составлены в арифметической прогрессии и изменение остроты зрения от строки к строке осуществляется неравномерно. Например, при изменении остроты зрения от 0,1 до 0,2 зрение улучшается на 100 %, от 0,2 до 0,3 — на 50 %, а от 0,9 до 1,0 — лишь на 11 %.

Составлены в арифметической прогрессии и изменение остроты зрения от строки к строке осуществляется неравномерно. Например, при изменении остроты зрения от 0,1 до 0,2 зрение улучшается на 100 %, от 0,2 до 0,3 — на 50 %, а от 0,9 до 1,0 — лишь на 11 % [3,4].

Цель. Клиническая значимость метода визиометрии по Бейли-Лоуви.

Для устранения данных недостатков Бейли и Лоуви в 1976 году предложили таблицы в которых используется геометрическая прогрессия изменения размеров оптопов со знаменателем 1,26. Диаграмма была разработана Яном Бэйли и Яном Лови-Китчиним в Национальном исследовательском институте Австралии. Они описали свою мотивацию для проектирования диаграммы LogMAR следующим образом: «Мы разработали серию диаграмм ближнего зрения, в которых гарнитура, прогрессия размера, диапазон размеров, количество слов в строке и расстояния были выбраны для стандартизации и оценки точной остроты зрения» [5,6].

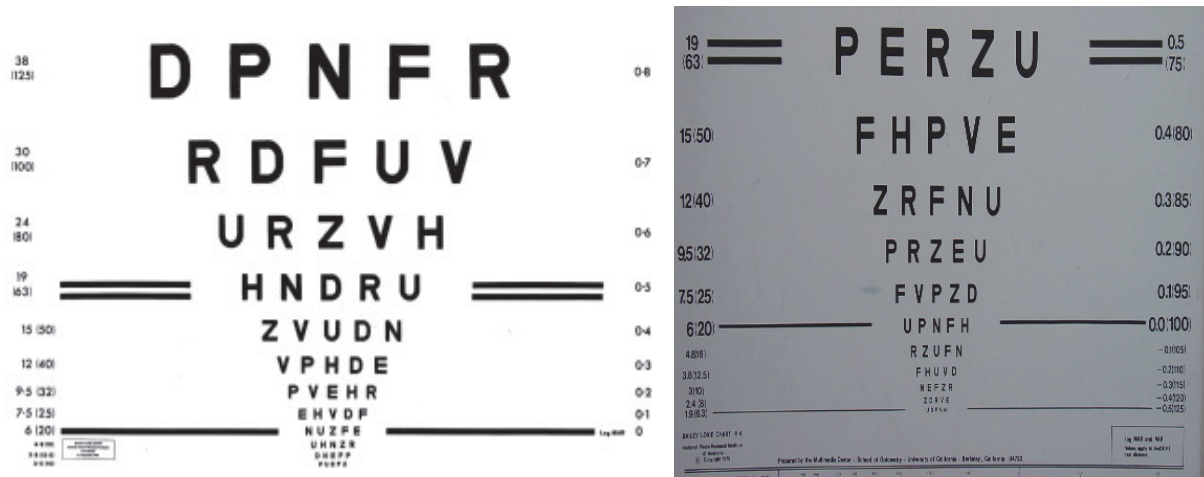


Рис 3. Таблицы Бейли и Лоуви (Bailey, Lovie, 1976)

В таблице Бейли Лоуви число букв в каждой строке 5, при этом расстояние между краями букв в строке находится в зависимости от ширины букв, а расстояние между краями строк – от высоты букв. Уменьшение размеров букв в каждой последующей строке происходит на 26%, а через каждые 3 строчки размер оптопов уменьшается в 2 раза (рис.3). Остроте зрения 1 соответствует log MAR = 0. Цена каждой строки 0,1 log MAR. Значения в log MAR в возрастающем порядке (снизу вверх) расположены по правому краю таблицы. В такой системе значения log MAR могут иметь и отрицательные значения, когда острота зрения превышает значение 6/6 или 1,0 (если MAR < 1; то log MAR < 0). Данная таблица является наиболее точной среди таблиц для определения остроты зрения, она может использоваться на разных расстояниях. Цена каждой буквы 0,02 log MAR. Поэтому можно точно посчитать остроту зрения даже в тех случаях, когда пациент видит только отдельные буквы в строке [5,6,7].

Методика проведения: При использовании диаграммы LogMAR острота зрения оценивается со ссылкой на логарифмическую величину Minimum Angle of Resolution.

Каждая буква имеет значение оценки 0,02 логарифмических единиц. Поскольку в строке 5 букв, общая оценка строки на диаграмме LogMAR представляет собой изменение на 0,1 единицы журнала [6,8].

Формула, используемая при расчете балла:

LogMAR VA = 0,1 + значение LogMAR для лучшей прочитанной строки - 0,02 X (количество прочитанных оптопов), Учитывая, что каждая строка имеет 5 оптопов, эквивалентная формула имеет вид: LogMAR VA = значение LogMAR для лучшей прочитанной строки + 0,02 X (количество пропущенных оптопов)

Пример расчета остроты зрения в единицах log MAR: Пациент читает только 4 буквы из 5 в строке 0,5 log MAR. Расчет остроты зрения: 1) 4 x 0,02 log MAR = 0,08 log MAR (цена 4 букв)

2) $0,6 \log \text{MAR} - 0,080 \log \text{MAR} = 0,52 \log \text{MAR}$. Для перевода полученного значения VA из $\log \text{MAR}$ единиц в десятичную дробь сначала определим соответствующий ему минимальный

угол разрешения (MAR) в минутах: $\log \text{MAR} = 0,52$, $\text{MAR} = 10^{0,52} = 3,3'$, а затем воспользуемся определением, VA: 2) VA равна $1 / \text{MAR} = 0,30$. Таким образом, острота зрения 0,52 в единицах $\log \text{MAR}$ соответствует 0,30 в десятичном виде [4].

Таблица. Приближенное соответствие дробей Снеллена, значений VA по таблице Сивцева-Головина и единиц $\log \text{MAR}$

Дроби Снеллена 20 футов 6 м	Десятичная система	Таблица Сивцева-Головина	Log MAR	
20/200	6/60	0,1	0,1	1,00
20/160	6/48	0,125	-	0,90
20/125	6/38	0,15	-	0,80
20/100	6/30	0,2	0,2	0,70
20/80	6/24	0,25	-	0,60
20/63	6/19	0,3	0,3	0,50
20/50	6/15	0,4	0,4	0,40
20/40	6/12	0,5	0,5	0,30
20/32	6/9,5	0,6	0,6	0,20
-	-	-	0,7	-
20/25	6/7,5	0,8	0,8	0,10
-	-	-	0,9	-
20/20	6/6	1,0	1,0	0,00
20/16	6/5	1,25	-	-0,10
20/12,5	6/3,75	1,5	1,5	-0,20
20/10	6/3	2,0	2,0	-0,30

Рис.4 Приближенное соответствие дробей Снеллена, значений VA по таблице Сивцева – Головина и единиц Log MAR

Заключение. Диаграмма LogMAR предназначена для обеспечения более точных оценок остроты по сравнению с другими диаграммами. По этой причине рекомендуется использовать таблицу LogMAR, особенно в исследовательских условиях. Нулевой LogMAR указывает на стандартное зрение, положительные значения указывают на плохое зрение, а отрицательные значения указывают на хорошее зрение. Каждая строка диаграммы LogMAR содержит одинаковое количество тестовых букв (эффективно стандартизирует текст по размеру букв); буквы на лозунге примерно одинаково разборчивы; Размер букв от строки к строке изменяется логарифмически, как и расстояние между строками, что делает диаграмму удобной для ис-

пользования на нестандартных расстояниях просмотра. Предложенная методика исследования остроты зрения обладает большей прецизионностью, и данные таблицы стали использовать для измерения остроты зрения в катарактальной и рефракционной хирургии [6,7,9,10].

Всемирная организация здравоохранения установила критерии для слабовидящих с использованием шкалы LogMAR. Графики LogMAR имеют важное значение для измерения амблиопичной остроты зрения поскольку они берут эффект скученности во внимание и являются гораздо более точными для чтения. Логарифмическая шкала оценки остроты зрения, лежащая в основе таблицы для визометрии, предложенной в рамках программы ETDRS (Early Treatment Diabetic Retinopathy Study – исследование по раннему лечению диабетической ретинопатии). К сожалению, это изменение еще не получило широкого распространения, и диаграмма Херманна Снеллена 1862 года до сих пор правит в большинстве клинических практик [11].

ЛИТЕРАТУРА

1. "Глазные болезни" под редакцией В.Г. Копяевой 2002 г
2. Harvey B., Franklin A. Routine eye examination, 2005, p.3437
3. Ю.З.Розенблюм Москва «Медицина»1991 стр.77

4. Лещенко И.А. О системах и правилах определения остроты зрения // Вестник оптометрии. – 2009. – № 3. – С. 54.
5. «First Research starts in 1974». National Vision Research Institute. Retrieved 2015-09-24.
6. Bailey IL, Lovie JE (2013). Visual acuity testing. From the laboratory to the clinic. Vision Research 90: 2-9. doi:10.1016/j.visres.2013.05.004.
7. Jump up to: a b c Bailey IL, Lovie JE. I (1976.) New design principles for visual acuity letter charts. Am J Optom Physiol Opt. 53 (11): pp. 740–745.
8. Grosvenor, Theodore (2007). Primary care Optometry. St. Louis, Missouri: ELSEVIER. pp. 174–175. ISBN 9780750675758.
9. Carlson, Kurts, Nancy, Daniel (2004). Clinical Procedures of Ocular Examination. U.S.A: McGraw Hill. p. 10. ISBN 978-0-07-137078-3.
10. Jump up to: a b Virgili G, Acosta R, Grover LL, Bentley SA, Giacomelli G (2013). «Reading aids for adults with low vision». Cochrane Database Syst Rev. 10 (10): CD003303. doi:10.1002/14651858.CD003303. pub3. PMC 4288929. PMID 24154864.
11. Early Treatment Diabetic Retinopathy Study (ETDRS). Multi-centre randomised controlled trial American Journal of Ophthalmology. – 1989.

РЕЗЮМЕ

СИСТЕМА БЕЙЛИ-ЛОУВИ (LOG MAR ЕДИНИЦЫ) В ОПРЕДЕЛЕНИИ ОСТРОТЫ ЗРЕНИЯ. ОБЗОР ЛИТЕРАТУРЫ

Елдес М.Ж., Долматова И.А.

АО «КазНИИ глазных болезней», г. Алматы, Казахстан.

Система Бейли-Лоуви (log MAR единицы) в определении остроты зрения.

Проблема точной количественной оценки остроты зрения является настолько сложной, что не найдено общего решения, как для теоретиков, так и клиницистов. В практической работе используются различные методологические системы, каждый из которых имеет свои достоинства и недостатки. В теоретических исследованиях успешно проработаны лишь определенные частные аспекты общей проблемы, которая включает большой комплекс задач. К сожалению, наряду с развитием понимания не точности некоторых систем определения остроты зрения, до последнего времени продолжают применять в практике старые системы. В частности, это касается единицы измерения остроты зрения. На протяжении многих лет во многих странах традиционно использовались различные, но легко сопоставимые и достаточно простые методы в определении остроты зрения, такие таблицы как по Снеллену и Сивцеву-Головину, однако с недавних пор становятся более настоящими рекомендации выражать остроту зрения только в единицах LogMAR как более точных, чем другие. В данной статье обсуждаются принципиальные преимущества в использовании системы Бейли-Лоуви (LogMAR единицы) для представления результатов оценки остроты зрения и рациональность применения логарифмической шкалы при разработке структуры тестовых таблиц не вызывает сомнений. Приводятся аргументы в пользу данной системы, что является наиболее адекватной и соответствующей принципам измерения остроты зрения. А также метод проведения измерения остроты зрения по системе Log MAR.

ТҰЖЫРЫМ

БЕЙЛИ-ЛОУВИ ЖҮЙЕСІ

Елдес М.Ж., Долматова И. А.

Көз аурулары ҚазҒЗИ АҚ, Алматы қ, Қазақстан.

Көру өткірлігін нақты сандық бағалау мәселесі күрделі болып табылады, және теоретиктер мен клиницистер үшін жалпы шешім табылмаған жағдай болып саналады.

Практикалық жұмыста әр түрлі әдіснамалық жүйелер қолданылады, олардың әрқайсысында өзінің артықшылықтары мен кемшіліктері бар. Теориялық зерттеулерде үлкен кешенді міндеттерді қамтитын жалпы проблеманың нақты және жеке аспектілері ғана табысты қарастырылған. Өкінішке

орай, кейбір көру өткірлігін анықтау жүйелерінің дәлсіздігін түсінуімен қатар, соңғы уақытқа дейін ескі жүйелерді тәжірибеде қолдануы жалғастырылып жатыр. Көптеген жылдар бойы көптеген елдерде әртүрлі, бірақ жеңіл салыстырмалы және көру өткірлігін анықтаудағы жеткілікті қарапайым әдістер қолданылған, олар Снеллен және Сивцев-Головин бойынша кестелер, алайда жақында ғана көрудің өткірлігін тек LogMAR бірліктерінде басқаларына қарағанда дәлірек ретінде көрсету ұсынымдары неғұрлым қатаң болып келе жатыр. Бұл мақалада көрудің өткірлігін бағалау нәтижелерін ұсыну үшін Бейли-Лоуви LogMAR бірліктер жүйесінің пайдалану принциптерінің артықшылықтары және тест кестелерінің құрылымын әзірлеу кезінде логарифмдік шкаланы қолданудың ұтымдылығы туралы жазылған. Осы жүйенің пайдасына дәлелдер келтірілген, сонымен қатар Log MAR жүйесі бойынша көру өткірлігін өлшеу әдісі жазылған.

SUMMARY

BAILEY-LOVIE (LOGMAR) FOR VISUAL ACUITY

Eldes M.J., Dolmatova I.A.
JSC KazNII of Eye Diseases, Almaty, Kazakhstan.

The problem of an accurate assessment of visual acuity appeared to be so complicated that a solution satisfying both visual scientists and optometrists had not been found up to date. In practical works, different methodological approaches are used in parallel, each having its advantages and shortages. In theoretical investigations, only some partial aspects of a general problem have been analyzed successfully. Unfortunately, in line with a significant progress in understanding some principal points, in recent publications, one could notice controversies in using basic notions that hinder proper analysis and comparison of the results obtained. In particular, this concerns the unit of visual acuity measurements. During many years, traditionally, in most countries, different but easily comparable and rather natural notations of Snellen and Golovin-Sivtsev were used. However, in recent years, there are more and more recommendations to use only LogMAR since such "unit" provides a possibility to obtain more accurate data of visual acuity measurements and improve their analysis. In this paper, we consider principal advantages of using LogMAR notation for scoring visual acuity measurements though using logarithmic scale in elaboration of the test charts seems to be quite reasonable. The arguments are presented in favor of using LogMAR chart.

ГРНТИ: 76:29:76.13.15:76.29.56

СИНДРОМ МАРФАНА (КЛИНИЧЕСКИЕ ПРОЯВЛЕНИЯ, ПРИНЦИПЫ ДИАГНОСТИКИ)

Шайкенова А.Д.

Казахский научно-исследовательский институт глазных болезней, г. Алматы, Казахстан

Ключевые слова: Синдром Марфана, клиника, диагностика

Актуальность. Синдром Марфана (СМ) – это аутосомно-доминантное заболевание соединительной ткани, связанное с недостаточной продукцией и неполноценностью фибриллина-1 (FBN1), что в свою очередь ведет к появлению комплекса изменений со стороны органа зрения, сердечно-со-

судистой, опорно-двигательной и других систем [1,7]. По МКБ-10 СМ относится к классу XVII: врожденные аномалии (пороки развития), деформации и хромосомные нарушения – код Q87[2].

Частота встречаемости СМ довольно высока и составляет 1:3000-5000. Риск рождения ребенка с СМ возрастает у пожилого отца, возраст матери значения не имеет. Семейный тип наследования составляет 75%, в 25% случаев можно говорить о новых мутациях. Мужчины и женщины болеют одинаково часто [4,9].

Хотя СМ и носит имя первого педиатра Antoine-Bernard-JeanMarfan, который в 1896 г. впервые описал у 5-летней девочки заболевание, характеризующееся длинными конечностями и пальцами, контрактурами суставов и кифосколиозом; в действительности же было доказано позже, что у ребенка имела место быть контрактурная арахнодактилия (синдром Билса). Тем не менее новый эпонимический термин послужил триггером для дальнейшего изучения подобных детей. В 1902 г. французский терапевт E.C.Achard, а затем W.H.Erb дополнили описание клинических признаков. В 1990 году была доказана роль фибриллина-1 в патогенезе данного синдрома, и установлен локус в хромосоме 15q21.1. Генетикой СМ и схожих с ним заболеваний соединительной ткани занимались BartLoeys и HarryC. Dietz. Последующие изучения этого синдрома дали понять, что хотя в основе развития СМ действительно лежат мутации гена FBN1, у 3% пациентов такие мутации выявить не удастся. Также некоторые пациенты, имеющие проявления СМ, в действительности не имеют мутации гена фибриллина-1, вместо этого у таких пациентов выявляются мутации рецепторов TGF- β , а также мутации в генах COL3A1, MYH11, SLC2A10, ACTA2, что позволило ввести термин марфаноподобные синдромы. [1]

СМ имеет большое медико-социальное значение, учитывая молодой возраст пациенты неблагоприятный исход [1,7,9].

В патогенезе болезни основную роль играет нарушение обмена веществ: накопление свободных или слабо связанных с белком кислых мукополисахаридов (гликозаминогликанов) в эластических и коллагеновых волокнах, что ведет к нарушению обмена гидроксипролина, и, следовательно к неполному развитию или дегенерации коллагеновых волокон, в том числе и связочного аппарата хрусталика [6].

В симптомокомплекс СМ входят следующие клинические проявления: высокорослость, арахнодактилия, скелетные деформации, патология органа зрения, патология сердца и крупных сосудов [2]. Возможен тип болезни Марфана без астенического сложения (маскулиновый тип взрослых), который часто остается не диагностированным [4].

Синдром Марфана может протекать в виде явно выраженной (развернутой) формы, включающей все клинические проявления данной патологии, и стертой (абортивной) формы. Стертая форма обычно проявляется поражением только одной из систем [9].

Сердечная-сосудистая патология при СМ в основном (61,5%) характеризуется недостаточностью митрального клапана в виде поражения эластических

структур створок и сухожильных нитей клапана: миксоматозная дегенерация створок, патологическое удлинение, разрывы хорд. У 2/3 пациентов с синдромом Марфана наблюдаются проявления заболевания со стороны скелета, характеризующиеся высоким ростом, астеническим телосложением, долихостеномелией, «готическим» небом, деформацией грудины («куриная» грудь или грудь «сапожника»), арахнодактилией, сколиозами и спондилолизестезами, кифосколиозами, нарушением функции суставов, плоскостопием [5].

Одним из характерных признаков болезни Марфана является патология органа зрения. Офтальмологические проявления диагностируют у больных синдромом Марфана независимо от их возраста. Наиболее часто встречающимися симптомами болезни Марфана является люксия хрусталика (46,16%) и катаракта (26,92%), которые при прогрессировании осложняются вторичной глаукомой, хрусталиковой миопией и косоглазием [3].

К ранним офтальмологическим признакам синдрома Марфана относят эмбриотоксон, гипоплазию радужки, особенно ее пигментной каймы. К более поздним - деструкцию стекловидного тела, разрушение волокон ресничного пояса и, как следствие, эктопию хрусталика (в 50-80% случаев СМ). Эктопия хрусталика при СМ происходит в верхние отделы, наиболее часто в верхневисочный квадрант. Редко хрусталик дислоцируется в переднюю камеру или стекловидное тело [5]. Реже при СМ может наблюдаться патология самого хрусталика (хрусталик малого размера, шарообразной формы), гетерохромия и колобома радужки, мегалокорнеа, голубые склеры, гипоплазия радужной оболочки, цилиарной мышцы и пигментной каймы зрачкового края, изменение калибра сосудов сетчатки [2].

В 2010 году в КазНИИ ГБ Г.Е. Бегимбаевой [8] была предложена классификация степени эктопии хрусталика при СМ по данным УБМ (таблица 1).

Таблица 1 – Классификация степени эктопии хрусталика при синдроме Марфана по данным ультразвуковой биомикроскопии (Бегимбаева Г.Е., 2010)

Степень эктопии	Клинические признаки (биомикроскопия)	Анатомо-топографические признаки (ультразвуковая биомикроскопия)
I	Неравномерная передняя камера, при узком зрачке – хрусталик без патологии, при мидриазе 6-8 мм виден экватор хрусталика.	Связки сохранены по всей окружности, незначительное увеличение длины связок, умеренная сферофакия, участки колобомы хрусталика.
II	Увеличение глубины передней камеры, умеренный иридоденез, легкий факоденез, экватор хрусталика виден при мидриазе 5-6 мм.	Связки растянуты, истончены, разница в длине связок по квадрантам составляет в среднем 2,3 мм, диаметр хрусталика уменьшен на 1,0-1,5 мм, сферофакия.
III	Глубокая камера, выраженный факоденез, экватор хрусталика виден при зрачке 3-4,5 мм. При мидриазе просматриваются связки в зоне максимального растяжения.	Выраженное истончение и растяжение связок, участки экватора хрусталика с полным отсутствием крепления цинновых связок, разница в длине связок по квадрантам достигает 5,1 мм, микрофакия, сферофакия.
IV	Смещение хрусталика в стекловидное тело или в переднюю камеру, нарушение целостности гилоидной мембраны, фибриллы стекловидного тела в области зрачка.	Полный отрыв с отсутствием крепления цинновых связок по экватору, фрагменты стекловидного тела в задней камере.

Систематизация признаков СМ впервые появилась в монографии «Наследственные нарушения соединительной ткани» в 1955 г. V. McKusick. Первые диагностические критерии синдрома Марфана - в 1986 г. в «Берлинской нозологии», но с открытием в 1990г. роли FBN1 в развитие синдрома, она перестала быть актуальной и в 1996 г. была создана Гентская нозология, которая разделила все критерии на большие и малые, учла роль мутации гена FBN1 и при постановки диагноза опиралась на наличие патологических изменений соединительной ткани по крайней мере в двух системах с признаками вовлечения третьей системы [2]. Однако в ней не были выделены признаки, наиболее специфичные для СМ, а данные семейного анамнеза и положительные результаты генетического исследования рассматривались лишь как один из больших критериев диагностики. Поэтому в 2010 году Гентская нозология была пересмотрена [1].

По данным Гентской нозологии 2010 СМ выставляется в случае выявления дилатации аорты в сочетании с эктопией хрусталика или признаками системного вовлечения соединительной ткани, не менее 7 баллов (по балльной оценке вовлечения соединительной ткани). Балльная оценка включает: уменьшение верхнего сегмента тела к нижнему и симптом запястья и большого пальца – 3 балла, симптом запястья или большого

пальца – 1 балл, килевидная деформация грудной клетки 2 балла, увеличение размаха рук к росту и нетяжелая степень сколиоза – 1 балл, воронкообразная деформация или асимметрия грудной клетки – 1 балл, плоскостопие – 1 балл, кожные стрии – 1 балл, недоразгибание локтевого сустава – 1балл, вальгусная деформация стопы -1 балл, пневмоторакс – 2 балла, эктазия твердой мозговой оболочки – 2 балла, протрузия тазобедренного сустава – 2 балла, симптом большого пальца – 1 балл, миопия более 3 диоптрий –1 балл, пролапс митрального клапана 1 балл, лицевые признаки (энофтальм, скошенные вниз глазные щели, гипоплазия скуловых костей) – 1 балл, протрузия митрального клапана – 1 балл [1].

Целью нашей работы явилось изучение частоты синдрома Марфана по данным обращаемости в АО «Казахский научно-исследовательский институт глазных болезней» (КазНИИ ГБ).

Материалы и методы. Частота синдрома Марфана среди врожденной и наследственной офтальмопатологии изучена по данным обращаемости (журналы регистрации пациентов) и данных статистических отчетов стационара КазНИИ ГБ за 2016-2018 годы.

Проведен анализ 21 историй болезни пациентов, находившихся на стационарном лечении в КазНИИ ГБ в 2016-2018 годах с диагнозом: Сублюксация хрусталика на фоне синдрома Марфана.

Результаты:

Частота СМ среди наследственной офтальмопатологии представлена на рисунке 1.

Как следует из представленных на рисунке данных частота СМ среди наследственной патологии органа зрения у детей составляла 5% в 2017 году и 19% - в 2018.

На рисунке 2 представлены результаты анализа частоты СМ, среди всех случаев сублюксации хрусталика, подтвержденных данными УБМ. Как видно из рисунка частота СМ среди причин сублюксации хрусталика по

данным КазНИИ ГБ за 2017-2018 года составила 0,83% и 2,2% соответственно, что значительно ниже показателей за 2004-2006 гг, представленных в работе Г.Е. Бегимбаевой (2010) [5]. Можно предположить, что снижение частоты СМ в 2017-2018 гг. (по данным КазНИИ ГБ) в структуре причин сублюксации хрусталика обусловлено не сокращением данной офтальмопатологии, а объясняется трансфертом высокотехнологических медицинских услуг (ВТМУ), в том числе и операций по поводу сублюксации хрусталика, на уровень городских и областных стационаров.

Анализ 21 истории болезни пациентов, проходивших лечение в КазНИИ ГБ в 2017-2018 гг, показал, что диагноз синдром Марфана был основан в основном на наличии у больного сублюксации хрусталика, миопии выше 3 диоптрий, увеличении размаха рук к росту.

В качестве иллюстрации СМ приводим **клинический случай**.

Пациентка Н., три года, была впервые обследована в КазНИИ ГБ в феврале 2019 года

Из анамнеза: в 2018 году мама заметила, что ребенок рассматривает предметы только на близком расстоянии. В период беременности у матери выявлена железодефицитная анемия средней степени (гемоглобин 90 г/л). В семье 2 ребенка; у старшего семилетнего ребенка, патологии со стороны органа зрения не отмечается.

Объективно: Острота зрения правого глаза составляла 0,01 н/к, левого - 0,04 н/к

Рефракция: OD – sph (-) 4 D, OS – sph (-) 3,5 D

Тп = N. Положение глазного яблока правильное. Движение глазного яблока в полном объеме. Конъюнктива бледно – розовая. Склера белая. Роговица сферичная, зеркальная, прозрачная. Передняя камера неравномерная, средней глубины, влага прозрачная. Рисунок радужки сохранен. Зрачок округлой формы, в центре, диаметр - 2,0 мм. Реакция на свет сохранена. Иридодегенез. Хрусталик прозрачный, сублюксирован кверху назально, края хрусталика смещены за оптическую ось глаза (рисунок 3). Задняя капсула хрусталика прозрачная. Факодегенез. Стекловидное тело прозрачное. Диск зрительного нерва бледно-розовый, выраженное склеральное кольцо с носовой стороны. Артерии и вены умеренно сужены. Макулярный рефлекс сглажен.

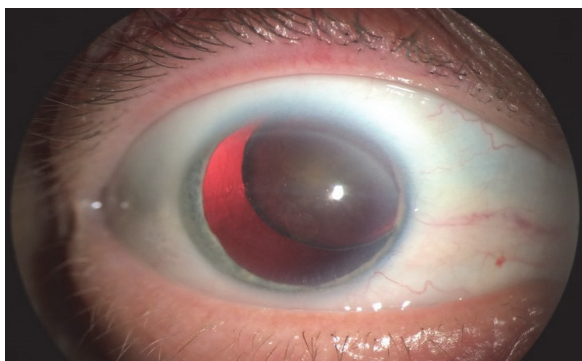

Рисунок 3 – Сублюксация хрусталика, пациентка Н.

По данным УБМ до операции: отмечается люксия хрусталика кверху (рисунок 4).

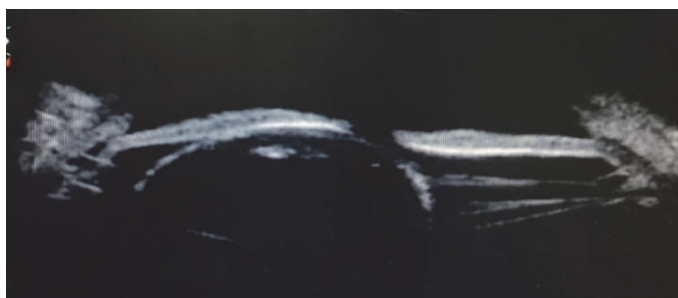


Рисунок 4 – Данные УБМ пациентки Н.

Данные эхографии до операции: OD ~ 25,75 мм, хрусталик - 3,34 - мм.
OS – 26,16 мм, хрусталик – 3,31 - мм.

Пациентка госпитализирована для хирургического лечения. Проведена операция фактоэмульсификация катаракты с имплантацией интраокулярной линзы с трассклеральной фиксацией и дисцизия задней капсулы хрусталика (с оптической целью). Острота зрения правого глаза после операции составила 0,02; с коррекцией sph (+) 2,0 D, с учетом дальнейшего роста глаза, составила 0,09.

Выводы:

- По данным КазНИИ ГБ частота синдрома Марфана среди наследственных

заболеваний органа зрения составила 5% (2017г) - 19% (2018), среди всех причин эктопии хрусталика – 0,83% и 2,2% соответственно.

- Диагноз синдром Марфана основан на наличии эктопии хрусталика, миопии более 3 диоптрий и изменении со стороны опорно-двигательного аппарата.

- В нашем исследовании в 100% случаев эктопия хрусталика подтверждена данными УБМ (сублюксация хрусталика в стекловидное тело).

- Учитывая данные литературы, следует рекомендовать обязательное обследование пациентов с синдромом Марфана у кардиолога с целью раннего выявления признаков аневризмы аорты.

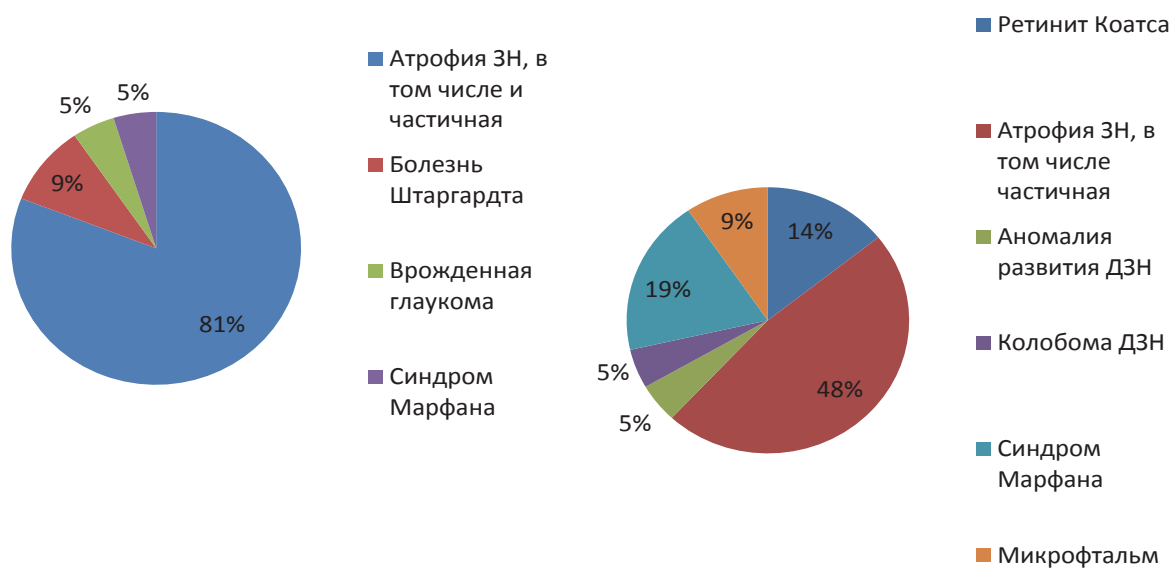


Рисунок 1 – Структура врожденной патологии по данным КазНИИ ГБ (а -2017 год, б – 2018 год)

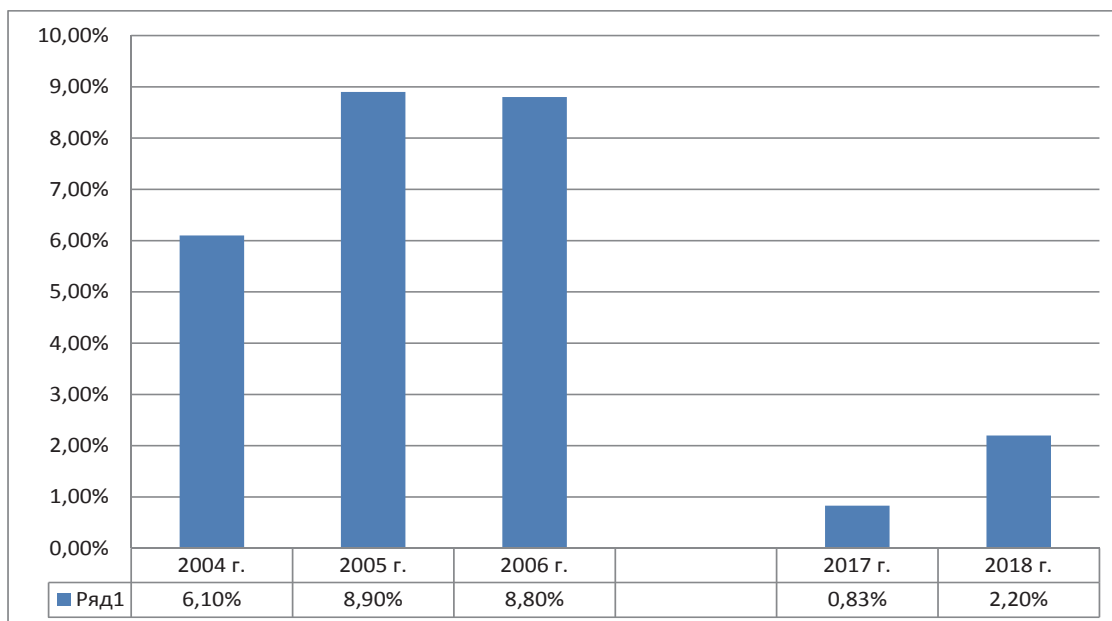


Рисунок 2 –Частота синдрома Марфана среди причин сублюксации хрусталика по данным КазНИИ ГБ

ЛИТЕРАТУРА

1. Лунева Е.Б., Парфенова Н.Н., Коршунова А.Л., Земцовский Э.В. Новые подходы в диагностике синдрома Марфана//Российский семейный врач – 2012.- С.14-19.
2. Тер-Галстян А.А., Галстян А.А., Давтян А.Р. Болезнь Марфана// Российский вестник перинатологии и педиатрии, 2008 – №4.-С.58-65.
3. Тошпулатова А.З., Бузруков Б.Т. Глазные проявления синдрома Марфана у детей//Актуальные проблемы офтальмологии: IX Всерос. науч. конф. молодых ученых: Сб. науч. работ / Под ред. д.м.н., проф. Малюгина Б.Э.– М.: Изд-во «Офтальмология», 2014. – С.52-54.
4. Делягин В.М., Жакупова Ж.С., Нарычев И.А., Мельникова М.Б. Синдром Марфана (принципы диагностики, клиническая картина, тактика врача) // Кардиология – 2008.-№4.-С.39-43.
5. Грабовецкий В.Р., Титаренко А.И., Папанян П.П. Врожденные нарушения капсульно-связочного комплекса глаза//Офтальмологические ведомости, 2016.-том 9 №2- – С.45-51.
6. Коровенков Р.И. Наследственные и врожденные заболевания глаз// СПб, Химиздат.- 2006.- с..474-476
7. Сенченко Н.Я. Клиническая эффективность методов хирургической реабилитации детей с врожденной эктопией хрусталика при синдроме Марфана//ActaBiomedicaScientifica.-2011.-№6 – С.82-85.
8. Бегимбаева Г.Е.Хирургическая реабилитация больных с патологией связочного аппарата хрусталика: дисс. ... док. мед. наук.- 2010, Алматы.
9. Тошпулатова А.З. Особенности клинических проявлений синдрома Марфана у детей и сложности хирургического лечения люксации хрусталика//Педиатр – 2013. – том IV-№1 – С.58-61.

РЕЗЮМЕ

СИНДРОМ МАРФАНА (КЛИНИЧЕСКИЕ ПРОЯВЛЕНИЯ, ПРИНЦИПЫ ДИАГНОСТИКИ)

Шайкенова А.Д.

Казахский научно-исследовательский институт глазных болезней
г. Алматы, Казахстан

Несмотря на имеющиеся четкие критерии диагностики, постановка СМ остается проблемой для многих врачей, и как следствие ведет к неполному обследованию таких больных, и назначению неадекватной терапии.

По данным КазНИИ ГБ частота синдрома Марфана среди наследственных заболеваний органа зрения составила 5% (2017г) - 19% (2018), среди всех причин эктопии хрусталика – 0,83% и 2,2% соответственно.

Анализ 21 истории болезни пациентов, проходивших лечение в КазНИИ ГБ в 2017-2018 гг, показал, что диагноз синдром Марфана был основан в основном на наличии у больного сублюксации хрусталика, миопии выше 3 диоптрий, увеличении размаха рожка к росту.

Учитывая данные литературы, следует рекомендовать обязательное обследование пациентов с синдромом Марфана у кардиолога с целью раннего выявления признаков аневризмы аорты.

ТҰЖЫРЫМ

МАРФАН СИНДРОМЫ

Шайкенова А.Д.

«Құрмет белгісі» орденді Қазақ көз аурулары ғылыми зерттеу институты Акционерлік қоғамы,
Алматы қаласы

Қол жетімді диагностикалық критерийлерге қарамастан, СМ көптеген дәрігерлер үшін проблема болып қалып отыр, нәтижесінде мұндай науқастарда толық емдеуге және жеткіліксіз терапияны тағайындауға әкеліп соқтырады.

АҚ ҚазҒЗИ КА деректері бойынша, көру органының тұқым қуалайтын аурулар арасында Марфан синдромының жиілігі 5% (2017) - 19% (2018), линзаның эктопиясының барлық себептері тиісінше - 0,83% және 2,2% құрады.

2017-2018 жылдары КазНИИ ГБ-да емделген науқастардың 21 оқиғасының талдауы Марфан синдромын диагностикалау негізінен пациенттің линзаның сублаксиясына негізделген, миопия 3 диоптерден жоғары, өсу қарқынының өсуіне негізделген.

Әдебиеттегі деректерді ескере отырып, африкалық аневризманың белгілерін ерте анықтау мақсатында, Кардиолог дәрігері Марфан синдромы бар науқастарды мұқият тексеру керек.

SUMMARY

MARFANS SYNDROME

Shaikenova A.D.

Kazakh Research institute of eye diseases, Almaty

Despite the available clear diagnostic criteria, establishing the MS remains a problem for many doctors, and as a result leads to incomplete examination of such patients, and the appointment of inadequate therapy.

According to databased of Kazakh Research Institute of Eye Diseases, the frequency of Marfan syndrome among hereditary diseases of the organ of vision were 5% (2017) and 19% (2018), among all causes of ectopia of the lens were 0.83% and 2.2%, respectively.

Analysis of 21 case histories of patients treated in Kazakh Research Institute of Eye Diseases in 2017-2018 showed that the diagnosis of Marfan syndrome was based mainly on the patient's lens subluxation, myopia higher than 3 diopters, an increase in arm span to growth.

Considering the data in the literature, a mandatory cardiologist examination should be recommended to every patients with Marfan syndrome for the purpose of early detection of signs of aortic aneurysm.

ГРНТИ 76.29.56:76.29.39

КӨЗ АЛМАСЫН АЛЫП ТАСТАУ ОПЕРАЦИЯЛАРЫ ЖӘНЕ НЕГІЗГІ СЕБЕПТЕРІ

М.ғ.д Бейсенбаева Б.С., Кобабаева А.Н., Әбілова Г.К

«Құрмет белгісі» орденді Қазақ көз аурулары ғылыми зерттеу институты Акционерлік қоғамы, Алматы қаласы

Кілттік сөздер: көзді алып тастау, эвисцерация, энуклеация, эвисцероэнуклеация, косметикалық, көз протездеу

Көзді алып тастау-адам баласының кәсіби қабілеттілігін шектеп қана қоймай, психологиялық түрғыдан толыққанды сезінбеушілікке әкеп соқтыратын ауыр психологиялық жарақат. Емнің ағза сақтау мақсатында жасалатындығына қарамастан, көзді алып тастау жиі жасалатын операция түрі болып табылады. Аталған сырқаттан көбінесе 40 жасқа дейінгі жастар зардап шегеді (58%-92,5%) [1,2].

Бекінгіш-қозғалмалы культя құру үшін әртүрлі әдістер қолданылады: энуклеация, эвисцерация, эвисцеронуклеация.

Соңғы уақытта хирургтардың дұрыс тактиканы таңдау тенденциясы энуклеациядан склеральды капсуланы толық немесе бөлікті сақтау-эвисцерация/ эвисцероэнуклеацияға өту тактикасы кеңінен қолданылып келеді [3-7].

Әдебиеттерге сүйенсек, көз алмасын алып тастау операциясы ең ағаш 450 жыл бұрын жасалған екен. Бұл операцияны (энуклеация немесе экзентерация) ең алғаш 1555 жылы Ланге (J.Lange) жасаған. Операция жасалу техникасы әлі күнге белгісіз [6].

1859 жылы Arlt С. көз алмасын алып тастаудың әдісін ұсынды, ол экстраокулярлы бұлшықеттерді кесу арқылы алып тастауға негізделген. Бұл әдіс әлі күнге дейін де қолданыста және 1860 жылы бұл әдісті Graefe А. жетілдірген. Содан бері бұл әдісті әлем хирургтары техникалық түрлі әдістермен толықтырды: Мюльс, Барракер, Бартельс [8-11].

Бүгінгі таңда энуклеация көптеген модификацияға ие. Энуклеация жасалу кезеңдері салыстырмалы түрде қарапайым, дегенмен операция барысында экстраокулярлы бұлшықетті кескен соң фиксациялау, эндопротезді имплантациялау, тенон қабығы мен конъюнктиваға тігіс салу кезеңдерінде көтеген әдістерді қарастыруға болады. Энуклеация операциясы орбитадағы анатомо-топографиялық байланыстардың дұрыс орналасуын бұза отырып, бекінгіш-қозғалмалы культя қозғалысының шектелуіне және косметикалық нәтиженің нашарлауына әкеп соқтырады. Энуклеацияға көрсеткіш көзішілік ісіктер болуымен шектеледі, сонымен қатар симпатикалық офтальмияның даму қатерімен немесе дамуымен көрінеді [11].

Эвисцерацияны ең алғаш 1817 жылы Веер. В сипаттаған, ол экпульсивті геморрагиясы бар науқасқа осы операцияны жасаған. Бүгінгі күнге дейін сақталып келе жатқан эвисцерация операциясының классикалық әдісін ең алғаш 1884 жылы Грефе құрастырған, бұл әдіс қасаң қабықты кесіп, склеральды қап ішіндегі қосындыларды алып тастап, ақ қабыққа тігіс салуға негізделген. Бірнеше авторлардың пікірінше, эвисцерацияға көрсеткіш бопып бастан өткізген эндофтальмит немесе панофтальмит, абсолютті глаукома және көзішілік ісік жоқ екендігіне көз жеткізгенде [8-9].

Эвисцероэнуклеация әдісі энуклеация мен эвисцерация әдістерінің қосындысы болып табылады. Бірақ кейбір авторлардың пікірінше «эвисцероэнуклеация» терминінің қате екендігі айтылып жүр. олардың пікірінше, аталған операция артқы полюстің резекциясы және

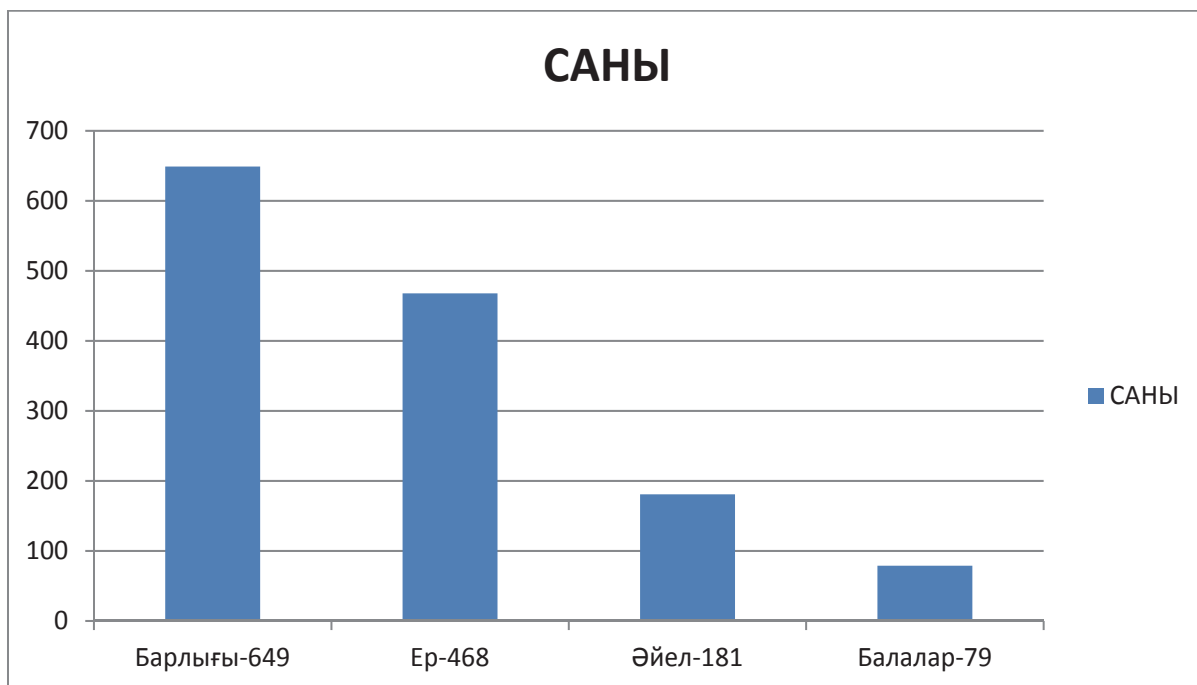
неврэктомиямен эвисцерациялау болып табылады [11]. Энуклеацияға қарағанда эвисцероэнуклеацияның артықшылығы- бекінгіш-қозғалмалы культя қозғалысының толыққанды болуы және косметикалық нәтиженің жақсаруы болып табылады.

Бүгінгі таңда эвисцероэнуклеация операциясы екі әдіспен жасалады-фиброзды қабықтың алдыңғы бөлігін сақтап қалу немесе алып тастау.

Мақсаты-көз алмасын алып тастау жүргізілген науқастарды сараптау және алып келген себептерін анықтау.

Зерттеу материалдары мен әдістері. Қазақ көз аурулары ғылыми зерттеу институтында 2013-2015 жж.аралығында көз алмасын алып тастау операциясы жасалған науқастар ауру тарихы.

Нәтиже. 2013-2015 жж аралығындағы көз алмасын алып тастау операциясы жасалған 649 науқастың ауру тарихы сарапталды. Нәтиже бойынша барлығы-649 науқас, оның ішінде ер адамдар -468, әйел адам-181, балалар-79 құрады (1-сурет). Орташа жас мөлшері-47±2 тең болды.УДЗ мәліметі бойынша орташа көз алмасының көлемі 17,2±2 болды. Көз ішілік қысымның орташа деңгейі 11±2.



Сурет-1. Зерттелінген ауру тарихы бойынша жалпы мәліметтер

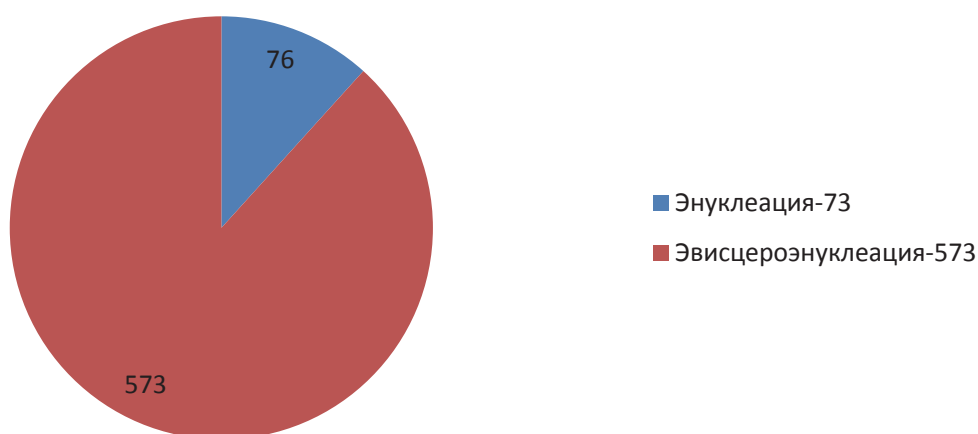
1-кесте. Анамнезі бойынша көз алмасын алып тастау себептері

Көрсеткіш	Саны, пайызы
Жарақат	315 (48,5%)
Терминальды глаукома	90 (13,8%)
Баяу ағымды увеиттан кейінгі субатрофия	172 (26,5%)
Енген жарақат	8 (1,2%)
Хориоидея меланомасы	7 (1,07%)
Симпатикалық офтальмия	25 (3,85%)
Жарақатқа байланыссыз субатрофия	2 (0,3%)
Эндофталмит	2 (0,3%)
Жарақаттан кейінгі эндофталмит	4 (0,6%)
Басқа себептер	18(2,78%)
Қасаң қабық тесілуі	6 (0,92%)

1-кестеде көрсетілгендей, зерттелінген ауру тарихынан алынған анамнез мәліметтері негізіне сүйенсек, көз алмасын алып тастау себептерінің

ішінде ең жиі кездесетіні жарақаттар (48,5%) екені анықталды. Одан кейінгі жиі кездесетін себептер болып баяу ағымды увеиттан кейінгі субатрофия (26,5%), терминальды глаукома (13,8%) екендігі белгілі болды.

2013-2017 ж.ж аралығында жасалынған операциялар саны

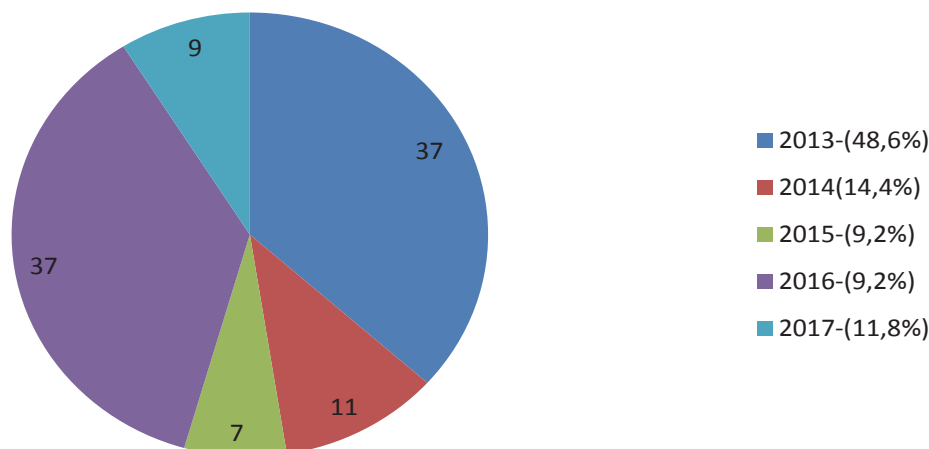


2-сурет. 2013-2017 ж.ж аралығында жасалынған операциялардың жалпы саны

2-суретте көрсетілгендей 2013-2015 жж аралығында энуклеация опе-

рациясы-76, эвисцероэнуклеация-573 жасалынған.

Энуклеация операциясы 2013-2017 ж.ж



3-сурет. 2013-2017 ж.ж аралығында жасалған энуклеация операцияларының саны

3-суретте көрсетілгендей, барлығы Қазақ көз аурулары ҒЗИ-да 5 жыл көлемінде 76 науқасқа энуклеация операциясы жасалынған. Оның ішінде 2013 жылы-37 операция (48,6%), 2014 жылы-11 операция (14,4%), 2015 жылы-7 операция (9,2%), 2016 жылы-12 операция (15,8%), 2017 жылы-9 операция (11,8 %) жаасалынған. Энуклеация операциясының соңғы жылдары аз жасалу себептері глаукома мен шұғыл офтальмологиялық көмектің сапалы көрсетілуіне байланысты айтарлықтай төмендеген.

76 науқастың ішінде энуклеация көз алмасының жарақатына байланысты-30 жағдайда (39,4%), жарақатпен байланыссыз субатрофия-12 жағдайда (15,8%), симпатикалық офтальмия-5 жағдайда (6,5%), терминальды глаукома-18 жағдайда (23,6%), қасаң қабық тесілуі-2 жағдайда (2,5%), өзіндік эвисцерация-1 жағдайда (1,3%), эндофальмит-1 жағдайда (1,3%), хориоидея меланомасы-7 жағдайда (9,2%) тіркелді.

Қалған 573 науқасқа эвисцероэнуклеация операциясы жоғары кестеде көрсетілген себеперге байланысты жасалынған. Кесте нәтижесі бойынша эвисцероэнуклеация операциясы көбінесе ер адамдарға жасалынған, жас ерекшелігі 20-41 жас аралығын құрады және ең көп себебі жарақаттан кейінгі субатрофия, баяу ағымды увеит екендігі анықталды.

Көру ағзасынан айырылған науқас үшін көз протездері эстетикалық және моральдік жағынан аса маңызды мәселелердің шешімі. Көз ағзасынан

айырылған науқас протездеуі керек, әйтпесе конъюнктивалық қуыс мөлшері кішіриеді. Сонымен қатар, кірпіктер ішкі жағына қарай бұралып, ыңғайсыздық тудырады, конъюнктиваны жарақаттап, созылмалы қабыну процестеріне себеп болады.

Тағы бір айтарлық жайыт бала кезіндегі протездеу өте маңызды, өйткені конъюнктивалық қуыста протездеу көздің орбитасының сүйектерінің өсуін ынталандырады. Протездің болмауы адамның орбита сүйектерінің өсу процесінің кешігуіне әкеледі.

Косметикалық көз протездері шыныдан немесе пластиктен жасалады. Оның бетінде көздің алдыңғы сегментінің өте дәл бейнеленген көрінісі болады.

Қорытынды. Сарапталған мәліметтер нәтижелеріне сүйене отырып, көз алмасын алып тастауға әкелетін себептердің ең көбі-жарақаттар екендігі анықталды. Қазіргі таңдағы әртүрлі авторлардың ғылыми еңбектері негізіне сүйенсек, энуклеацияның негізгі жасалатын себебі-көзішілік ісіктер болып табылады.

ӘДЕБИЕТТЕР

1. Давыдов Д.В. Медико- биологические аспекты комплексного использования биоматериалов у пациентов с анофтальмом: Автореф. дисс... доктора, мед. наук. М., 2000, 46с.
2. Филатова И.А. Соотношение формы и объема из углеродного имплантата Карботекстима/И.А. Филатова//IIIЕвро-азиатскаяконф.поофтальмохирургии:Матер,конф.Екатеринбург,2003,т.2, с.48-49.

3. ТахчидиХ.П.,ШляхтовМ.И.Способ формирования опорно-двигательной культы с последующей косметической коррекцией окрашенной мягкой контактной линзой / Сб. науч. тр.: 2-я Евро-Ази-атская конф. по офтальмохирургии, Екатеринбург, 2001,с.273-274.
4. Anderson R.L., Yen M.T., Lucci L.M. The quasi-integrated porous polyethelene orbital implantat // Ophthalmol. Plast. Reconstr. Surg., 2002, v.18,p.50-55.
5. Blaydon S.M., SheplerT.R., NeuhausR.W. et al. The porous polyethylene (Medpor) Spherical orbital im plant:aretrospectivestudyof136cases//Ophthalmol.Plast.Reconstr.Surg.,2003,v.19,p.364-371.
6. Duong M.H., BarracoP., Schapiro D. et al. Enucleation with on-the-table evisceration. Is it a good technique? // J. Fr. Ophtalmol., 2001, v.24,p.836-841.
7. Kitzmann A.S., Weaver A.L., Lohse C.M. et al. Clinicopathologic correlations in 646 consecutive surgical eye specimens, 1990-2000 // Am. J. Clin. Pathol., 2003,v.119(4), p.594-601.
8. ДавыдовД.В.Формирование опорно-двигательной культы при эвисцерации с применением эластичного силиконового имплантата:Автореф.дис....канд.мед.наук.М.,1994,с.37-69.
9. SoaresIP, FrançaVP. Evisceration and enucleation // SeminOphthalmol., 2010, v.25(3),p.94-97.
10. Филатова И.А. Анофтальм. Патология и лечение. М.:Медицина, 2007, с.48-61.
11. Sales-SanzM.,Sanz-LopezA.Four-petalevisceration:anewtechnique//Ophthalmol.Plast.Reconstr. Surg., 2007, v.2(1),p.179-182.

РЕЗЮМЕ

УДАЛЕНИЕ ГЛАЗА И ЕГО ПРИЧИНЫ

Д.м.н Бейсенбаева Б.С, Кобабаева А.Н., Әбілова Г.К
Акционерное общество «Казахский ордена «Знак почета»
Научно-исследовательский институт глазных болезней

Ключевые слова: удаление глазного яблока, эвисцерация, энуклеация, эвисцероэнуклеация, косметические аспекты, протезирование глаза

В последнее время отмечается отчетливая тенденция перехода хирургов от использования энуклеации к методикам с полным или частичным сохранением склеральной капсулы- эвисцераций/эвисцероэнуклеации. Многие современные исследователи подчеркивают, что после его проведения значительно возрастает риск развития анофтальмического синдрома, сопровождающегося целым рядом косметических дефектов (уменьшение объема конъюнктивальной полости, глубина положения косметического протеза в орбите, неудовлетворительная его подвижность, и т.д), и считают удаление глазного яблока без создания опорно-двигательной культы «калечащей операцией»

SUMMARY

REMOVAL OF AN EYE AND AND ITS CAUSES

B.S Beysenbayeva., Kopabayeva A.N, G.K Abilova
Kazakh Research institute of eye diseases, Almaty

Keyword: removal of an eye, evistseration, enucleation, evisceroenucleation, cosmetic aspects, prosthetics of an eye

Recently the distinct tendency of transition of surgeons from use of an enucleation to techniques with full or partial preservation of the skleralny capsule - evisceration, evisceroenucleation. Many modern researchers emphasize that after his carrying out the risk of development of the anoftalmichesky syndrome which is followed by a number of cosmetic defects considerably increases (reduction of volume of a conjunctival cavity, a deep arrangement of a cosmetic artificial limb in an orbit, his unsatisfactory mobility, etc.), and consider removal of an eye without creation of a musculoskeletal stump «mutilating operation»

ГРНТИ 76.29.56

ПРИМЕНЕНИЕ ОБОГАЩЕННОЙ ТРОМБОЦИТАМИ АУТОПЛАЗМЫ В ОФТАЛЬМОЛОГИИ (ОБЗОР ЛИТЕРАТУРЫ)

Казенов Т.Т. Имантаева М.Б.

АО «КазНИИ глазных болезней», г. Алматы, Казахстан

Ключевые слова: обогащенная тромбоцитами аутоплазма, факторы роста, офтальмология.

Применение обогащенной тромбоцитами аутоплазмы (Platelet Rich Plasma- PRP) – новое перспективное направление в лечении большого спектра заболеваний. Обогащенная тромбоцитами плазма крови содержит значительное количество тромбоцитов человека, включающих биоактивные молекулы и другие биологически активные вещества [1].

Аутоплазма сама по себе является естественной для собственных тканей человека, биодоступной в том биохимическом соотношении компонентов, которое свойственно данному организму. Патофизиологический процесс действия тромбоцитарной аутологичной плазмы упрощенно можно представить следующим образом: вследствие утери контакта тромбоцита с эндотелием при выходе из кровеносного русла он изменяет свою

форму, стимулируя альфа-гранулы, выбрасывающие, в свою очередь, в рану факторы роста [2].

Тромбоцитарная аутоплазма модулирует и регулирует функцию первичных, вторичных и третичных факторов роста, влияя на все стадии регенерации одновременно. Упомянутое свойство отличает факторы роста тромбоцитарной аутологичной плазмы от рекомбинантных факторов роста, каждый из которых отвечает за отдельный механизм регенерации [3].

Основные факторы роста, содержащиеся в тромбоцитах, и их функции описаны Р.Р. Ахмеровым в 2014 году и представлены в таблице 1 [4].

Таблица 1 - основные факторы роста, содержащиеся в тромбоцитах, и их функции (Ахмеров Р.Р 2014г.) [4].

Белок	Функция
IGF (инсулиноподобный фактор роста)	Стимулирует дифференцирование стволовых клеток, усиливает метаболизм костной ткани и синтез коллагена
PDGF (тромбоцитарный фактор роста)	Содержит сигнальные пептиды. Продуцируется тромбоцитами и макрофагами. Трансформирует клетки, имеющие соответствующие рецепторы. Активирует пролиферацию и миграцию мезенхимальных (остеогенных) клеток. Стимулирует ангиогенез
EGF (эпидермальный фактор роста)	Стимулирует пролиферацию фибро- и остеобластов. Стимулирует синтез фибронектина
FGF (фибробластный фактор роста)	Продуцируется эндотелиальными клетками, макрофагами, остеобластами и тромбоцитами. Вызывает экспрессию в костной ткани, ангиогенеза, оссификации. Индуцирует продукцию TGF в остеобластных клетках
TGF-β («Семейство» трансформирующего фактора роста)	Продуцируются тромбоцитами и остеобластами. В большом количестве содержится в тромбоцитах. Содержит сигнальный пептид и 16 доменов, обладающих кальцийсвязывающими сайтами. Многофункциональные факторы, т.к. не только индуцируют дифференцирование мезенхимальных клеток, но и вызывают множество клеточных и межклеточных ответов, включая продукцию других факторов роста. К трансформирующим факторам роста относятся костные морфогенетические белки, часть которых (КМБ-2, остеогенин или КМБ-3, КМБ-4, -5, -7, -8 и -9) являются выраженными остеоиндукторами
PDEGF (тромбоцитарный фактор роста эндотелиальных клеток)	Фермент, поддерживающий целостность кровеносных сосудов. Оказывает стимулирующее действие на эндотелиальные клетки и обладает ангиогенным эффектом. Имеет ген на 22 хромосоме

VEGF или PDAF (ростовый фактор эндотелия сосудов)	Имеются 4 вида фактора VEGF-A, -B, -C и -D. Участвуют в ангиогенезе, индуцируют пролиферацию эндотелиальных клеток сосудов. Являются гепарин-связывающими белками
PLGF-1/-2 (плацентарные ростовые факторы)	Потенцируют действие VEGF, повышают проницаемость сосудистой стенки
Тромбоспондин	Имеет 3 гена на 1, 6 и 15 хромосомах. Содержится в тромбоцитах, базальной мембране кровеносных сосудов. Синтезируется остеобластами и находится в остеоиде. Опосредует адгезию костных клеток
Остеонектин «культуральный шоковый протеин»	Составляет 15% органического компонента костного матрикса. Ген локализуется на 5 хромосоме. Содержится в остеобластах, одонтоблестах, хондроцитах и тромбоцитах. Регулирует пролиферацию и взаимодействие клеток с матриксом. Биохимически связывается с β -цепью тромбоцитарного фактора роста

Использование тромбоцитарной аутоплазмы представляет собой одну из немногих возможностей запускать и ускорять естественные механизмы регенерации за счет содержащихся в тромбоцитах факторов роста. Кроме того, она не токсична и не иммунореактивна. В соответствии с разработками Ахмерова Р.Р. получение аутоплазмы включает отделение плазмы и тромбоцитов от эритроцитов как по градиенту плотности, так и с использованием специализированных лабораторных фильтров [3].

Методика получения PRP массы проводится следующим образом: забор крови осуществляют в объеме 18–36 мл с помощью периферического венозного катетера диаметром не менее 1,1 мм в зависимости от зоны введения, определенной для лечения, в 2–4 специализированные пробирки.

Пробирки укладываются в центрифугу, которая настраивается на параметры вращения 3200 оборотов в минуту в течение 5 минут.

В ходе вращения в центрифуге кровь разделяется на две основные фракции: эритроцитарно-лейкоцитарной сгусток и плазму крови, содержащую тромбоциты, микро- и макро-минералы, витамины, аминокислоты. Шприцем (2,0–3,0 мл) забирается супернатант — тромбоцитарная аутологичная плазма, находящаяся в верхней части пробирки над разделительным гелем [4].

Богатая тромбоцитами плазма — простой, дешевый и минимально инвазивный способ получить естественную концентрацию аутологических факторов роста. В последние годы широко проводятся эксперименты в различных областях медицины для выявления ее способности регенерации ткани. Область применения PRP разнообразна: спортивная медицина, ортопедия, сто-

матология, дерматология, офтальмология, пластическая и челюстно-лицевая хирургия [5].

В 1876 году первое сообщение о применении нативной крови опубликовал Schede Franz при обработке раны. Было отмечено более быстрое заживление раны при нахождении в ней некоторого количества крови. Шведские врачи Grafstrom и Elfstrom в 1898 году впервые произвели инъекции аутологичной крови в растворе поваренной соли при пневмонии и туберкулезе [4].

В 1905 году хирург Август Бир провел первый эксперимент по использованию аутогемотерапии для лечения переломов, создавая искусственные гематомы. В дальнейшем применяли аутогемотерапию для стимуляции защитных реакции у больных с инфекционными заболеваниями, фурункулезом, хроническими воспалительными заболеваниями [6]. Также М.С. Ермагамбетов (1992-1999) провел исследования применяя аутогемостимуляцию локального фибринолиза в лечении тромбоза вен сетчатки. Получив хорошие результаты, он внедрил данный метод лечения в клиническую практику [7].

В. Ф. Войно-Ясенецкий в 1934 году опубликовал «Очерки гнойной хирургии», где была описана методика аутогемотерапии в виде инфильтраций целевой аутокрови очага воспалительного процесса мягких тканей. Аутокровь применялась при лечении фурункулов и карбункулов. Оценивая положительно терапевтический эффект введения аутокрови, В. Ф. Войно-Ясенецкий отмечал выраженную болезненность при инъекциях, что требовало применения наркоза [8].

М.Р. Урист в 1965 году в Калифорнийском университете применил обогащенную тромбоцитами плазму для стимуляции остеогенеза дефектов костей лицевого скелета, как фактор, способствующий увеличению количества остеоиндуктивного морфогенетического белка («BMP — bones morphogenetic protein»). Он руководствовался работами коллег, где присутствовали данные о сильно выраженной остеогенной и хондрогенной активности субстанции, содержащихся в альфа-гранулах тромбоцитов [5].

В конце 80-х годов R.E. Marx с соавторами стал одним из первых применять плазму в виде гелевого сгустка. Технология изготовления геля из плазмы, обогащенной тромбоцитами, была предложена преимущественно для стоматологов (компания «Harvest», США). Авторы оценили эффективность гелевой формы плазмы, содержащей

тромбоциты, при устранении дефектов нижней челюсти протяженностью 5 см и более после резекции опухолей [9,10,11,23,24].

В 2003 году российские врачи и исследователи Р.Р. Ахмеров и Р.Ф. Зарудий впервые разработали инъекционный метод введения PRP и предложили название методики Plasmolifting [4].

С 1975 года в литературе появились первые данные об использовании тромбоцитов в офтальмологии. Так А.Р. Rosenthal с соавторами (1975) использовали комбинацию богатой тромбоцитами плазмы (БотП), фибриногена и тромбина в качестве «клея» для фиксации роговичных пластин [12].

А.О. Лошкарева с соавторами в 2018 году провела экспериментальное исследование по оценке эффективности богатой тромбоцитами плазмы (БотП). В клиническом исследовании участвовали 30 пациентов с хроническими эрозиями роговицы герпес-вирусной этиологии. В ходе исследования показан положительный эффект применения БотП в терапии эрозий роговицы в сравнении со стандартными методами [13].

В 2017 году О.М. Станишевская с соавторами применили тромбоцитарную аутоплазму при центральной серозной хориоретинопатии в комбинации с субпороговым микроимпульсным лазерным воздействием (СМИЛВ) в 577 нм. Комбинированная методика лечения с инъекциями аутологичной плазмы дала наиболее быстрый результат по динамике уменьшения макулярного отека и увеличения светочувствительности у пациентов с данной офтальмопатологией [15].

В 2017 году Д.Г. Арсюттов провел работу по изучению влияния аутоплазмы крови с повышенным содержанием тромбоцитов на возможности регенерации сетчатки при неэкссудативных формах центральной хориоретинальной дистрофии с применением микроинвазивной витреоретинальной хирургии. Результаты были положительными [16].

Также в 2016-2018 годы Д.Г. Арсюттовым был проведен анализ эффективности использования PRP в качестве аутокомпозита, блокирующего ретинальные дефекты при регматогенной отслойке сетчатки с наличием центральных, парацентральных или периферических разрывов без проявлений пролиферативной витреоретинопатии (ПВР) или в стадии ПВР А-В. В результате было выявлено что метод блокирования ретинальных дефектов аутоплазмой, обогащенной тромбоцитами, без использования эндолазеркоагуляции сетчатки вокруг разрывов сетчатки – эффективная щадящая методика, позволяющая добиться высоких анатомических и функциональных результатов с минимальным риском послеоперационных осложнений [17].

А.Д. Чупров с соавторами (2017) провели исследование, по изучению эффективности хирургического лечения идиопатических макулярных разрывов с применением PRP-массы для восстановления витреомакулярного интерфейса (34-больных). У всех пациентов в первые сутки после операции удалось достичь блокирование разрыва, что подтверждено данными офтальмоскопии и OCT. Ятрогенного повреждения сетчатки или воспалительных яв-

лений ни в одном случае не отмечалось. На основании полученных результатов авторы сделали вывод об эффективности и малотравматичности хирургии макулярных разрывов с применением PRP-массы, являющийся экономически выгодным методом лечения [18].

С. Н. Акулов с соавторами в 2018 году также провели исследование с применением обогащенной тромбоцитами плазмы в хирургическом лечении макулярных разрывов. Пациентам было проведено лечение по стандартной методике — субтотальная трехпортовая 25G витрэктомия с удалением задних слоев стекловидного тела и внутренней пограничной мембраны. После тампонады витреальной полости воздухом интравитреально вводилась обогащенная тромбоцитами плазма. На фоне проведенного лечения все пациенты отмечали повышение остроты зрения которая через 1 месяц составляла 0,1—0,6. По данным оптической когерентной томографии в 100% случаев наблюдалось полное закрытие макулярных разрывов. Пациенты отмечали уменьшение или отсутствие метаморфопсий, «пятна» перед глазом. [19].

В 2016 году Д.О. Шкворченко с соавторами провели исследование, целью которого явилась оценка эффективности богатой тромбоцитами плазмы крови в хирургии больших макулярных разрывов. 14 больным проведено витрэктомия с удалением внутренней пограничной мембраны и тампонада воздухом, после которой вводили богатую тромбоцитами плазму крови на область разрыва без механического сведения его краев. Во всех случаях через неделю после операции наблюдалось полное заполнение разрыва полупрозрачной субстанцией белого цвета (БотП), что подтверждено OCT данными. Пациенты отмечали субъективное уменьшение площади искажений [20]. В 2017 году Д.О. Шкворченко с соавторами провели еще одно исследование применив богатую тромбоцитами плазму крови в хирургическом лечении первичных макулярных разрывов. Пациентам после удаления внутренней пограничной мембраны, проводили аппликацию БотП крови самого пациента на область разрыва без сведения его краёв. У всех пациентов удалось добиться блокирования МР и повышения зрительных функций. Полученные результаты позволили сделать

вывод об эффективности применения БоТП в хирургии макулярных разрывов [21].

Таким образом, на основании изучения данных литературы можно сделать

вывод, что применение PRP-терапии является эффективным и перспективным методом лечения в различных офтальмопатологиях. PRP-терапия при хирургическом лечении макулярных разрывов дает наилучший анатомический и функциональный результат.

ЛИТЕРАТУРА

1. Кузнецова Н.В., Куренков В.В., Куренкова Н.В., Абрамов С.И. Использование PRP-технологии в консервативном лечении диффузного ламеллярного кератита после Lasik//Современные технологии в офтальмологии. 2017год. – № 6 – С. 183-185.
2. Hooton T.M., Stamm W.E. Diagnosis and treatment of uncomplicated urinary tract infection // Infect. Dis. Clin. North A.M. – 1977. – Vol. 11, N 3. – P. 551–581.
3. Ахмеров Р.Р., Зарудий Р.Ф., Бочкова О.И. (Короткова), Рычкова И.Н. Аутоstimуляция дермы при повышенном выпадении волос и алопеции // Экспериментальная и клиническая дерматокосметология. – 2011. – № 4. – С. 36–40.
4. Ахмеров Р.Р. Регенеративная медицина на основе аутологичной плазмы. Технология plasmoliftingtm / Ахмеров Р.Р. – м.: литтерра, 2014 г.
5. Ачкасов Е.Е.1,2, Безуглов Э.Н.1, Ульянов А.А.1, Куршев В.В.1, Репетюк А.Д.1, Егорова О.Н.1. Применение аутоплазмы, обогащенной тромбоцитами, в клинической практике–2013 г, –С. 46–59
6. Аминова З.М., Емелин А.Л., Овечкина М.В., Калянова Е.В. Применение богатой тромбоцитами плазмы в ортопедии.Технология PlasmoliftingTM. Процедура Orthoplasma//Методическое пособие для врачей. М., 2012г.
7. М.С. Ермагамбетов. Аутогемостимуляция локального фибринолиза в комплексном лечении тромбоза вен сетчатки//Автореферат. – Алматы 1999г. –С.4-17.
8. Войно-Ясенецкий В.Ф. Очерки гнойной хирургии. – М. 2000. – С. 128–132.
9. Marx R.E. Radiation injury to tissue // Kindwall E.R. (ed.) Hyperbaric Medicine Practice. Flagstaff, AZ: Best Publishing Company. – 1994. – P. 447–504.
10. Marx R.E., Carlson E.R., Eichstaedt R.M. Platelet-rich plasma. Growth factor enhancement for bone grafts // Oral. Surg. Oral. Med. Oral. Pathol. Oral. Radial. Endod. – 1998. – N 85. – P.638–646.
11. Marx R.E., Garg A.K. Bone Graft Physiology with Use of Platelet-Rich Plasma and Hyperbaric Oxygen // In: The Sinus Bone Graft. Jensen O., ed. Chicago: Quintessence Publishing. – 1998. – P.183–189.
12. Розенталь А.Р., Харбери С., Эгберт П.Р., Рубенштейн Е. Использование тромбоцитарно-фибриноген-тромбиновой смеси в качестве адгезива роговицы: эксперименты с бесшовной пластинчатой кератопластикой у кролика//Invest Ophthalmol – 1975; 14: 872-875.
13. Лошкарева А.О., Майчук Д.Ю., Богатая тромбоцитами плазма в комплексной терапии хронических эрозий роговицы герпес-вирусной этиологии//Медицинский вестник Башкортостана – 2018г –Том 13 – № 1– С.9-12.
14. Имантаева М.Б. Алдашева Н.А. Нуракунова В.А. Перспективы нейропротекторного лечения глаукомы. –Алматы 2018г.
15. Stanishevskaya O.M., Chernykh V.V., Trunov A.N., Bratko V.I., Bratko G.V., Malinovskaya M.A., Efremova I.YU. The first experience of subthreshold microimpulse laser action of 577 nm in monotherapy and in combination with injections of enriched autologous platelet plasma in treatment of central serous chorioretinopathy// Ophthalmology–2017. –том2–С.207-210.
16. Арсюттов Д.Г. Хирургическое лечение «сухих» форм центральной хориоретинальной дистрофии сетчатки с использованием аутоплазмы крови с повышенным содержанием тромбоцитов// Казанский медицинский журнал –2017 г. – том 98, –№3. –С.389-392.
17. Арсюттов Д.Г. Хирургия регматогенной отслойки сетчатки с использованием обогащенной тромбоцитами плазмы (prp)// Практическая медицина. –Апрель 2018г. –С.11-13.
18. Chuprov A.D., Lomukhina E.A., Kazennov A.N. orenburg branch of the S. Fyodorov. Experience of surgical treatment of macular ruptures using platelet-rich autoplasm (prp)//Ophthalmology–2017. –том2–С.247-249.
19. Акулов С. Н. Кабардина Е. В. Бронникова Н. С. Шурыгина И. П. Применения обогащенной тромбоцитами плазмы в хирургическом лечении макулярных разрывов// ОФТАЛЬМОЛОГИЯ. –№1. (59) – 2018г. – С.39-41.
20. Захаров В.Д., Шкворченко Д.О., Крупина Е.А., Письменная В.А., Какучина С.А., Норман К.С. Эффективность богатой тромбоцитами плазмы крови в хирургии больших макулярных разрывов// Практическая медицина. –декабрь 2016 г. –№9 (101) –С.118-121.

21. Шкворченко Д.О., Захаров В.Д., Крупина Е.А., Письменская В.А., Какунина С.А., Норманн К.С., Петерсен Е.В. Хирургическое лечение первичного макулярногo разрыва с применением богатой тромбоцитами плазмы крови// Офтальмохирургия – 2017. – № 3.– С. 27–30.

22. Маркес-Де-Арасена Р. Монтеро-Де-Эспиноса И. Муньос М. Перейра ДЖ. Субконъюнктивальное применение аутоплазмы, обогащенной тромбоцитами (prp) при лечении ожогов глаз//Arch soc esp oftalmol 2007г. –№82: – С.475-482.

23. Robert E. Marx, Platelet-Rich Plasma: Evidence to Support Its Use DDSJ// Oral Maxillofac Surg 62:489-496, 2004

24. Robert E. Marx Platelet-Rich Plasma (PRP): What Is PRP and What Is Not PRP? Vol. 10 No. 4 2001 Copyright © 2001 by Lippincott Williams & Wilkins Printed in U.S.A.

РЕЗЮМЕ

ПРИМЕНЕНИЕ ОБОГАЩЕННОЙ ТРОМБОЦИТАМИ АУТОПЛАЗМЫ В ОФТАЛЬМОЛОГИИ

Казенов Т.Т. Имантаева М.Б.

АО «КазНИИ глазных болезней», г. Алматы, Казахстан.

В работе представлены литературные данные по изучению эффективности PRP-терапии на практике и о влиянии обогащенной тромбоцитами аутоплазмы на патологические процессы в различных областях медицины. Применение обогащенной тромбоцитами аутоплазмы (Platelet Rich Plasma-PRP) – новое перспективное направление в лечении большого спектра заболеваний. Обогащенная тромбоцитами плазма крови содержит значительное количество тромбоцитов человека, включающих биоактивные молекулы и другие биологически активные вещества. Использование тромбоцитарной аутоплазмы представляет собой одну из немногих возможностей запускать и ускорять естественные механизмы регенерации за счет содержащихся в тромбоцитах факторов роста. Анализ литературных данных свидетельствует об эффективности применения PRP-терапии и перспективность изучения возможности ее применения в офтальмологии.

ТҰЖЫРЫМ

ТРОМБОЦИТТЕРМЕН БАЙЫТЫЛҒАН АВТОПЛАЗМАНЫҢ ОФТАЛЬМОЛОГИЯДА ҚОЛДАНЫЛУЫ

Казенов Т.Т. Имантаева М.Б.

Көз аурулары КазҒЗИ АҚ, Алматы қ, Қазақстан.

Тәжірибе жүзінде PRP терапиясының тиімділігін және тромбоциттерге бай аутоплазмалардың медицинадағы әр түрлі салаларда патологиялық процестерге әсерін зерттеу туралы әдеби деректер ұсынылған. Тромбоциттерге бай аутоплазманы қолдану (Platelet Rich Plasma-PRP) аурулардың кең ауқымын емдеуде жаңа мүмкіндікті бағыты болып табылады. Тромбоциттерге байытылған қан плазмасында адамның тромбоциттері, соның ішінде биоактивті молекулалар және басқа да биологиялық белсенді заттар бар. Тромбоциттердің аутоплазмасын қолдану тромбоциттердегі өсу факторларына байланысты регенерацияның табиғи механизмдерін іске қосу мен жеделдетудің бірнеше мүмкіндіктерінің бірі болып табылады. Әдебиеттерді талдау PRP терапиясының тиімділігін және офтальмологияда оны қолдану мүмкіндігін зерттеу перспективасын көрсетеді.

SUMMARY

APPLICATION OF THROMBOCYTE-ENCLOSED AUTOPLASM IN OPHTHALMOLOGY

Kazenov T.T. Imantaeva M.B.

Kazakh eye research institute, Almaty, Kazakhstan.

The paper presents the literature data on the study of the effectiveness of PRP-therapy in practice and on the effect of autoplasm-enriched platelets on pathological processes in various fields of medicine. The

use of platelet-rich autoplasm (Platelet Rich Plasma-PRP) is a new promising direction in the treatment of a wide range of diseases. Platelet-rich blood plasma contains a significant amount of human platelets, including bioactive molecules and other biologically active substances. The use of platelet autoplasm is one of the few possibilities to launch and accelerate the natural mechanisms of regeneration due to the growth factors contained in the platelets. Analysis of the literature suggests the effectiveness of PRP-therapy and the prospect of studying the possibility of its use in ophthalmology.

ГРНТИ 76.01.13:76.01.79:76.01.17:76.29.56

ОСНОВЫ ЭТИКИ И ДЕОНТОЛОГИИ В РАБОТЕ МЕДИЦИНСКОЙ СЕСТРЫ

Тавиева Г.Т.

Казахский ордена «Знак Почета» научно-исследовательский институт глазных болезней,
г. Алматы

Ключевые слова: этика, деонтология, медицинская сестра.

Можно думать, что первый человек, который оказал медицинскую помощь своему ближнему, сделал это из чувства сострадания, стремления помочь в несчастье, облегчить боль, иначе говоря из чувства гуманности. Именно гуманность всегда была особенностью медицины. С древности и до наших дней людей волновали вопросы этики и деонтологии: каким должно быть поведение медика, отношение к больным, их родственникам, взаимоотношения между собой. О поисках, размышлениях врачей многих стран и народов свидетельствуют, в частности, вавилонские, египетские, индийские, китайские, русские памятники старины. Но только мыслитель и врач Гиппократ в своей знаменитой «Клятве» впервые сформулировал морально-этические и нравственные нормы профессии врача. Величие Гиппократа в том, что он считал человека - венцом природы. Знаменательно, что участники I Международного конгресса по медицинской этике и деонтологии (Париж 1969 г.) сочли возможным дополнить ее одной только фразой: «Клянусь обучаться всю жизнь».

Понятие медицинская деонтология было введено сравнительно недавно: в начале прошлого столетия английским ученым и философом И.Бентамом, как

обозначение науки о профессиональном поведении человека.

Этика изучает нравственность, то есть нормы поведения людей, их моральные отношения.

Деонтология изучает профессиональные отношения. Понятия этика и деонтология применимы в любой сфере профессиональной деятельности: юридической, агрономической и так далее, в том числе, и медицинской. Медицинская этика изучает моральные отношения между врачом, сестрой, больным и его родственниками. Медицинская деонтология изучает профессиональные отношения в том же блоке: врач, сестра, больной, родственники.

Цель. Соблюдать и выполнять нормы Этического Кодекса медицинских сестер Казахстана на любой стадии работы с пациентами.

Материал и методы.

Основными задачами медицинской деонтологии являются:

- изучение принципов поведения медперсоналов, направленных на максимальное повышение эффективности лечения;
- исключение неблагоприятных факторов в медицинской деятельности;
- изучение системы взаимоотношений, которые устанавливаются между медицинским персоналом и больным.

Устранение вредных последствий неполноценной медицинской работы.

Одной из основных проблем медицинской деонтологии является долг. Медицинская деонтология определяет должное в поведении мед работника.

Этические категории. К ним относятся понятия «долг», «достоинство», «совесть», «честь» и «счастье». Эти понятия имеют тысячелетнюю давность, они раз-

рабатывались в самых различных этических теориях и учениях.

Обязанности среднего медицинского персонала предусматриваются правилами внутреннего распорядка больницы. Прежде всего, все работники глазного отделения (средний медицинский персонал в первую очередь, так как он больше всего находится в тесном контакте с больными) должны помнить, что больные этого отделения в большинстве случаев плохо или совсем не видят, а поэтому к ним необходимо относиться с особым вниманием. К личным качествам медсестры оказывающей помощь, относятся: сопереживание, искренность, проявление заботы, уважения. Обладая этими качествами, медсестра должна установить доверительные взаимоотношения. К ним относятся: целенаправленная беседа, доверие и контакт, создание условий для самовыражения. Среди проблем теоретической медицины и практического здравоохранения этико-деонтологические вопросы до настоящего времени не пользуются престижностью. В связи с этим имеет место большое количество жалоб от населения на нарушение медицинской этики и деонтологии. Если низкая профессиональная квалификация медицинского работника не всегда может быть распознана больным или его близкими, то нравственный облик выявляется без труда и может получить, кевжаденш-, отрицательную оценку у населения. Это значит, что такие нравственные качества как сопереживание и милосердие должны привноситься не извне, а стать моральным стержнем медицинского работника, этической нормой.

Результаты. Анализ показателей заболеваемости, распространенности и инвалидности вследствие социально значимой офтальмопатологии свидетельствует о неуклонной тенденции к их росту, как во всем мире, так и в Казахстане. Основными важнейшими задачами Казахского НИИ глазных болезней как головной офтальмологической организации РК, является изучение медико-социальных аспектов, разработка и внедрение современных методов диагностики, лечения и медицинская реабилитация больных с офтальмопатологией, снижение числа инвалидов по зрению, а также подготовка высококвалифицированных кадров. Ежегодно в республике регистрируется около 1 млн. обращений к офтальмологам, из них более 400 тысяч – с впервые установленной офтальмопатологией. Офтальмологическая заболеваемость влияет на показатели популяционного здоровья, снижая трудоспособность, являясь причиной инвалидности и значительно ухудшая качество жизни.

Ежегодно в КазНИИ ГБ проводится около 9850 операций (без учета лазерных), 92% которых составляют операции IV категории сложности и 1900 операций по ВСМП, что составляет 45,8% от стационарной помощи. Стоит отметить, что пациенты республики Казахстан получают эту помощь в рамках бесплатного гарантированного объема медицинской помощи. С 2014 года в Казахском НИИ глазных болезней внедрена Интегрированная система менеджмента качества (ISO)

в соответствии с международными стандартами оказания медицинской помощи. Так, на каждую лечебную, диагностическую манипуляцию – от внутри мышечной инъекции до промывания слезных путей – разработана стандартная операционная процедура (СОП) с подробным указанием алгоритма проведения и последовательности выполнения. Всего разработано около 100 протоколов СОП для среднего и до 30 – для младшего медперсонала, регламентирующих технику выполнения любой манипуляции, проводимой в клинике.

Контроль за качеством выполнения этих алгоритмов осуществляется старшей медсестрой отделения, медсестрой инфекционного контроля и главной медсестрой клиники.

Безусловно немаловажную роль играет медицинские сестры института для достижения хороших результатов. Этической основой профессиональной деятельности медицинской сестры являются гуманность и милосердие. Важнейшими задачами профессиональной деятельности медицинской сестры являются: комплексный всесторонний уход за пациентами и облегчение их страданий; восстановление здоровья и реабилитация; содействие укреплению здоровья и предупреждение заболеваний. Этический кодекс дает четкие нравственные ориентиры профессиональной деятельности медицинской сестры, призван способствовать консолидации, повышению престижа и авторитета сестринской профессии в обществе, развитию сестринского дела в Казахстане.

Остается только нам соблюдать основные задачи этики и деонтологии и можно достичь очень хороших результатов в лечении пациентов.

Заключение. Долг медсестры предусматривает квалифицированное и беззаветное выполнение каждым медицинским работником своих профессиональных обязанностей, предусмотренных нормами морально-этического и правового регулирования медицинской деятельности, другими словами, долг медработника:

- моральный - это оказание медицинской помощи вне зависимости от социального положения, вероисповедания и так далее,

- профессиональный - никогда, ни при каких обстоятельствах не совершать действий, вредных для физического и психического состояния людей. Также основными принципами сестринской этики и деонтологии, Этическом кодексе Международного совета медицинских сестер являются:

1. Гуманность и милосердие, любовь

и забота.

2. Сострадание.

3. Доброжелательность.

4. Бескорыстие.

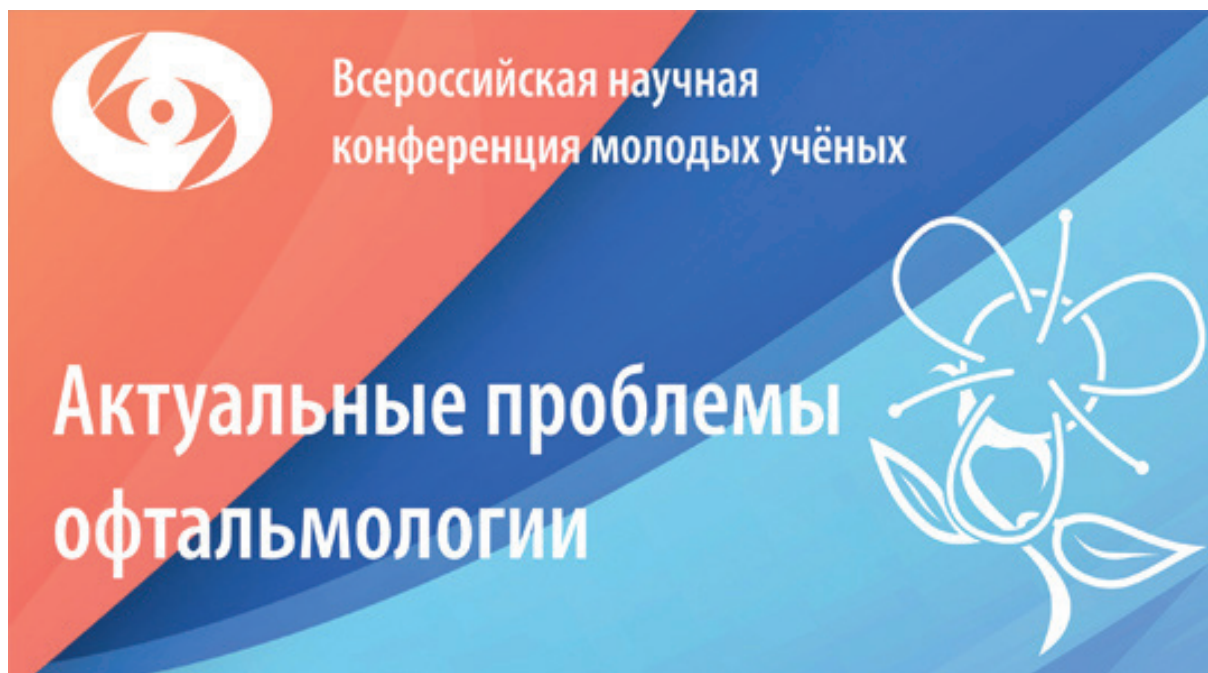5. Трудолюбие.

6. Учивость.

А.П. Чехов писал: «Профессия медика-подвиг. Она требует самоотвержения, чистоты души и чистоты помыслов. Не всякий способен на это».

SUMMARY

The duty of the nurse provides for the qualified and selfless fulfillment by each medical professional of his professional duties.



XIV ВСЕРОССИЙСКАЯ НАУЧНАЯ КОНФЕРЕНЦИЯ МОЛОДЫХ УЧЕНЫХ С МЕЖДУНАРОДНЫМ УЧАСТИЕМ «АКТУАЛЬНЫЕ ПРОБЛЕМЫ ОФТАЛЬМОЛОГИИ»

Тогымова П.Р.

Казахский НИИ глазных болезней, г Алматы

26 июня 2019 года в г. Москва (Россия) прошла ежегодная XIV Всероссийская научная конференция молодых ученых «Актуальные проблемы офтальмологии», на которой присутствовали представители разных стран: России, Армении, Казахстана.

- Организаторы конференции: МНТК «Микрохирургия глаза», Общество офтальмологов России
- Место проведения: МНТК «Микрохирургия глаза» им. акад. С.Н. Федорова Минздрава России
- Адрес: Москва, Бескудниковский б-р, 59а.

Конференция научно-исследовательских докладов проходила в Главном Большом зале МНТК «Микрохирургия глаза имени академика С.Н.Фёдорова».

С приветственной речью на торжественном открытии научной конференции выступил Генеральный директор ФГАУ «НМИЦ «МНТК «Микрохирургия глаза» им. акад. С.Н.Фёдорова» Минздрава России профессор Чухраёв А.М.

Основными направлениями научной конференции были:

- Фундаментальная, экспериментальная и эпидемиологическая офтальмология.
- Современные методы диагностики в офтальмологии.
- Терапевтические методы в офтальмологии.
- Хирургические методы в офтальмологии.

Для участия в работе конференции были приглашены студенты медицинских вузов, молодые специалисты и ученые в возрасте до 35 лет. Материалы конференции опубликованы в журнале «Современные технологии в офтальмологии».

Научная конференция была разделена на секции по различным темам:

1 СЕКЦИЯ: «Разработка и совершенствование хирургических технологий в офтальмологии» - 12 докладчиков.

2 СЕКЦИЯ: «Современные методы диагностики в офтальмологии» - 10 докладчиков.

3 СЕКЦИЯ: «Фундаментальные биомедицинские подходы к разработке инновационных методов лечения офтальмологической патологии» - 9 докладчиков.



На первой секции, посвященной «Разработке и совершенствованию хирургических технологий в офтальмологии» был представлен доклад КазНИИ ГБ: «Клинический результат лечения ребенка с семейной врожденной аниридией,

4 СЕКЦИЯ: «Лазерные технологии и новые подходы к терапии заболеваний глазного яблока» - 9 докладчиков.

Стендовые доклады – 23 докладчика

Президиум каждой секции одновременно являлся оценочной комиссией, которая присуждала победителям 1, 2 и 3 места. В президиум входили специалисты МНТК «Микрохирургия глаза», НИИ глазных болезней РАМН, Российского университета дружбы народов, а также ведущие специалисты офтальмологических клиник Екатеринбурга, Новосибирска, Санкт-Петербурга, Хабаровска.



врожденной катарактой и сублюксацией хрусталика» авторов: Тогымова П.Р., Жургумбаева Г.К., Кырыкбаев Д.Р.

Целью работы явилось, изучение эффективности лечения и клинико – функциональных особенностей обоих глаз у ребенка с врожденной аниридией, врожденной катарактой и сублюксацией хрусталика.

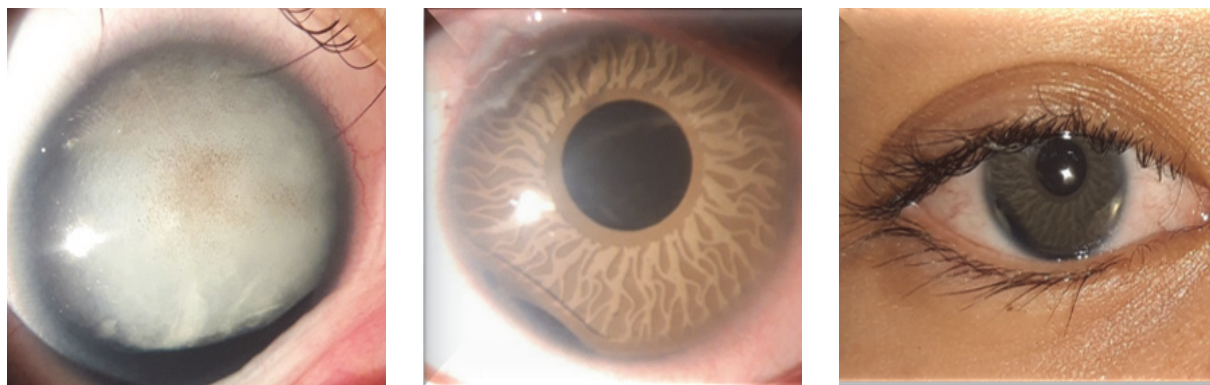


Фото правого глаза ребенка Т. 2005 г. до и после операции.

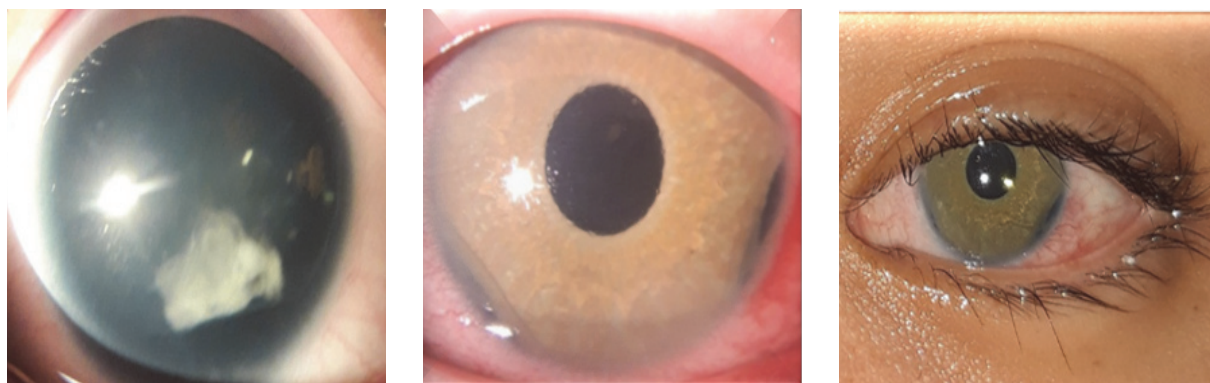


Фото левого глаза ребенка Т. 2005г. до и после операции.

В рамках конференции проводился конкурс на лучшие устные и стендовые доклады. Победителям конференции организованы многочисленные призы, в виде поездки на Международные офтальмологические конференции (ARVO, ESCRS, SOE и другие), сертификаты на курсы повышения квалификации, включающие WETLAB, лекционный цикл, бесплатное проживание на время обучения. В рамках конференции проходила выставка офтальмологического оборудования и продукции крупнейших офтальмопроизводителей.

Всем участникам были выданы сертификаты, удостоверяющие участие в научной конференции. После

церемонии награждения, с заключительной и напутственной речью выступила Карлова Е.В., сказавшая: «Научная конференция создает возможность для молодых ученых. Я хочу пожелать большой удачи и огромных перспектив этому формату, потому что, те возможности которые открываются здесь, наверное, совершенно нигде получить нельзя». Так же она пожелала удачи всем участникам, новых достижений и поблагодарила всех организаторов.

ПОЗДРАВЛЯЕМ С ЮБИЛЕЕМ!

Коллектив Казахского НИИ глазных болезней поздравляет с юбилеем доктора медицинских наук, профессора Имантаеву Майру Беримжановну!



Имантаева Майра Беримжановна начала работать в Казахском НИИГБ с 1971 года: сначала – в должности младшего научного сотрудника, а затем - старшего научного сотрудника. В 1981-1983 гг. по направлению МЗ СССР и контракту ГКЭС работала в глазном отделении столичного госпиталя Республики Нигер и областного центра Республики Алжир, где оказывала помощь по специальности. В 1988 году прошла стажировку в течение 3 месяцев в Университетском госпитале г. Ренн во Франции (свободно владеет французским языком).

С 1986 года возглавляла отдел глаукомы и сосудистой патологии органа зрения.

Все научные разработки М.Б.Имантаевой направлены на решение вопросов диагностики и лечения сосудистой офтальмопатологии и, в первую очередь, диабетической ретинопатии (ДР). М.Б.Имантаевой изучено состояния лимфоциркуляции при тромбозе ретинальных вен и диабетической ретинопатии, а также метаболические нарушения, лежащие в основе развития ДР, что явилось ос-

новной разработки концептуальной схемы развития диабетической ретинопатии. Разработаны вазореконструктивные операции при возрастной макулярной дегенерации, тромбозе ретинальных вен и диабетической ретинопатии, предложены патогенетически обоснованные методы лечения ДР: способ сочетанной ксенотрансплантации островковых клеток поджелудочной железы, дозированной криоретинопексии в сочетании в введением антиметаболитов; поэтапного хирургического лечения больных с неоваскулярной и фактоморфической глаукомой.

Результатом выполнения научных исследований явились защита в 1980 году кандидатской диссертации на тему: «Клинико-диагностическая значимость некоторых показателей белкового обмена у больных с внутриглазными опухолями», в 1999 году – докторской диссертации «Хирургическая коррекция диабетической ретинопатии».

В 2003 году Имантаевой М.Б. присвоено звание профессора.

Ею опубликовано более 400 научных работ, в том числе 3 монографии, 1 методическое пособие, 24 методические рекомендации, 40 авторских свидетельств и инновационных патентов РК, более 30 рационализаторских предложений.

Майра Беримжановна участвовала в организации Диссертационного совета по защите кандидатских диссертаций при КазНИИ глазных болезней, являясь первым ученым секретарем совета.

В течение многих лет М.Б. Имантаева является членом Ученого совета института и Диссертационного совета по специальности 14.00.08- глазные болезни, постоянный член редакционной коллегии «Офтальмологического журнала Казахстана» и сборников научных работ, издаваемых в КазНИИ ГБ. За время своей трудовой деятельности Имантаева М.Б. награждена знаком «Отличник здравоохранения», неоднократно награждалась Почетными грамотами.

Майра Беримжановна – высококвалифицированный специалист, успешно сочетающий клиническую, научную и педагогическую деятельность: читает лекции и проводит практические занятия на циклах постдипломного образования как для врачей- офтальмологов, так и для резидентов- офтальмологов; постоянно оказывает помощь в выполнении научных исследований молодым сотрудникам, под ее руководством и при непосредственном участии защищено более 10 кандидатских и докторских диссертаций.

Свой юбилей Майра Беримжановна Имантаева встречает в расцвете творческих сил: она продолжает свою трудовую деятельность в КазНИИ глазных

болезней, принимает активное участие в международных научно – практических конференциях, выступает с докладами.

Весь коллектив АО Казахского НИИГБ: врачи, научные сотрудники, редколлегия «Офтальмологического журнала Казахстана», правление Республиканского

общества офтальмологов сердечно поздравляют Майру Беримжановну Имантаеву со знаменательным юбилеем и желают ей неиссякаемого здоровья, активной творческой деятельности и новых научных открытий!

