

ҚАЗАҚСТАН РЕСПУБЛИКАСЫ ДЕНСАУЛЫҚ САҚТАУ МИНИСТРЛІГІ  
МИНИСТЕРСТВО ЗДРАВООХРАНЕНИЯ РЕСПУБЛИКИ КАЗАХСТАН

ISSN 1814-7151

Көз аурулары қазақ ғылыми зерттеу институты  
Казахский научно-исследовательский институт глазных болезней

№ 1-2

ҚАЗАҚСТАН

2014

ОФТАЛЬМОЛОГИЯЛЫҚ

ЖУРНАЛЫ

ОФТАЛЬМОЛОГИЧЕСКИЙ  
ЖУРНАЛ КАЗАХСТАНА



## Монофокальные асферические линзы СТ ASPHINA™ 509M

### Уникальное свойство

- Платформа MICS
- Первая на рынке стабильная ИОЛ MICS (с размером оптики 6,0)
- Наличие асферического дизайна на обеих поверхностях: 50% передняя поверхность и 50% задняя поверхность.
- Широкий диапазон в диоптриях (от 0,0 D до +32,0 D)
- Гидрофильный акриловый материал с гидрофобной поверхностью (25% содержания воды), полученный на основании 10-летних испытаний, высокого качества



### Преимущества для хирурга

- Отсутствие необходимости приспособливаться к разным системам имплантации
- Стабильные результаты без использования капсульного стяжного кольца
- Высокие оптические характеристики
- Обеспечение стабильных рефракционных результатов после операции при удобстве имплантации
- Одна платформа ИОЛ для большого количества пациентов
- Высокая биосовместимость материала
- Химическая чистота
- Однообразие/однородность рефракционного показателя: предсказуемые постоянные оптические свойства
- Легкое складывание
- Превосходная стабильность и центровка линзы

**ООО “ОПТЭК”**

Москва, 105005,  
Денисовский пер., 26  
тел.: +7 (495) 933 51 51  
факс: +7 (495) 933 51 55  
e-mail:office@optecgroup.com

**ТОО “ОПТЭК”**

Казахстан, Алматы 050012  
ул. Масанчи, 78  
тел: +7 (727) 320 10 91  
факс: +7 (727) 320 10 92  
e-mail:office-kz@optecgroup.com

[www.optecgroup.com](http://www.optecgroup.com)

**Қазақстан Республикасының денсаулық сақтау министрлігі  
Министерство здравоохранения Республики Казахстан**

**Қазақстан офтальмологиялық журналы, № № 1-2 (45) 2014  
Офтальмологический журнал Казахстана № № 1-2 (45) 2014**

Ғылыми-практикалық журнал  
Научно-практический журнал  
Токсан сайын шығады  
с 2002 года

Редакцияның мекен-жайы:  
050012, Алматы, қ.,  
Төле би көшесі, 95а  
тел.:8 (727) 233-17-86  
факс: 8 (727) 233-17-85  
e-mail kaznii.gb@mail.ru

Адрес редакции:  
050012, г. Алматы,  
ул. Толе би, 95а  
тел.: 8 (727) 233-17-86,  
факс: 8 (3272) 233-17-85  
e-mail kaznii.gb@mail.ru

Журнал Қазақстан  
Республикасының мәдениет,  
ақпарат және қоғамдық келісім  
министрлігінде тіркелген  
21.11.2001 ж. Куәлік № 2481-Ж  
Жазылу индексі 75930

Журнал зарегистрирован в  
Министерстве культуры,  
информации и общественного  
согласия Республики Казахстан  
21.11. 2001 г.  
Свидетельство № 2481-Ж  
Подписной индекс 75930

**Бас редакторы  
Главный редактор  
Т.К. Ботабекова**

**Бас редактордын орынбасары  
Заместитель главного редактора  
Д.Б. Абдрахимова**

**Жауапты хатшы  
Ответственный секретарь  
Б.И. Иссергеева**

**Редакция кеңесі  
Редакционный совет  
С.Э. Аветисов (Москва)  
Ш.А. Амансахатов (Ашгабад)  
Ю.С. Астахов (Санкт-Петербург)  
Л.И. Балашевич (Санкт-Петербург)  
Ф.А. Бахритдинова (Ташкент)  
М.М. Бикбов (Уфа)  
Е.А. Егоров (Москва)  
В.П. Еричев (Москва)  
М.Е. Коновалов (Алматы)  
М.Ж. Кожакбаева (Астана)  
М.А. Медведев (Бишкек)  
Н.В. Пасечникова (Одесса)  
Н.М. Сергиенко (Киев)  
Х.П. Тахчиди (Москва)  
М.М. Шишкин (Москва)**

**Редакция алқасы  
Редакционная коллегия  
Н.А. Алдашева  
А.Ж. Аубакирова  
А.С. Аубакирова  
Б.С. Бейсенбаева  
И.А. Долматова  
М.Б. Имантаева  
Э.Г. Канафьянова  
Ю.С. Краморенко  
И.С. Степанова  
Т.С. Телеуова  
М.С. Сулейменов  
К.С.Кенжебаева**

## СОДЕРЖАНИЕ

### I ПАТОЛОГИЯ РОГОВИЦЫ, ПЕРЕДНЕГО ОТРЕЗКА ГЛАЗА

- Т.К. Ботабекова, М.С. Сулейменов, О.Р. Ким, М.С. Худжатова**  
Морфофункциональные изменения в роговице при коррекции миопии средней степени методом FLEx.....5
- М.С. Сулейменов, Б.И. Иссергепова**  
Клинические особенности токсикоаллергических кератоувеитов на фоне инстилляций Алкаина.....9
- А.С. Аманова**  
Опыт применения сигницефа в лечении воспалительных заболеваний переднего отрезка глаза.....13

### II СОСУДИСТАЯ ОФТАЛЬМОПАТОЛОГИЯ

- Н.А. Алдашева, Л.Д. Абышева, М.С. Худжатова**  
Современные возможности мониторинга функционального состояния фильтрационных подушек.....16
- И.С. Степанова, З.Т. Утельбаева, М.К. Домбаулова, М.С. Саптаева, Л.А. Муравьева**  
Медико-социальная значимость и этиопатогенез возрастной макулярной дегенерации (обзор литературы).....23
- Н.А. Алдашева, Л.Д. Абышева, Л.Б. Таштитова, А.С. Мукажанова, З.Т. Ургенчбаева**  
Сравнительный анализ показателей внутриглазного давления при различных видах тонометрии.....20
- Г.А. Есенжан, С.В. Дон, А.С. Мукажанова**  
Наш опыт применения препарата «Бри-мо» в купировании гипертензии после факоемульсификации катаракты.....28

### III ДЕТСКАЯ ОФТАЛЬМОЛОГИЯ

- Д.Б. Абдрахимова, А.С. Аубакирова, С.Б. Зайпанова, Р.Б. Бахытбек**  
Клинико-генетические аспекты ретинобластомы.....31
- Л.Н. Оразбеков, Р.Б. Бахытбек, А.С. Алиева, М. Ерболулы**  
Современные принципы реконструктивно-восстановительной хирургии тяжелых травм глаза у детей (клинический случай).....34
- Д.М. Саркулова, Л.Н. Оразбеков, Р.Б. Бахытбек**  
Миопия: вопросы этиологии и профилактики (обзор литературы).....37
- Ф.М. Алсатова**  
Клиническое значение электрофизиологических исследований при нарушении кровообращения глаза у детей с признаками внутричерепной гипертензии и атрофией зрительного нерва.....42
- А.В. Ошколова**  
Ретинопатия недоношенных – одна из причин детской слепоты, меры профилактики.....44
- А.В. Ошколова, К.Н. Сукбаева, Л.Е. Джумашева, С.К. Адилова**  
Общая предоперационная подготовка детей в Казахском научно-исследовательском институте глазных болезней, её значение.....48
- А.Б. Мамбаева**  
Нозологическая структура снижения зрения у школьников г.Алматы.....54

### IV СЛУЧАЙ ИЗ ПРАКТИКИ

- А.А. Булгакова, С.К. Пучко, А.Ж. Жанысбаев**  
Роль цилиоретинальной артерии при неполной непроходимости центральной артерии сетчатки.....56
- М.Н. Ажигалиева, Р.Б. Бахытбек, Г.В. Балыбина**  
Клинический случай удаления гельминта под конъюнктивой склеры глазного яблока.....58
- Б.С. Бейсенбаева, Э.А. Джуматаев, Б.Т. Султанкулова, Л.А. Муравьева,**

**А.С. Кутжанова, Ж.О. Сангилбаева,  
Г.А. Есенжан, А.Ж. Агибаева**  
Случай двусторонней катаракты  
в молодом возрасте  
на фоне лейкоэнцефалита.....61

**С.А. Арьков**  
Случай рентген-локализации внутриглазного  
инородного тела у пациента,  
страдающего врожденным горизонтальным  
нистагмом.....65

## V РАЗНОЕ

**Ю.С. Краморенко,  
М.М. Азнабакиева**  
Иммуноферментный анализ  
и возможности его использования  
в офтальмологии.....67

**Г.И. Султангереева<sup>1</sup>, З.Б. Сакипова<sup>2</sup>, Л.Н. Ибрагимова<sup>2</sup>**  
Анализ номенклатуры глазных лекарственных  
средств, применяемых в Республике Казахстан.....73

**Э.Г. Канафьянова, Г.О. Огай,  
М.С. Аль-Асталь, К.В. Одинцов,  
А.Б. Медетбекова**  
Комбинированная  
факовитрэктомия  
(обзор литературы).....70

**Г.М. Темирханова**  
Структура офтальмопатологии у работающих  
на нефтегазовом производстве по данным  
глазного кабинета ведомственной поликлиники.....84

**Г.Н. Ажниязова**  
К вопросу лечения компьютерного  
зрительного синдрома.....86

## VI ИНФОРМАЦИЯ

Клинико-диагностические протоколы....88

XX Международный  
офтальмологический конгресс «Белые ночи».....122

Всемирная неделя глаукомы.....118

Рубрика Совета молодых ученых.....125

Всемирный офтальмологический  
конгресс Токио (Япония).....120

Памяти Жалмухамедова К. Б.....126



### *Дорогие коллеги!*

Очередной номер «Офтальмологического журнала Казахстана» выходит после нашего профессионального праздника, который объединяет всех нас – людей в белых халатах, всех, кто служит медицине, в одну большую семью. У нас общие ценности, идеалы, устремления, направленные на сохранение здоровья и жизни человека. На нас с вами возложена самая благородная, но, нередко, неблагодарная миссия – бороться не только с болезнью, но и с предрассудками, менталитетом наших пациентов, ожидающих так много от врача при отсутствии должного внимания к своему здоровью. Очевидно, поэтому в последнее время престиж и значимость профессии медицинского работника порой ставится под сомнение, а молодежь уходит из сферы здравоохранения. Осознавая эти изменения, Министерство здравоохранения с целью поднятия статуса и престижности профессии врача проводит информационную кампанию «Ты нужен нам, доктор!», призванную показать населению, как много мы умеем и делаем. Ведь не только мы служим медицине, но и она

служит нам, помогая реализовываться как профессионалам, творческим личностям. Сегодня для этого есть все возможности и с каждым годом их становится все больше. Уровень казахстанской медицины, в том числе офтальмологии, давно уже встал вровень с мировыми стандартами. Высокотехнологичные методы начинают использоваться не только в столичных центрах, но и в отдаленных регионах. Улучшается не только база наших лечебных учреждений, но и открываются новые возможности для профессионального роста врачей и медицинских сестер, успешно реализуются новые медицинские проекты, технологии и методики. Так, к примеру, мы приобретаем фемтосекундный лазер нового поколения для рефракционной и катарактальной хирургии.

Дорогие коллеги, приглашаю Вас к обсуждению проблемных вопросов нашей службы, ибо только совместными усилиями мы можем выработать единые подходы как диагностики, лечения, так и организации, реабилитации, подготовки кадров и т.д. Так, наш анализ показал, что сельские специалисты составляют всего 13% от общего числа врачей-офтальмологов, в то время как в стационарах отмечается значительный профицит – 160, 5 ставок!; старение профессиональных кадров привело к дефициту оперирующих хирургов, а уровень молодых еще не дотягивает до желаемого уровня.

Отток наших пациентов в приграничные области России, очереди на операцию в рамках ГОБМП, усиление роли ПМСП – все это ставит перед нами необходимость пересмотра существующего формата общения с регионами, активизации первичного звена службы, усиление и совершенствование форм последипломного образования и многие другие вопросы.

Жизнь не стоит на месте, давайте не забывать об этом, давайте радоваться каждому дню, гордиться успехами своими и своих коллег и строить будущее уже сейчас.

*Главный редактор  
«Офтальмологического  
журнала Казахстана»,  
генеральный директор АО  
«Казахский НИИ глазных болезней»,  
член-корреспондент НАН РК,  
д.м.н, профессор Т.К. Ботабекова*

## ПАТОЛОГИЯ РОГОВИЦЫ, ПЕРЕДНЕГО ОТРЕЗКА ГЛАЗА

УДК 617.753.2-089.819:617.713-091.8

## МОРФОФУНКЦИОНАЛЬНЫЕ ИЗМЕНЕНИЯ В РОГОВИЦЕ ПРИ КОРРЕКЦИИ МИОПИИ СРЕДНЕЙ СТЕПЕНИ МЕТОДОМ FLEX

Т.К. Ботабекова, М.С. Сулейменов, О.Р. Ким, М.С. Худжатова

Казахский научно-исследовательский институт глазных болезней, Алматы

**Ключевые слова:** рефракционная операция, фемтосекундная методика, FLEx, роговица.

**Актуальность.** Целью любой рефракционной операции является высокая острота зрения и стабильность полученного рефракционного результата. Непрерывно совершенствующиеся технологии и методики, широкое внедрение новейших технических достижений, полная компьютеризация основных этапов операции, универсальность микрохирургического инструментария позволяют практически исключить интраоперационный риск, обеспечить комфортность и безболезненность проводимой процедуры.

Фемтосекундная методика FLEx является одной из последних разработок в рефракционной хирургии, позволяющих проводить коррекцию миопии и миопического астигматизма путем формирования тонкого равномерного лоскута и интрастромальной линтикулы, которая удаляется одним конгломератом. Процедура безболезненная, занимает в среднем 7-10

минут в зависимости от когезивных, прочностных свойств роговицы и навыков офтальмохирурга. Преимущество заключается еще и в том, что нет необходимости использования дополнительно эксимерного лазера.

**Целью** нашего исследования явилась оценка эффективности и морфофункциональных изменений в роговице после коррекции миопии средней степени методом FLEx с использованием фемтосекундного лазера.

**Материал и методы.** Группу наблюдения составили 42 пациента (74 глаза) с миопией средней степени. Мужчин было 16, женщин – 26. Возраст пациентов в среднем составил 35 лет.

Пациентам был проведен стандартный перечень клинико-диагностических исследований пациентов, идущих на лазерную коррекцию.

Прицельное кератопахиметрическое исследование проводилось на основе данных оптической когерентной томографии Visante OCT (Carl Zeiss, Германия). Состояние роговицы на клеточном уровне оценивалось по данным Heidelberg Tomographer HRT III. Коррекция аметропии проводилась методом Flex на фемтосекундной системе VisuMax фирмы «Carl Zeiss Meditec». Срок наблюдения – 9 месяцев.

**Результаты.** Кераторефракционные показатели пациентов до и после операции представлены в таблице 1.

Таблица 1 - Кераторефракционные показатели (M±m)

N=74	Рефракция	Кератометрия	Пахиметрия
До операции	(-4,75)±1,24	44,25±0,3 45,00±0,35	531±3,25
После операции	(-0,25)±0,8	39,55±0,2 40,25±0,4	466±3,11

\*- достоверность (p<0,05) по отношению к дооперационным данным

Как видно из таблицы, кераторефракционные показатели находились в пределах допустимых норм для проведения лазерной коррекции.

Показатели остроты зрения без использования дополнительной коррекции до и после выполнения процедуры представлены в таблице 2.

Таблица 2 – Показатели остроты зрения (M±m)

До операции	После операции			
	1 месяц	3 месяц	6 месяц	9 месяц
0,09±0,07	0,95±0,07	1,0±0,03	1,0 ±0,05	1,0±0,04

\*- достоверность (p<0,05) по отношению к дооперационным данным

В результате проведенной коррекции у всех пациентов значительно повысилась острота зрения. В течение первого месяца реабилитационного периода происходила постепенная адаптация к зрению вблизи, периодически появлялись жалобы на временное затуманивание зрения при переводе взгляда с близкорасположенного предмета на предмет, расположенный на дальнем расстоянии. У семи пациентов наблюдались симптомы сухости глаз, которые купировались назначением лубрикантов высокой вязкости. Симптомов реак-

тивной гипертензии не зафиксировано ни в одном случае.

При исследовании поверхности роговицы с использованием Пентакама OCULUS просматривалось равномерное уплощение передней оптической зоны роговицы, которое было запланировано и соответствовало алгоритму операции, способствующей улучшению остроты зрения (рисунок 1, 2).

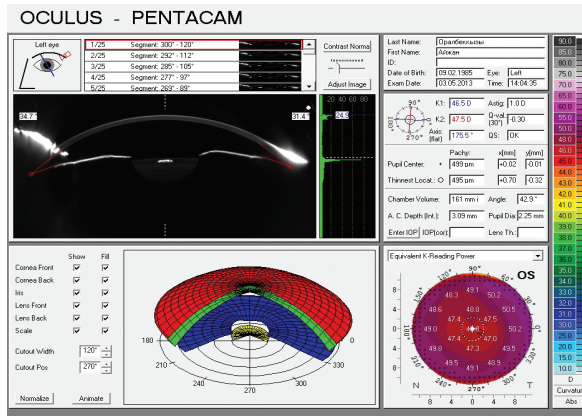
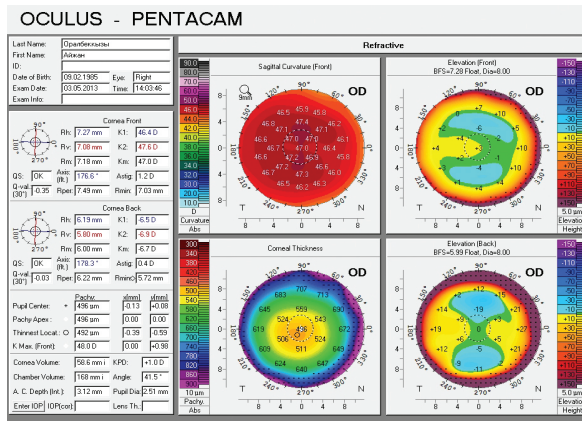


Рисунок 1. Показатели исследования пациента до операции

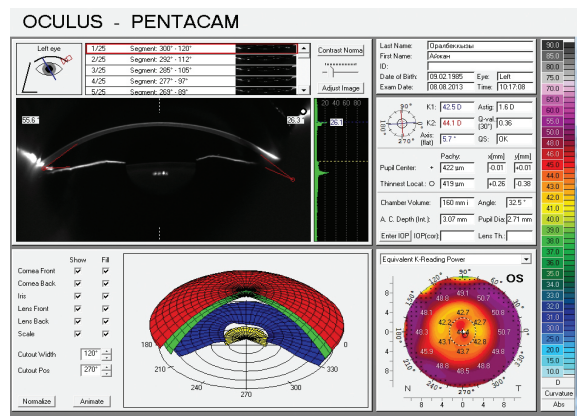
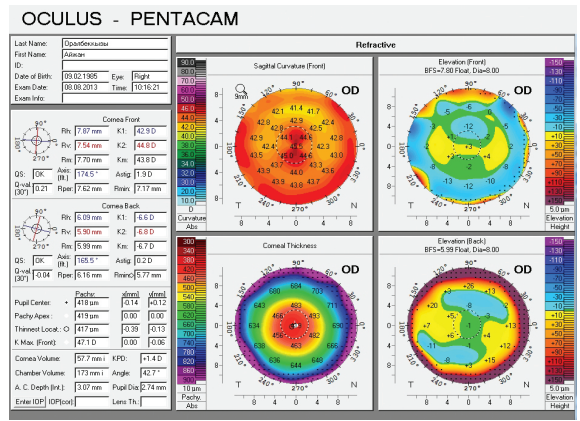


Рисунок 2. Показатели исследования пациента после операции

Как видно на снимках, равномерное уплощение центральной оптической зоны у пациента с тонкой роговицей после удаления линтикулы не вызвало нарушения общей сферической архитектоники роговицы, адаптация сформированных поверхностей происходила плавным профилем без формирования ступенчатых переходных зон.

Морфологическое исследование по данным Heidelberg Tomographer HRT III с целью изучения особенностей структурных изменений стромы роговицы после проведения коррекции методом FLEX (рисунок 3, 4, 5, 6).



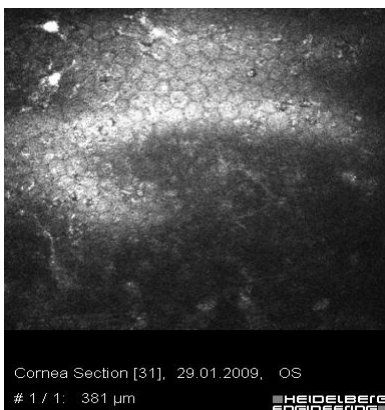


Рисунок 3.

Эндотелий роговицы после проведения коррекции

Эндотелиальный слой роговицы не претерпевал каких-либо структурных

изменений вследствие воздействия фемтосекундного лазера.

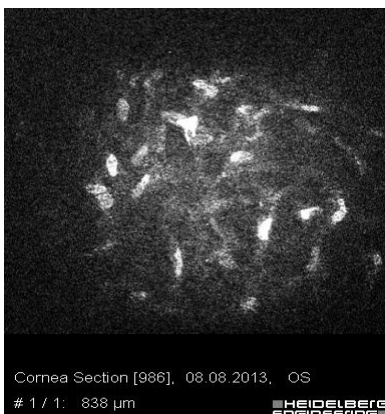


Рисунок 4.

Слой клеток на уровне внутреннего края удаленной линтикулы

Формирование кератоцитарных связей после адаптации краев крышечки и стромы роговицы имели звезд-

чаточный характер, просматривалась некоторая разреженность стромальных структур.

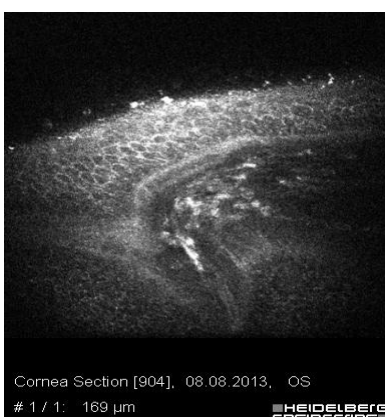


Рисунок 5.

Крайний периферический край адаптированных поверхностей после удаления линтикулы

Адаптация крайних периферических структур после удаления линтикулы происходила за счет уплотнения клеточных структур и неравномерного

переплетения остаточных фибриловых волокон, новых кератоцитарных связей, заполняющих небольшие пустоты, которые сформировались после фотокоагулирующего действия лазера при вырезании краев линтикулы.

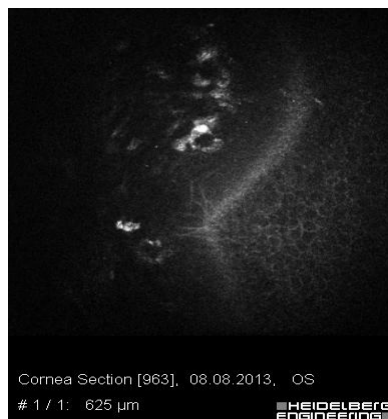


Рисунок 6.  
Строма роговицы

Общая структурно-морфологическая архитектура роговицы не претерпела выраженных травмирующих последствий лазерного воздействия. Проматривалась

общая тенденция клеточных структур к уплотнению и некоторому сжатию отдельных слоев роговицы.

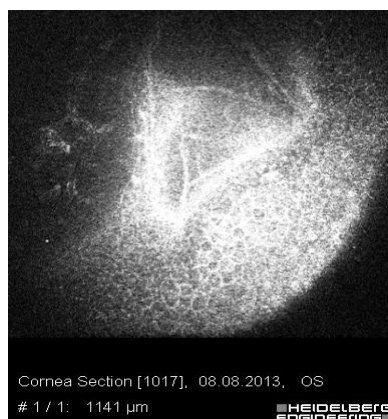


Рисунок 7.  
Глублежащие слои роговицы

При сравнительном анализе собственной остаточной роговицы и формирующегося профиля адаптационного слоя можно отметить волокнистость последнего, некоторую реструктуризованность кератоцитарной укладки, формирование нежного рубца из плоских вытянутых клеток.

Учитывая вышеизложенное, при детальном рассмотрении морфологической структуры роговицы после воздействия фемтосекундного лазера данных о повышенной травматичности методики FLEx с удалением одним конгломератом сформированной линтикулы в центральной оптической зоне роговицы не выявлено.

**Выводы.** Методика FLEx с использованием фемтосекундного лазера для коррекции миопии средней степени является эффективным и безопасным методом, позволяющим получить высокую остроту зрения. По результатам морфофункционального исследования данных о повреждающем действии лазерного воздействия на глубокие слои роговицы после коррекции методом FLEx не выявлено.

## ЛИТЕРАТУРА

1. Aslanides I., Mearza A. Wavefront-guided versus topography-guided // J. Cataract Refract. Surg. Today Europe. 2006. - P. 49-51.
2. Bailey M.D., Zadnik K. Outcomes of LASIK for myopia with FDA-approved lasers // Cornea. 2007. - V.26. - № 3. - P. 246-254.75.76, 77, 78.
3. Корниловский И.М. Механизм лазериндуцированного рефракционного кератомоделирования и его новые возможности при интрастромальном воздействии излучением фемтосекундного лазера // Рефракционная хирургия и офтальмол.- 2009. - Т.9. - № 2. - С. 4-12.

4. Руднева М.А. Индивидуализированные эксимерлазерные кераторефракционные операции на основе кератотопографа и абэррометрии. Система CRS-Master производства Carl Zeiss // Рефракционная хирургия и офтальмология.- 2007. - Т.7. - № 2. - С. 4-6.

5. Roberts C., Dupps WJr. Corneal biomechanics and their role in corneal ablation procedures. In: MacRae SM, Kruger RR, Applegate RA, eds, Customized Corneal Ablation; the Quest for Super Vision. Thorofare, NJ, Slack.-2001.- P. 109-131.

6. Kezirian G.M., Stonecipher K.G. Comparison of the IntraLase femtosecond laser and mechanical keratomes for laser in situ keratomileusis // J. Cataract. Refract. Surg. -2004.-Vol.30.- P. 804-811.

7. Binder P. Flap dimensions created with the IntraLase FS laser // J. Cataract. Refract. Surg.- 2004.- Vol. 30.- P. 26-32.

8. Montes-Mico R., Rodrigues-Galiero A., Alio J.L. Contrast sensitivity after LASIK flap creation with a femtosecond laser and mechanical microkeratome //J. Refract. Surg.-2007.- Vol.23.- P. 188-192.

## РЕЗЮМЕ

Морфофункциональные изменения в роговице при коррекции миопии средней степени методом FLEx  
Т.К. Ботабекова, М.С. Сулейменов, О.Р. Ким, М.С. Худжатова

В статье представлены результаты исследования эффективности и безопасности методики FLEx с использованием фемтосекундного лазера при коррекции миопии средней степени.

## SUMMARY

The article presents the results of the research on the effectiveness and safety procedures FLEx by using a femtosecond laser for the correction of moderate myopia.

## ТҰЖЫРЫМ

Мақалада орта дәрежедегі миопия түзету кезінде фемтосекунд лазерін пайдалануда FLEx әдістемесінің қауіпсіздігін және нәтижелерін зерттеу қорытындылары көрсетілген.

УДК 617.721.6-002:615.211-056.3

## КЛИНИЧЕСКИЕ ОСОБЕННОСТИ ТОКСИКОАЛЛЕРГИЧЕСКИХ КЕРАТОУВЕИТОВ НА ФОНЕ ИНСТИЛЛЯЦИЙ АЛКАИНА

М.С. Сулейменов, Б.И. Исергепова

Казахский научно-исследовательский институт глазных болезней, г. Алматы

**Ключевые слова:** роговица, анестетики, кератоувеит.

**Актуальность.** В связи со свободной продажей (без рецепта) офтальмологических препаратов в аптечной сети на территории Казахстана в настоящее время появилась новая категория пациентов с тяжелым поражением рого-

вицы по типу токсикоаллергического кератоувеита на фоне самостоятельного бесконтрольного применения местно-анестезирующих препаратов. В доступной литературе не встречается подробное описание данного симптомокомплекса, характера изменений роговицы, кожных проявлений и метода лечения подобных тяжелых заболеваний, приводящих к инвалидизации и стойкой потере трудоспособности.

**Цель** - изучить клинические особенности и разработать тактику ведения пациентов с токсикоаллергическими кератоувеитами на фоне использования местно-анестезирующих препаратов.

**Материал и методы.** Под наблюдением находилось 8 пациентов с диагнозом: токсикоаллергический кератоувеит, в возрасте от 23 до 68 лет, 3 женщин и 5 мужчин. Срок наблюдения составил от 3 до 18 месяцев. Все пациенты самостоятельно закапывали Алкаиин в связи с роговичным синдромом на фоне кератита различной этиологии. Во многих случаях пациенты использовали до 1 флакона (15 мл) препарата в сутки.

**Результаты и обсуждение.** Во всех случаях отмечался нестерпимый болевой синдром, некупируемый общими анальгетиками. С целью купирования болевого синдрома в одном случае пациентке по месту житель-

ства были введены наркотические анальгетики, в двух случаях пациенты в течение нескольких дней находились в состоянии алкогольного опьянения.

Выраженный роговичный синдром сопровождался постоянным слезотечением, мацерацией кожи век, щеки, всего лица. Чаще всего в подобных случаях при лечении по месту жительства такие кожные проявления были неверно интерпретированы как контактный/атопический дерматит, нейродермит, в одном случае пациент был госпитализирован в отделение хирургических инфекций с диагнозом: рожистое воспаление лица.

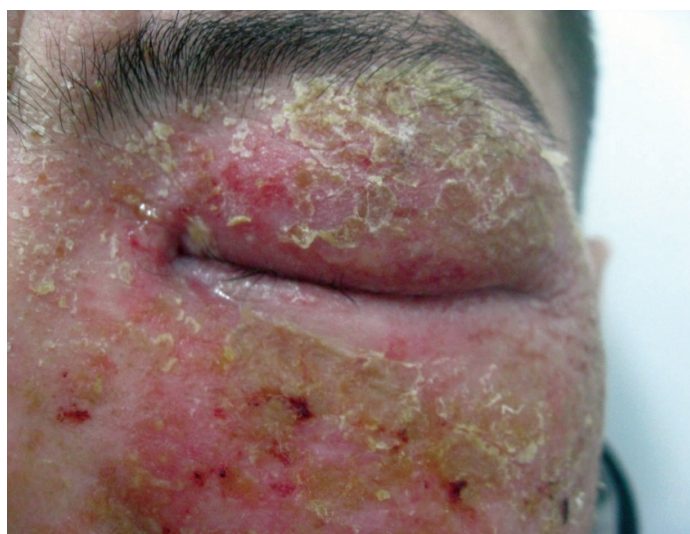
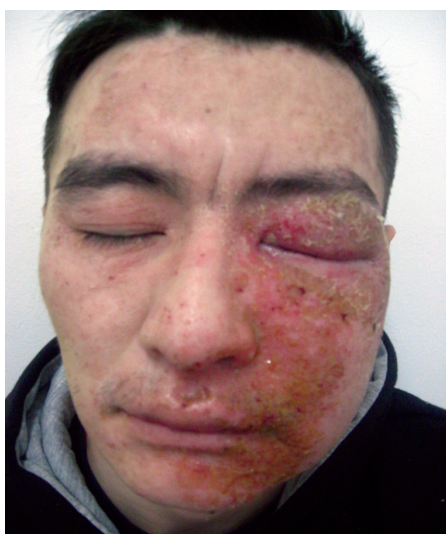
Рисунок 1. Кожные проявления при поступлении

Как видно на представленных снимках, отмечалась гиперемия, отек мягких тканей лица на стороне пораженного глаза; зоны мацерации, изъязвления на веках. У

данного пациента кроме того была сыпь на теле, руках, появившаяся в период развития глазной симптоматики.

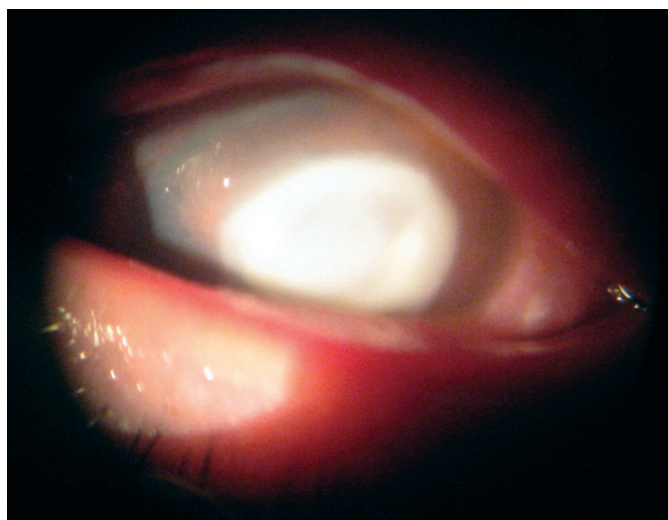


Рисунок 2. Дисковидный инфильтрат в глубоких слоях стромы (при поступлении)

Заболевание протекало по типу ожоговой болезни, сопровождаемая умеренным хемозом, выраженной ишемией зоны лимба, дезэпителизацией в центральной зоне. Во всех случаях отмечалось наличие дисковидного либо кольцевидного инфильтрата в глубоких слоях стромы. В процессе лечения и резорбции дисковидный инфильтрат приобретал вид кольцевидного. В двух случаях отмечался гипопион до середины

зрачка. На УЗИ патологических изменений не отмечалось. Во всех случаях процесс был односторонний, парный глаз был обследован, патологии не выявлено.

На фоне проводимой общей дезинтоксикационной, дегидратационной, десенсибилизирующей; местной противовоспалительной, эпителизирующей терапии отмечалась постепенная резорбция инфильтрата, уменьшение его размеров и глубины. Всем пациентам была проведена местная и общая противогрибковая терапия. При наличии кожных проявлений использовали мазь "Левомиколь" в первую неделю с последующим переходом на гидрокортизоновую.

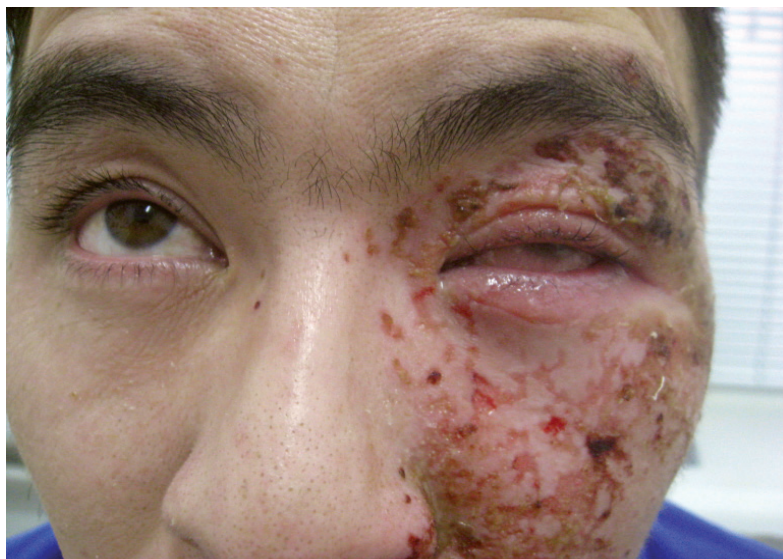

Рисунок 3 – кожные проявления на 7-е сутки лечения

Как видно на представленном снимке, сохраняются зоны мацерации и изъязвления, на фоне которых появляются участки здоровой кожи.

В первую неделю лечения не были использованы периокулярные инъекции. На 7-8-е сутки при наличии полной эпителизации однократно была произведена парабульбарная инъекция дексаметазона с целью ускорения резорбции инфильтрата и купирования отека роговицы.

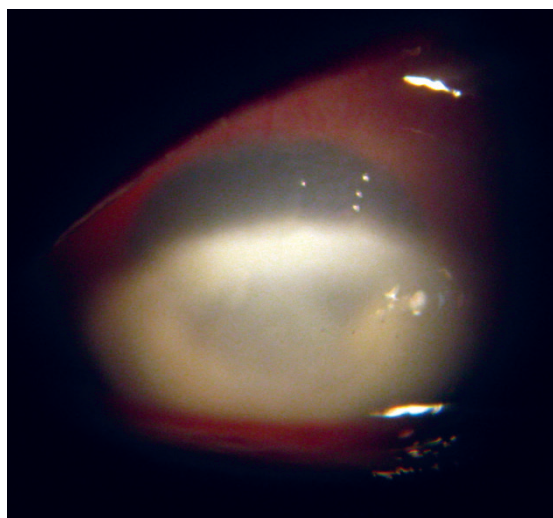


Рисунок 4. Инфильтрат роговицы на 7-е сутки лечения

Как видно на представленном снимке, отмечается уменьшение размера инфильтрата, его глубины и плотности в центральной зоне, купирование отека роговицы по периферии; становится возможной визуализация передней камеры и зрачковой зоны.

Пациенты были выписаны из стационара на 7-12 сутки лечения в удовлетворительном состоянии для дальнейшего амбулаторного лечения с контрольным осмотром каждые 2 недели – 1 месяц – 3 месяца.

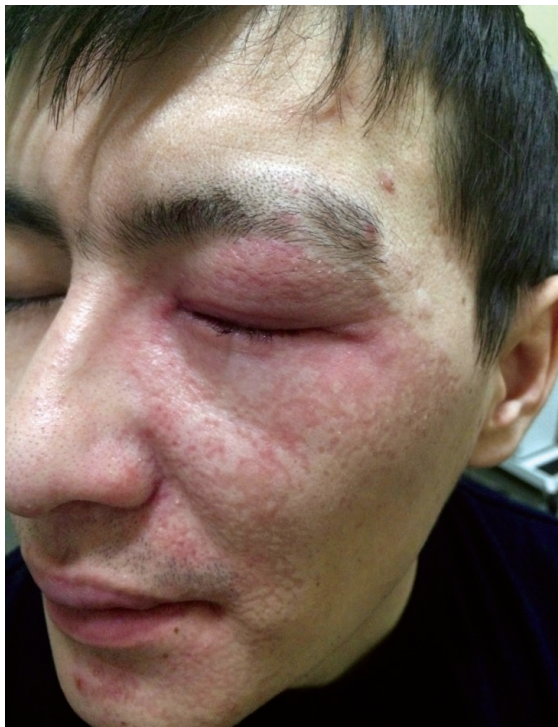

Рисунок 5. Пациент через 3 недели лечения

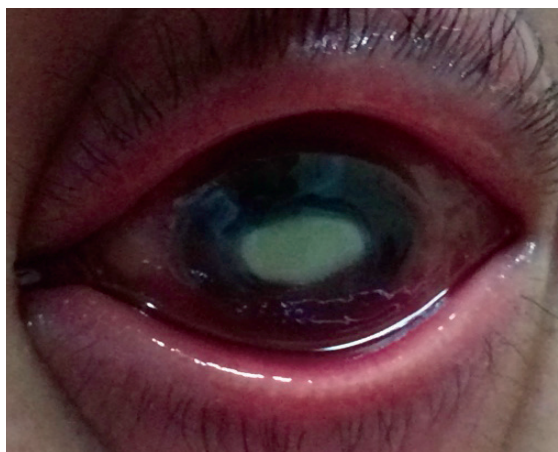

Рисунок 6. Формирование центрального бельма роговицы через 3 недели лечения

Как видно на представленных снимках, наблюдалось полное восстановление кожных покровов, резорбция инфильтрата роговицы с формированием центрального бельма. Ни в одном случае не было развития угрозы перфорации роговицы и необходимости ургентной кератопластики. Некорригированная острота зрения при поступлении составляла от 1/PLcertae до 0,02, при выписке – от 0,04 до 0,1, через 3-6 мес. – до 0,2-0,5.

#### **Выводы**

Своевременная диагностика на основании анамнеза, характерных жалоб и клинической картины наряду с адекватной медикаментозной терапией при тяжелых токсикоаллергических кератоувеитах на фоне закапывания Алкаина способна улучшить функциональные исходы данной категории пациентов.

## ЛИТЕРАТУРА

1. Майчук, Ю.Ф. Терапевтические алгоритмы при инфекционных язвах роговицы / Ю.Ф. Майчук // Вестн. офтальмологии. – 2000. – No 3. – С. 35-37.
2. Classifying the severity of corneal ulcers by using the "1, 2, 3" rule / M. Vital [et al.] // Cornea. – 2007. – Vol. 26, No 1. – P. 16-20.

## РЕЗЮМЕ

Токсикоаллергические кератоувеиты на фоне инстилляций Алкаина  
М.С. Сулейменов, Б.И. Иссергенова

В статье представлены офтальмологические и дерматологические проявления кератоувеитов на фоне самостоятельного использования местноанестезирующего препарата Алкаина; предложена тактика ведения пациентов с данной тяжелой патологией.

## ТҰЖЫРЫМ

Мақалада өз бетімен жергілікті жансыздандыратын Алкаин препаратын қолдану фонында пайда болған кератоувеиттердің офтальмологиялық және дерматологиялық белгілері келтірілген; осындай ауыр патологиясы бар науқастарды емдеу тактикасы берілген.

## SUMMARY

In article we presented ophthalmologic and dermatological manifestations of keratouveitis after independent use of a local anaesthetic preparation of Alkaini; tactics of maintaining patients with this heavy pathology is offered.

УДК 617.72-002-08:615.457:547.562.3

## ОПЫТ ПРИМЕНЕНИЯ СИГНИЦЕФА В ЛЕЧЕНИИ ВОСПАЛИТЕЛЬНЫХ ЗАБОЛЕВАНИЙ ПЕРЕДНЕГО ОТРЕЗКА ГЛАЗА

А.С. Аманова

Клиника «Достармед», Алматы

**Ключевые слова:** фторхинолоны, сигницеф, воспалительные заболевания глаз.

**Актуальность.** Воспалительные заболевания переднего отрезка глаз являются основной нозологической единицей амбулаторного приема врача-офтальмолога. В связи с этим вопросы лечения данных заболеваний очень актуальны в офтальмологии и несмотря

на огромное количество антибактериальных препаратов проблема выбора лекарственного средства стоит на первом месте. Ведь важно выбрать среди предлагаемых препаратов тот, который характеризуется не только высокой эффективностью и безопасностью, но и доступной ценой для пациентов. В последние годы в офтальмологической практике все шире используются препараты фторхинолонов 3-го поколения – левофлоксацины. Особенностью их является хорошая переносимость, высокая эффективность в отношении возбудителей, резистентных

к предыдущим поколениям фторхинолонов, вместе с тем - мощным и быстрым эффектом. Важной особенностью левофлоксацина, как и других последних фторхинолонов, является хорошая переносимость, что позволяет использовать препарат в глазных каплях в более высокой концентрации – 0,5%. Это определяет хорошее проникновение левофлоксацина и большую концентрацию антибиотика в роговице и водянистой влаге по сравнению с первыми фторхинолонами. Среди группы левофлоксацинов выгодно отличается препарат Сигницеф (Сентисс Фарма), в составе которого имеет место гипромеллоза, что обеспечивает лучшую переносимость препарата по сравнению с другими левофлоксацинами.

**Цель** - изучить терапевтическую эффективность и безопасность препарата Сигницеф в лечении воспалительных заболеваний переднего отрезка глаза.

**Материал и методы.** Под наблюдением находилось 20 пациентов в возрасте от 20 до 63 лет со следующей патологией:

- острый бактериальный конъюнктивит – 10 пациентов (15 глаз)
- древовидный кератит – 5 пациентов (5 глаз)
- язва роговицы – 1 пациент (1 глаз)
- посттравматическая эрозия роговицы – 3 пациента (3 глаза)
- герпетический кератит глубокий - 1 пациент (1 глаз).

При бактериологическом исследовании мазков и посевов, взятых с конъюнктивы век и роговицы, у 15 была обнаружена микрофлора: *S. aureus* - у 9, *Str. pneumoniae* - у 2 и сочетание *S. aureus* и *Str. pneumoniae* - у 4 пациентов. Однако следует отметить, что бактериологическое исследование длится 3-4 дня, в связи с этим лечение до

получения результатов было назначено эмпирически. После получения результатов бак.исследования отмечено, что все возбудители имели высокую чувствительность к Сигницефу, что свидетельствует о правильности эмпирического назначения препарата.

В схеме соответствующего заболеванию комплексного лечения был назначен Сигницеф как антибиотик с широким спектром действия. Алгоритм лечения Сигницефом зависел от нозологии и изменялся от 3 до 6 раз в день.

**Результаты и обсуждение**

Объективно оценивали сроки исчезновения отделяемого конъюнктивальной полости, состояния конъюнктивы (уменьшение гиперемии, отёка, инфильтрации, исчезновение фолликулов), роговицы (резорбция инфильтрации, эпителизация роговицы), исчезновение гипопиона.

В результате проведённого лечения у пациентов с бактериальным конъюнктивитом полное исчезновение отделяемого было отмечено у всех пациентов к 5 дню лечения, исчезновение отёка – на 10 день заболевания и у всех больных к 12-14 дню исчезли все клинические проявления заболевания.

Результаты лечения пациентов с заболеваниями роговицы наглядно представлены в таблице 1.

Таблица 1 - Результаты применения Сигницефа при различной патологии роговицы

Нозология	Число глаз	Сроки эпителизации	Сроки резорбции, инфильтрата	Результаты лечения		
				выздоровление	улучшение	без эффекта
Эрозия роговицы	3	5	7	3	-	-
Кератит древовидный	5	10	12	5	-	-
Кератит герпетический	1	12	20	-	1	-
Язва роговицы	1	14	20	1	-	-

Следует отметить, что применение глазных капель Сигницеф улучшало субъективные ощущения пациентов быстрее, чем данные объективного осмотра позволяли констатировать купирование воспалительных явлений.

**Заключение.** Исследования терапевтической эффективности глазных капель Сигницеф 0,5% показали, что препарат

обладает выраженной антибактериальной активностью, проявил хорошую субъективную и объективную переносимость в комплексной терапии бактериальной и вирусной инфекций переднего отдела глаза.

**ЛИТЕРАТУРА**

1. Астахов С.Ю., Вохмяков А.В. Офтальмологические фторхинолоны в лечении и профилактике глазных инфекций//Клиническая офтальмология.-2008.-№ 1.-С.28-30.
2. Майчук Ю.Ф., Позднякова В.В., Селиверстова К.Е. Левофлоксацин в новой лекарственной форме глазных капель//Катарактальная и рефракционная хирургия.- 2011.-№ 3.- С 54-56.



## РЕЗЮМЕ

Опыт применения сигницефа в лечении воспалительных заболеваний переднего отрезка глаза  
А.С. Аманова

В статье показана эффективность препарата Сигницеф в лечении конъюнктивитов и заболеваний роговицы. Результаты лечения показали, что применение Сигницефа позволяет в короткие сроки добиться улучшения состояния глаза.

## SUMMARY

The article shows the effectiveness of the drug Signicef in the treatment of conjunctivitis and corneal diseases. The results of treatment showed that the use Signicef allows a short time to achieve the improvement of the eye.

## ТҰЖЫРЫМ

Ұсынған мақалада Сигницеф дәрімектің конъюнктивит пен кератит жағдайында пайдаланудың нәтижелігі көрсетілген. Емінің нәтижесі бұл дәрімекті қолданғанда көз жағдайының қысқа мерзімде жақсаруын көрсетті.

УДК 617.7-007.681+617.7-008.3]-089-06:612-086

## СОВРЕМЕННЫЕ ВОЗМОЖНОСТИ МОНИТОРИНГА ФУНКЦИОНАЛЬНОГО СОСТОЯНИЯ ФИЛЬТРАЦИОННЫХ ПОДУШЕК

Н.А. Алдашева, Л.Д. Абышева, М.С. Худжатова

Казахский научно- исследовательский институт глазных болезней, г. Алматы

**Ключевые слова:** офтальмогипертензия, факоэмульсификация катаракты, дозированное выпускание внутриглазной жидкости.

Глаукома остается ведущей причиной необратимой потери зрения [1]. В настоящее время продолжают поиски идеальной операции, способствующей нормализации внутриглазного давления при глаукоме. По мнению многих офтальмологов, трабекулэктомия является “золотым” стандартом в хирургии глаукомы [2]. Однако у части больных (до 30%) в поздние сроки наблюдаются рецидивы повышения внутриглазного давления за счет выраженной фибропластической активности тканей глаза в зоне оперативного вмешательства. Быстрое рубцевание и облитерация созданных в ходе операций путей оттока водянистой влаги в различные сроки после вмешательства нередко требуют назначения дополнительной местной гипотензивной терапии или проведения повторных операций [3]. В связи с этим актуальной является разработка методов объективного мониторинга состояния фильтрационных подушек (ФП) и определения ранних признаков рубцевания. На сегодняшний день есть три основных методики обследования этой области: ультразвуковая биомикроскопия, оптическая когерентная томография (ОКТ) и конфокальная микроскопия.

Конфокальная микроскопия представляет определенный интерес, обладая рядом преимуществ: высокое разрешение (до 1 мкм), позволяющее на клеточном уровне в режиме реального времени *in vivo* послойно визуализировать эпителий конъюнктивы, а также получать детальное изображение субэпителиального пространства по всей площади фильтрационной области (Ciancaglini M. с соавт., 2008); относительная простота выполнения и компактность.

**Цель** настоящего исследования - оценка функционального состояния фильтрационных подушек методом конфокальной микроскопии.

**Материал и методы исследования.** Функциональное состояние ФП оценено у 30 пациентов (25 глаз) с глаукомой в возрасте от 20 до 78 лет. Мужчин - 16, женщин - 14. В анамнезе у всех пациентов была гипотензивная операция проникающего типа - трабекулэктомия с базальной иридэктомией,

срок давности колебался от 1 месяца до 6 лет. В зависимости от уровня внутриглазного давления (ВГД) все пациенты были поделены на 3 группы: 1 группа (7 глаз) – пациенты с компенсированным ВГД без местной гипотензивной терапии; 2 группа (13 глаз) – пациенты с компенсированным уровнем ВГД на фоне местной гипотензивной терапии; 3 группа (5 глаз) – пациенты с высоким ВГД на фоне инстилляций гипотензивных препаратов.

Офтальмологическое исследование пациентов включало визометрию, биомикроскопию, тонометрию (тонометром Маклакова – груз массой 10,0 грамм), офтальмоскопию и конфокальную микроскопию с помощью HRT III – RCM (Rostock Cornea Module) .

Конфокальная микроскопия проводилась на Гейдельбергском ретинальном томографе – HRT III RCM.

Биомикроскопия проводилась на целевой лампе SHIN - NIPPON.

Результаты исследования и обсуждение. В 1 группе пациентов давность проведения гипотензивных операций составила, в среднем, 6 месяцев, во 2 группе - 2 года, в третьей группе - 6 лет.

Несмотря на небольшое число наблюдений установлено, что эффективность трабекулэктомий имеет тенденцию к снижению в зависимости от срока давности операции.

Наиболее характерная картина ФП у больных 1 группы представлена на рисунках 1, 2. Во всех случаях отмечено характерное наличие множественных мелких кист.

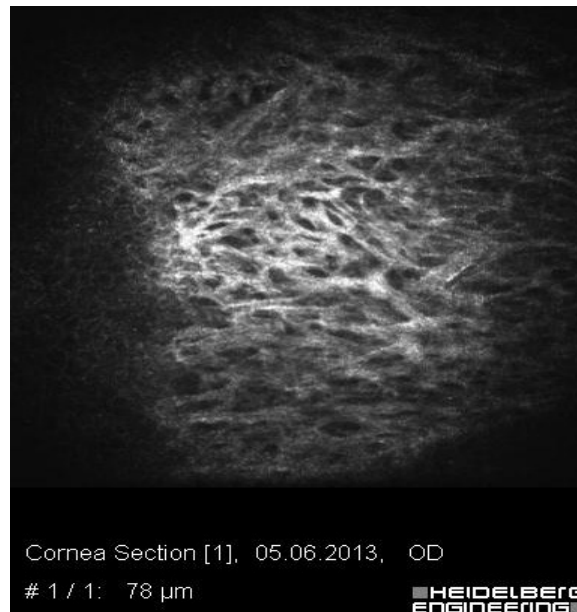


Рисунок 1. Пациентка Б., 50 л., конфокальная томография ФП через 1 год после проведения антиглаукоматозной операции. Микрокисты в эпителии конъюнктивы свидетельствуют о наличии фильтрации

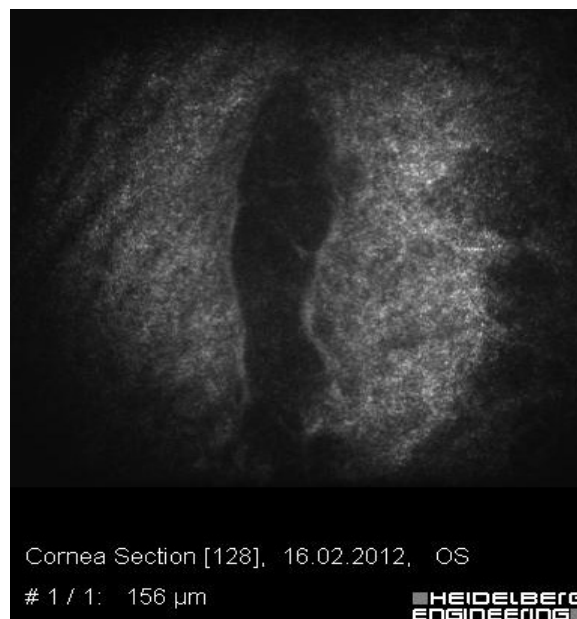


Рисунок 2. Пациент К., 43 г., конфокальная томография ФП через 1 год после проведения антиглаукоматозной операции. Множественные кисты в строме свидетельствуют о хорошей функции

При биомикроскопии у пациентов 1 группы на 8 из 10 глаз отмечен "феномен активизации" ФП, то есть увеличение ее по высоте и площади при компрессии (технически выполняется как послеоперационный массаж ФП). Это свидетельствует о хорошей функциональной способности ФП и сохранности вновь созданных путей оттока водянистой влаги. Во второй и третьей группах "феномен активизации" ФП был отрицательным. У больных 2 и 3 групп биомикроскопия не позволила четко

оценить функциональное состояние ФП. В связи с чем наибольший интерес представляла разница по данным конфокальной микроскопии.

У пациентов 2 группы выявлено наличие разнокалиберных кистозных полостей, при сравнении с данными конфокальной микроскопии ФП больных первой группы было замечено увеличение размеров внутриэпителиальных микрокист и уменьшение их количества в поле зрения, также было характерно уплотнение субэпителиального пространства (рисунок 3, 4). У пациентов 3 группы на снимках было отмечено большое количество фиброзных тяжей в виде густо переплетенной сетки и отсутствие полостей (рисунок 5, 6).

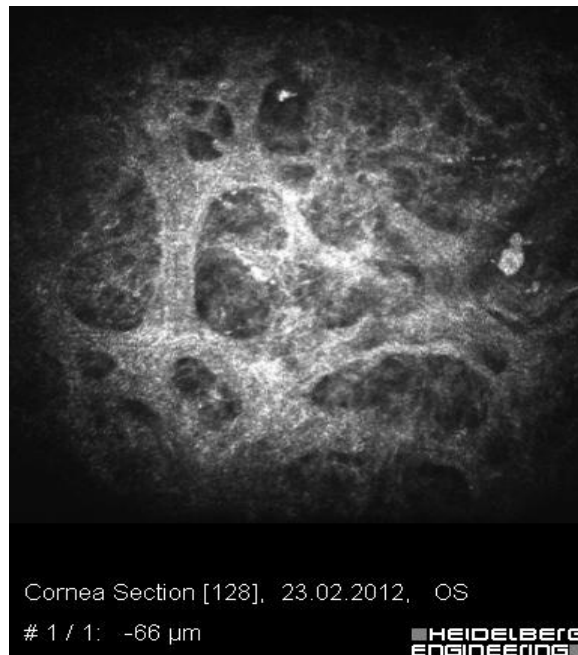


Рисунок 3. Пациент Б., 58 л. Конфокальная томография ФП через 1 год после проведения антиглаукоматозной операции. Множественные кисты в эпителии конъюнктивы свидетельствуют о наличии фильтрации

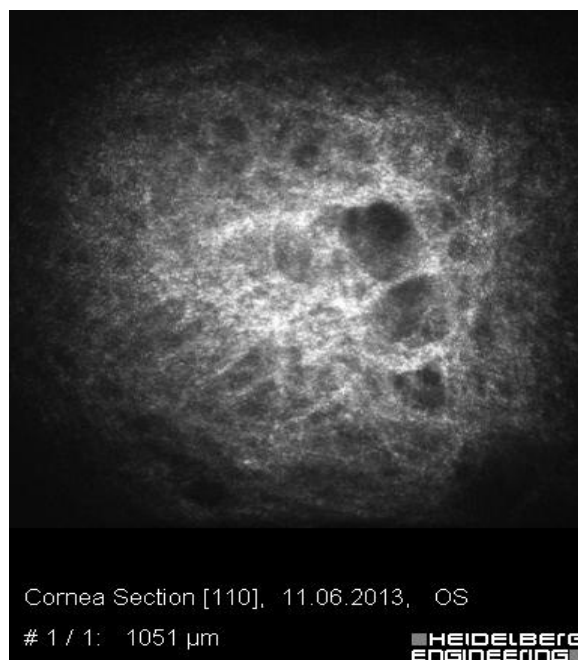


Рисунок 4. Пациент Б., 20 л., конфокальная томография ФП через 7 месяцев после проведения антиглаукоматозной операции. Наличие кист в эпителии конъюнктивы свидетельствует о фильтрации




Рисунок 5. Пациент Б., 47 лет, конфокальная томография. ФП через 7 месяцев после антиглаукоматозной операции. Нефункционирующая ФП. Плотная субэпителиальная ткань

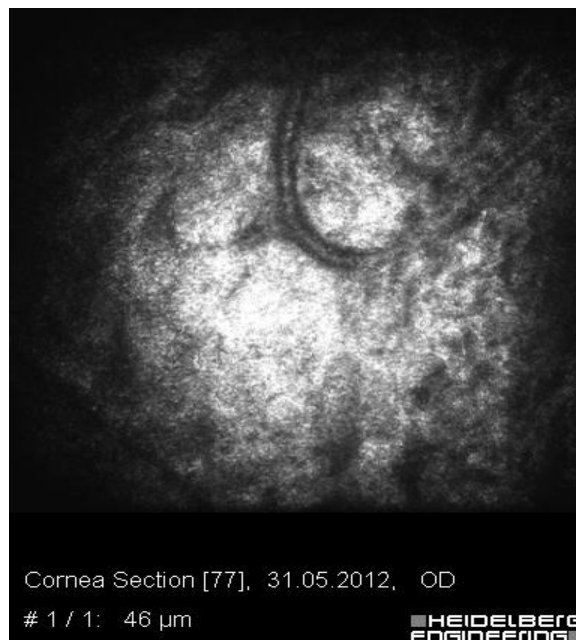


Рисунок 6. Пациент Ж., 32 г., конфокальная томография нефункционирующей ФП. Новообразованные сосуды, плотная субэпителиальная ткань, отсутствие кист

### Выводы

Таким образом, метод конфокальной микроскопии позволяет проводить комплексную оценку функционального состояния ФП после гипотензивных операций. Наличие множественных мелких субэпителиальных кист свидетельствует об удовлетворительном пассаже внутриглазной жидкости из передней камеры в субконъюнктивальное пространство с

клинически компенсированным внутриглазным давлением. Тенденция к формированию разнокалиберных кист с утолщением их стенок, усиление рисунка фибриллярных волокон сопровождается нарушением утилизации внутриглазной жидкости конъюнктивой, что проявляется в повышении офтальмотонуса. Наличие в послеоперационном периоде высокого ВГД, не снижающегося на фоне местной гипотензивной терапии, сопровождается исчезновением субэпителиальных кист и формированием густо переплетенной сетки соединительнотканых волокон.

## ЛИТЕРАТУРА

1. Cairns J.E. Trabeculectomy. Preliminary report of a new method // Amer. J. Ophthalmol. - 1968. - Vol. 66, № 4. - P. 673-679.
2. Шмырева В.Ф., Петров С.Ю., Макарова А.С. Причины снижения отдаленной гипотензивной эффективности антиглаукоматозных операций и возможности ее повышения // Глаукома. - 2010. - № 2. - С. 43-49.
3. Бабушкин А.Э. Борьба с рубцеванием в хирургии первичной глаукомы (обзор литературы) / А.Э. Бабушкин // Вестн. офтальмол.- 1990. - Т. 106, № 6. - С. 66-70.

## РЕЗЮМЕ

Современные возможности мониторинга функционального состояния фильтрационных подушек  
Н.А. Алдашева, Л.Д. Абышева, М.С. Худжатова

Представлены результаты конфокальной микроскопии фильтрационных подушек у больных глаукомой после гипотензивных операций.

## ТҰЖЫРЫМ

Глаукомасы бар науқастарға жасаған гипотензивді операциядан кейін фильтрационды жастықтардың конфокальды микроскопия нәтижелері ұсынған.

## SUMMARY

The results of confocal microscopy of lauter pillows are presented for patients by glaucoma after hypotension operations.

УДК 617.7-008.3-073.178

## СРАВНИТЕЛЬНЫЙ АНАЛИЗ ПОКАЗАТЕЛЕЙ ВНУТРИГЛАЗНОГО ДАВЛЕНИЯ ПРИ РАЗЛИЧНЫХ ВИДАХ ТОНОМЕТРИИ

Н.А. Алдашева, Л.Д. Абышева, Л.Б. Ташитова, А.С. Мукажанова, З.Т. Ургенчаева

Казахский научно-исследовательский институт глазных болезней, г. Алматы

**Ключевые слова:** внутриглазное давление, тонометрия, офтальмотонометр ИГД-03, пневмотонометр, аппланационный тонометр Маклакова.

**Актуальность.** Изменения внутриглазного давления служат мощным патогенетическим фактором, влияющим на течение нормальных физиологических и физических процессов в различных тканях глаза [1, 2, 3]. Существует широкий круг офтальмологических заболеваний (травмы переднего отрезка глаза, различные формы глаукомы, послеоперационные состояния), при которых мониторинг дав-

ления до и после операций определяет дальнейшую тактику ведения пациентов [3, 5, 6].

Повышенное внутриглазное давление (ВГД) является наиболее значимым фактором риска развития глаукомной оптической нейропатии (ГОН). Основной задачей в лечении глаукомы является стойкое снижение ВГД до уровня индивидуальной нормы [4].

Известно, что на результаты аппланационной тонометрии существенное влияние оказывают свойства роговицы, при этом, как показано многочисленными исследованиями, наибольшее воздействие на показатели ВГД имеет толщина центральной части роговицы [7]. По данным Stodtmeister R. (1998, 2002), толстая роговица приводит к завышению показателей ВГД, а тонкая - к занижению [8-16]. На точность тонометрических показателей аппланационных приборов (тонометры Маклакова и Гольдмана), пневмотонометра значительное влияние оказывает и индивидуальная погрешность, характерная для каждого тонометра [17]. Исключение составляют транспальпебральные методы измерения ВГД [18]. Сравнительно простым и общедоступным методом оценки ВГД у пациентов с патологией роговицы является бимануальная пальпация, которая активно используется более 180 лет. К недостаткам пальпаторного метода следует отнести большую субъективность, отсутствие цифрового показателя уровня ВГД, невозможность контроля и произвольную трактовку данных. Получаемый результат напрямую зависит от опыта и навыков врача.

Среди транспальпебральных способов определения уровня ВГД следует выделить офтальмотонометр ИГД-03 (ГРПЗ, Россия).

Использование транспальпебральной склеральной тонометрии позволяет опре-

делять ВГД без контакта с роговицей, не требует применения анестетиков и значительно упрощает стерилизацию прибора. Измерение ВГД происходит мгновенно, поэтому его результаты не подвержены влиянию ритмичных колебаний офтальмотонуса.

**Цель** нашего исследования - провести сравнительный анализ результатов тонометрии, полученных при использовании офтальмотонометра ИГД-03, пневмотонометра и аппланационного тонометра Маклакова.

**Материал и методы.** Исследование проведено 40 пациентам (78 глаз) в возрасте от 30 до 83 лет с диагнозом первичная открытоугольная глаукома (ПОУГ). Всем обследуемым было измерено ВГД методом аппланационной тонометрии по Маклакову (ТМ) - 10 г, бесконтактной тонометрии (БК) - пневмотонометром SHIN-NIPPON и транспальпебральной тонометрии - тонометром ИГД-03 (ГРПЗ, Россия) (ИГД03).

Центральная толщина роговицы (ЦТР) определялась на аппарате Visante OCT Zeiss № 1000.

В зависимости от показателей пахиметрии все пациенты были поделены на 3 группы:

1 группа - 13 пациентов (26 глаз) с толщиной роговицы 467-523 мкм;

2 группа - 12 пациентов (24 глаза) с толщиной роговицы 516-546 мкм;

3 группа - 15 пациентов (28 глаз) с толщиной роговицы 565-592 мкм. Нами была определена разница в показателях тонометрии в среднем и для каждой группы отдельно: БК - ИГД-03 (разница в показателях бесконтактной тонометрии и тонометрии ИГД-03); ИГД - ТМ (разница в показателях ИГД-03 и тонометра Маклакова); БК - ТМ (разница в показателях бесконтактной тонометрии и тонометра Маклакова).

Результаты. Средняя разница показателей ВГД при измерении различными видами тонометров представлена в таблице 1.

Таблица 1 - Средняя разница показателей ВГД при измерении различными видами тонометров

Исследуемый показатель	Среднее отличие	1 группа	2 группа	3 группа
БК - ИГД-03	1,7	2,5	4,0	1,29
ИГД-03 - ТМ	6,3	4,07	4,38	5,3
БК - ТМ	4,6	6,57	8,38	7,72

Как видно из таблицы 1, разница в показателях ВГД отмечается во всех группах. Установлено, что разница в показателях ВГД имеет прямую зависимость от ЦТР: максимальные колебания показателей ВГД характерны для тонкой роговицы, минимальные - для толстой. Завышение показателей ВГД при тоно-

метрии по Маклакову, вероятно, связано не только с давлением груза массой 10 г на глазное яблоко, но и с ортостатической разницей офтальмотонуса. Известно, что ВГД при положении пациента лежа в среднем на 4 мм рт. ст. выше, чем при положении сидя [5].

Дополнительно нами был проведен корреляционный анализ показателей различных видов тонометрии в зависимости от ЦТР. Результаты представлены в таблице 2.

Таблица 2 - Корреляционная зависимость между показателями различных видов тонометрии

Исследуемые показатели	ИГД-03 и ТМ	ИГД-03 и БК	БК и ТМ
1	- 0,02	0,15	0,4
2	0,96	-0,33	- 0,3
3	0,4	0,79	0,7

Как видно из таблицы 2, наиболее сильные корреляционные связи между показателями трех видов тонометрии выявлены у пациентов 3 группы (с толщиной роговицы 565-592 мкм). В первой и во второй группах наблюдалась слабая положительная корреляция ВГД между показателями тонометрии ИГД-03 и ТМ, достоверная отрицательная корреляция ВГД между БК и ТМ отмечена в 1 группе.

Таким образом, проведенный анализ выявил, что наиболее сопоставимые значения ВГД при измерении тонометром Маклакова, бесконтактным тонометром и офтальмотонометром ИГД-03 получены у пациентов 3 группы с толстой роговицей. Наибольший размах показателей офтальмотонуса наблюдался при тонкой роговице. Как известно, эта группа является наиболее «проблем-

ной»: занижение показателей уровня ВГД может привести к гиподиагностике глаукомы и неадекватному менеджменту в случаях установленного диагноза.

Следовательно, нельзя применять один вид измерения ВГД вместо другого и сравнивать результаты измерений, выполненных разными видами тонометров. При переходе от одного вида тонометрии к другому необходимо проводить базовое измерение ВГД.

Актуальным является внедрение в практику новых видов тонометрии, исключающих зависимость показателей от свойств роговицы.

## ЛИТЕРАТУРА

1. Кальфа С.Ф., Вургафт М.Б. К семидесятилетию аппланационной тонометрии по Маклакову// Офтальмологический журнал.- 1959.-Т. 14.- № 3.-С 131- 139.
2. Нестеров А.П. Глаукома. М.: Медицина, 1995. - С. 245-255.
3. Рогожина И.В. Экспериментальное и клиническое обоснование транспальпебральной акустической тонометрии// Дисс... канд. мед. наук.- Москва, 2002. - С. 16.
4. Алексеев В.Н., Лобова Т.Г. К вопросу о методиках определения давления цели // Глаукома: проблемы и решения: Всероссийская научно-практическая конференция: Сб. науч. ст. М., 2004. С. 19-21.
5. Вагин Б.И. Тонометрия. Тонография: Экспериментальные и клинические аспекты// Дисс... докт. мед. наук.-Москва, 1994.-С. 23.
6. Нестеров А.П., Егоров Е.А. Медикаментозное гипотензивное лечение глаукомы // Клиническая фармакология и терапия. – 1994.– Т. 3 – № 2 – С. 86-88.
7. Егоров Е.А., Васина М.В. Влияние толщины роговицы на уровень внутриглазного давления среди различных групп пациентов // Клиническая офтальмология.- 2006.- № 1.- С. 16-19.
8. Stodtmeister R. Applanation tonometry and correction according to corneal thickness // Acta ophthalmologica Scandinavica. 1998. - Vol. 76. - N. 3. -P. 319-324.
9. Stodtmeister R. Central corneal thickness on GAT (Goldman applanation tonometry accuracy) // Journal of glaucoma. - 2002. - Vol. 11. - N. 6. - P. 543.
10. Егоров Е.А., Васина М.В. Влияние толщины роговицы на уровень внутриглазного давления среди различных групп пациентов // Клиническая офтальмология. – 2006. – Т. 7. - № 1. – С. 16-19.
11. Васина М.В., Егоров Е.А. Влияние толщины роговицы на уровень внутриглазного давления в здоровой популяции // Материалы V Всероссийской школы офтальмологов. – М., 2006. – С. 71-73.
12. Васина М.В., Егоров Е.А. Динамика уровня измеренного ВГД после эксимерной лазерной кератэктомии // Материалы V Всероссийской школы офтальмологов. – М., 2006. – С. 74-75.
13. Егоров Е.А., Васина М.В. Центральная толщина роговицы при различных стадиях первичной открытоугольной глаукомы // Материалы V Всероссийской школы офтальмологов. – М., 2006. – С. 96-100.
14. Егоров Е.А., Васина М.В. Внутриглазное давление и толщина роговицы // Глаукома. – 2006. - № 2. – С. 34-36.
15. Егоров Е.А., Васина М.В. Значение исследования биомеханических свойств роговой оболочки в оценке офтальмотонуса // Клиническая офтальмология. – 2008. – Т. 9. - № 1. – С. 1-3.
16. Васина М.В., Егоров Е.А. Влияние различных способов тонометрии на данные внутриглазного давления // Материалы VIII Всероссийской школы офтальмологов. – М., 2009. – С. 66-70.
17. Amaral, W.O. Central and peripheral corneal thickness: influence on the IOP measurement by Tonopen / W.O. Amaral, R.M. Teixeira, L.M. Alencar, S. Cronemberger, N. Calixto // Arq. Bras. Oftalmol. 2006. -Vol. 69.-Nl.-P. 41-45.
18. Рогожина И.В. Экспериментальное и клиническое обоснование транспальпебральной акустической тонометрии// Дисс....канд. мед. наук.- Москва, 2002. - С. 16.



## РЕЗЮМЕ

Сравнительный анализ показателей внутриглазного давления при различных видах тонометрии  
Н.А. Алдашева, Л.Д. Абышева, Л.Б. Таштитова, А.С. Мукажанова,  
З.Т. Ургенчаева

В статье приведены результаты тонометрии, полученные при использовании офтальмотонометра ИГД-03, пневмотонометра и аппланационного тонометра Маклакова. Выявлено, что наибольший размах показателей офтальмотонуса наблюдался при тонкой роговице, наименьший - при толстой роговице.

## ТҰЖЫРЫМ

Мақалада КҚИ-03, пневмотонометр және Маклаков аппланационды тонометрімен өткізілген тонометрия нәтижелері көрсетілген. Көресеткіштердің ең үлкен өзгерістер ауқымы жұқа қасаң қабықта, ал ең азы қалың қасаң қабықта болатыны анықталды.

## SUMMARY

This article showing the results of tonometry obtained using ophthalmotonometry IOP-03, pneumotonometry and tonometry of Maclakov. Revealed that the greatest scope indicators of IOP was revealed with thin cornea, least with thick cornea.

УДК 617.7-003.8-091.8-053-058

## МЕДИКО-СОЦИАЛЬНАЯ ЗНАЧИМОСТЬ И ЭТИОПАТОГЕНЕЗ ВОЗРАСТНОЙ МАКУЛЯРНОЙ ДЕГЕНЕРАЦИИ (обзор литературы)

И.С. Степанова, З.Т. Утельбаева, М.К. Домбаулова, М.С. Саптаева, Л.А. Муравьева

Казахский научно-исследовательский институт глазных болезней,  
Казахский национальный медицинский университет им. С.Д. Асфендиарова, г. Алматы

Ключевые слова: возрастная макулярная дегенерация, медико-социальная значимость, этиопатогенез.

Возрастная макулярная дегенерация (ВМД) характеризуется необратимым прогрессирующим поражением центральной фотоактивной зоны сетчатки, наиболее часто вызывающим потерю зрения среди населения развитых стран мира [1].

Медико-социальная значимость ВМД обусловлена быстрой потерей центрального зрения и утратой общей

трудоспособности [2]. У лиц работоспособного возраста выход на первичную инвалидность вследствие ВМД наблюдается в 11% случаев, а среди пожилых лиц старше 60 лет – в 28% случаев [3].

По официальным материалам Центра ВОЗ по профилактике устранимой слепоты (2003), распространенность этой патологии по обращаемости составляет 300 на 100 тыс. населения [4]. По данным R. Klein, B. Klein [5] заболевание встречается в 40% случаев среди лиц старше 40 лет, R.A. Williams [6] – в 58–100% среди лиц старше 60 лет. В России заболеваемость ВМД составляет 15 на 1000 населения [1]. По данным В.В. Нероева (2011), по результатам первого крупного российского эпидемиоло-

гического исследования влажной формы ВМД показана высокая медико-социальная значимость этой патологии: форма ВМД, в основном, отмечается у больных старше 60 лет, но при этом каждый пятый пациент моложе 60 лет; среди пациентов преобладают женщины; выявлено несоответствие между установленной инвалидностью при ВМД (7,2% больных) и реальной численностью слепых и слабовидящих с ВМД: при остроте зрения на обоих глазах ниже 0,1 инвалидность имели только 27,5% больных; установлено, что влажная форма ВМД на обоих глазах встречается примерно в 30% случаев; у 17% больных острота зрения на лучшем глазу составляет не более 0,1; у 54% больных острота зрения на пораженном глазу ниже 0,1. Среди обследованных пациентов более 30% были лишены возможности читать [7].

В структуре первичной инвалидности по ВМД больные в трудоспособном возрасте составляют 21 %, а в пенсионном возрасте - 32 % [1].

В экономически развитых странах мира ВМД как причина слабовидения занимает третье место в структуре глазной патологии после глаукомы и диабетической ретинопатии; оба глаза оказываются пораженными в 60% случаев [8, 9].

По данным исследования Klein R. с соавт. (2002) в США у 10% населения в возрасте от 65 до 75 лет и у 30% - старше 75 лет отсутствует центральное зрение вследствие ВМД. Слепота по причине ВМД отмечается у населения старше 50 лет в 1,7% случаев, старше 85 лет - в 18% [10].

Патогенез заболевания до конца не выяснен. Существует четыре основных теории патогенеза ВМД: первичное старение ретинального пигментного эпителия и мембраны Бруха; нарушение кровоснабжения глазного яблока; генетическая предрасположенность; повреждение клеточных мембран продуктами перекисного окисления липидов (ПОЛ) [11].

Общепризнана связь ВМД с процессами старения, поэтому прогнозируемое увеличение к 2050 году численности людей пожилого и старческого возраста до 2 миллиардов неизбежно повлечет за собой увеличение заболеваемости ВМД [The World Population Prospects, New York, 2000]. Так, в возрастной группе от 52 до 64 лет она составляет 1,6 %, от 65 до 74 лет - 15 %, от 75 до 84 лет - 25 %, а среди лиц старше 85 лет - 30 % [10].

Установлено, что развитие ВМД связано с атеросклеротическими изменениями сосудов хориокапиллярного слоя глазного яблока. Изменения мембраны Бруха и сосудистой оболочки, сопровождающие развитие этого заболевания, выявлены у 75% больных атеросклерозом (АС). По наблюдениям W.Y. Perry атеросклероз выявляется у 70% больных ВМД [12]. K. Hruby приводит аналогичные данные: 78% пациентов с неэкссудативными формами ВМД страдают атеросклерозом [13]. J.R. Vingerling и соавт. на основании обследования 104 пациентов с ВМД считают, что атеросклероз играет важную роль в патогенезе этого заболевания [14].

Атеросклероз увеличивает риск возникновения ВМД в 3 раза [15], а также причины развития АС: курение (у

лиц, выкуривающих более 15-20 сигарет в день, риск развития ВМД увеличивается в 2,4 раза, у пассивных курильщиков - в 2 раза), несбалансированное питание (повышенное употребление холестерина увеличивает риск развития ВМД в 2 раза), повышенный уровень артериального давления [16]. Изменения мембраны Бруха и сосудистой оболочки, сопровождающие развитие ВМД, выявлены у 75% больных атеросклерозом [17]. Установлено, что с возрастом развиваются значительные изменения микроциркуляторного русла хориоидеи и сетчатки [18].

Среди множества факторов, ассоциирующихся с риском развития АС, наиболее значимым является нарушение липидного обмена - это преимущественно гиперхолестеринемия, гипертриглицеридемия, которые сочетаются с гипохолестеринемией липопротеидов высокой плотности (ХС ЛПВП) и повышением уровня окисленных липопротеидов низкой плотности (ХС ЛПНП), активируется перекисное окисление липидов, роль которого рассматривается как одна из основополагающих теорий патогенеза ВМД [19]. Возрастные и патологические изменения хориоретинального комплекса при ВМД обусловлены окислительным стрессом (ОС), потенциальным биомаркером которого является малоновый диальдегид (МДА) [20].

E.F. Cherney [21] отмечает, что при атеросклерозе риск поражения макулярной области возрастает в 3 раза, а при наличии гипертонической болезни - в 7 раз. Наличие атеросклеротических бляшек в общей сонной артерии увеличивает риск развития ВМД в 2,5 раза, а в области бифуркации сонных артерий - в 4,7 раза. В многочисленных работах подчеркивается роль амилоидоза в патогенезе ВМД.

Как правило, ВМД развивается на фоне генерализованного нарушения церебральной гемодинамики, общих и местных сосудистых заболеваний, приводящих к ухудшению кровоснабжения и трофических процессов в глазу [22]. С возрастом на фоне стрессовых ситуаций происходит целый ряд изменений в структурах гематоретинального барьера, сопровождающихся ишемией. Накопление продуктов обмена в клетках, дегенерация соединительнотканых волокон, возрастные изменения сосудов ведут к ухудшению сосудистого кровотока в ма-

кулярной области, что способствует развитию дегенеративных изменений [23].

Дистрофические процессы в сетчатой оболочке отражают нарушения обмена веществ во всем организме, о чем свидетельствуют показатели тканевого обмена [24].

В.И. Морозов, А.А. Яковлев [25] связывают развитие ВМД с нарушением капиллярного кровообращения в области желтого пятна. Вследствие расстройства кровообращения в капиллярах происходит дегенерация колбочек сетчатки. Нарушение микроциркуляции имеет огромное значение в развитии дистрофического процесса макулярной зоны сетчатой оболочки.

Имеются сообщения об ухудшении кровотока в магистральных артериях головы при ВМД и взаимосвязи изменений регионарной и церебральной гемодинамики при этой патологии. Е.П. Гваришвили [26] был выявлен дефицит кровотока в средней мозговой артерии, Э.С. Абдуллаева [27] регистрировала изменения кровотока в сифоне внутренней сонной артерии и позвоночных артериях при неэкссудативных формах ВМД. В то же время описаны изменения калибра ретинальных сосудов (сужение артерий, расширение вен) при нарушениях мозгового кровообращения [28].

Н.В. Пономарева [29] обнаружила при гипертонической болезни выраженные патологические изменения в соединительнотканых элементах микрососудов хориоидеи, сопровождающиеся повышением их проницаемости.

Обнаружено, что при ВМД изменения регионарной гемодинамики обусловлены нарушением кровотока на всех уровнях системы кровообращения глаза: от бассейна общих сонных артерий до системы микроциркуляции [30]. Этот факт может быть объяснен атеросклеротическим поражением крупных сосудов, участвующих в кровоснабжении глаза [31]. В свою очередь, изменения локального кровотока могут происходить в ретинальной и хориоидальной системах [32].

По данным Т.Н. Киселевой, у пациентов с ВМД даже при наличии макулярного отека и субэпителиального экссудата в макуле кровотоки в ЦАС и задних цилиарных артериях может находиться в пределах нормы. При хроническом нарушении кровообращения в сетчатке и зрительном нерве зарегистрировано умеренное

снижение кровотока в ГА и ЦАС, снижение пиковой систолической скорости кровотока в этих сосудах в 1,5 раза по сравнению с нормой [33].

В 2006 году впервые С.И. Харлап с соавторами опубликовал гемодинамические характеристики спектров доплеровского сдвига частот артериальных потоков в хориоидеи у 17 пациентов с различной офтальмологической патологией, в том числе у одного пациента с друзами макулярной области [34].

К причинам развития ВМД относится генетическая предрасположенность (полиморфизм генов системы комплекса, генов локуса 10q26 и генов митохондриальной ДНК повышают риск возникновения ВМД в 2 и более раза), пол (женщины страдают ВМД значительно чаще), этническая принадлежность (чаще болеют люди со светлой кожей) [35].

Вне всякого сомнения, существует определенная генетическая предрасположенность: дети родителей, страдающих ВМД, впоследствии имеют высокий риск развития заболевания. Многочисленные исследования последних лет показали семейный, наследственный характер ВМД с аутосомно-доминантным типом наследования [36]. Имеются сведения о клинических проявлениях ВМД в больших семьях, которые отмечаются у нескольких поколений. Ученые определили, что за развитие ВМД могут отвечать 50 генов [37].

Важная роль в патогенезе ВМД отводится перекисному окислению липидов (ПОЛ), продукты которого вызывают повреждение клеточных мембран сетчатки [38]. Биологическая значимость процессов ПОЛ проявляется в обновлении состава и поддержании свойств биомембран, регуляции их проницаемости, активности мембраносвязанных ферментов, синтезе биологически активных веществ [39].

Некоторые из продуктов ПОЛ, в том числе и малоновый диальдегид (МДА) - один из маркеров активности этого процесса, являются высокотоксичными для клеток организма. Повышенное содержание малонового диальдегида обладает мембранотоксическими свойствами и может послужить причиной нарушения основной функции эритроцитов: транспорта кислорода к тканям, и, следовательно, причиной гипоксии тканей и расстройства окислительно-восстановительных процессов в организме [40].

Усиление свободнорадикальных процессов в условиях патологии приводит к нарушению существующего в физиологических условиях баланса между анти- и проокислительными системами, т.е. к возникновению окислительного стресса. Последний является патогенетической основой изменения проницаемости клеточных мембран, функционирования мембраносвязанных ферментов и, в конечном итоге, приводит к тяжелым нарушениям клеточного метаболизма и существенным изменениям гомеостаза [41].

Углубленные исследования последних десятилетий показали, что при близорукости, глаукоме, катаракте, ретинопатии различной этиологии, центральной дегенерации сетчатки у пожилых пациентов содержание продуктов ПОЛ в тканях и жидких средах глаза увеличивается, а дефицит интраокулярных компонентов антиоксидантной защиты по мере прогрессирования возрастных изменений становится все более выраженным [10, 42].

Активация свободнорадикального окисления вызывает повреждение белков, нуклеиновых кислот, но прежде всего – липидов биологических мембран, которые чрезвычайно легко вовлекаются в цепные свободнорадикальные реакции. Окислительный стресс рассматривается как универсальное звено гибели клеток, которое имеет место при некрозе, апоптозе, токсических повреждениях клетки. В результате нарушения баланса между окислительными и антиоксидантными системами нарушается целостность комплекса фоторецепторов и ретинального пигментного эпителия (РПЭ), происходит накопление продуктов распада клеток, липофусциновых гранул и образование друз [42, 43].

Таким образом, возрастная макулярная дегенерация – одно из самых распространенных заболеваний глаз, угрожающих значительным снижением зрения и ин-

валидностью во второй половине жизни. При современных демографических тенденциях (старение населения) неуклонный рост заболеваемости ВМД и значительный риск инвалидности трудоспособного населения делают это заболевание серьезной медико-социальной проблемой. В связи с чем актуальной задачей современной офтальмологии является раннее выявление и своевременное проведение патогенетически обоснованного лечения, направленного на сохранение зрительных функций у данной категории больных.

## ЛИТЕРАТУРА

- 1 Либман Е.С., Шахова Е.В. Состояние и динамика слепоты и инвалидности вследствие патологии органа зрения в России// Материалы VII съезда офтальмологов России. – М., 2000. – С.209–214.
- 2 Егоров А.Е., Романенко И.А. Возрастная макулярная дегенерация. Вопросы патогенеза, диагностики и лечения// РМЖ.-2009.-№ 1.-С.21-23.
- 3 Мухина М.А., Сотникова Е.В., Кутенова О.М. Социальная значимость и актуальность проблемы лечения макулодистрофии // Материалы VII съезда офтальмологов России.– М., 2000. – С. 220.
- 4 Evans J., Wormald K. Is the incident of registrable age-related macular degeneration increasing?// Br. J. Ophthalmol.– 1996. – Vol. 80,-№ 1. – P.9–14.
- 5 Klein R., Klein B.E.K., Jensen S.C., Meuer S.M. The five-year incidence and progression of age-related maculopathy. The Beaver Dam Eye Study// Ophthalmology. – 1997. – Vol. 104. – P.7–21.
- 6 Williams R.A., Brady B.L., Thomas R.J. The psychosocial impact of macular degeneration. Arch. Ophthalmol. 1998; 116 (4): 514–520.
- 7 Нероев В.В. Российское наблюдательное эпидемиологическое неинтервенционное исследование пациентов с влажной формой возрастной макулярной дегенерации//Российский офтальмологический журнал.-2011.-№ 2.-С.31-35.
- Қазақстан Офтальмологиялық журналы - 2014 - № 1-2 (45)
- 8 Klein R., Klein B.E.K., Lee K.E., et al. Changes in visual acuity in a population over a 10-year period. The Beaver Dam Study// Ophthalmology.– 2001. – Vol. 108. – P. 1757–1766.
- 9 Klein R., Klein B.E.K., et al. The association of Cataract and Cataract Surgery with the long-term incidence of age-related maculopathy//Arch.Ophthalmol. – 2002. – Vol. 102. – P. 1551–1557.
- 10 Klein R., Klein B.E.K., Tomany S.C., et al. Ten-year incidence and progression of age-related maculopathy// Ophthalmology. – 2002– Vol.109. –P. 1767–1778.
- 11 Dobreanu M., Mody E. Influence of natural antioxidants on in vitro lipoprotein oxidation // Rom. J. Intern. Med. – 1997. – Vol. 35, № 4. – P. 55–62.
- 12 Perry W.Y., Christine A.C. Perypapillary chorioretinal atrophy: Bruch membrane changes and photoreceptor loss. // Ophthalmology. – 2002.- Vol 107, № 3. - P. 334–343.
- 13 Hruby K. Die behandlung seniler degenerativer maculopathien mit etaretinerfolgsassichten und wirtschaftliche gesishtspunkte // Klin. Mbl. Augenheilk.– 1974. – Vol. 165, № 1. – P.68–71.
- 14 Vingerling J.R., Dielemans I., Hofman A., et al. The prevalence of age-related maculopathy in the Rotterdam Study // Ophthalmology. – 1995.– Vol. 102. – P. 205–210.
- 15 Snow K.K., Seddom J.M. Do age-related macular degeneration and cardiovascular disease share common antecedents// Ophthalmol. Epidemiol.- 1999.-Vol. 6, N 2.- P.125-143.
- 16 Cherney E.F. Патогенез сосудистой макулодистрофии // Офтальмологический конгресс «Белые ночи»: тез. докладов. – 2001. - С.3 –5.
- 17 Malvitte L., Montange T. et al. Analogies between atherosclerosis and age-related maculopathy: expected roles of oxysterols // J. Fr. Ophthalmol. – 2006. –Vol.29, № 5. – P.570 – 578.
- 18 Шлопак Т.В. Особенности липидного обмена у больных атеросклеротической макулодистрофией // 5 Всеросс. съезд офтальмологов: матер. Съезда. – Москва, 1982. – С. 475–477.
- 19 Winkler B.S., Boulton M.E., Gottsch J.D., Stemberg P. Oxidative damage and age-related macular degeneration// Mol. Vis. -1999.-Vol.3, N 5.- P.32.
- 20 Zarbin M.A. Current concepts in the pathogenesis of age-related macula degeneration // Arch. Ophthalmol.-2004.-Vol. 122.- P.598-614.

- 21 Liles M.R., Newsome D.A., Oliver P.D. Antioxidant enzymes in the aging human retinal pigment epithelium // *Archives of Ophthalmology*. – 1991. – Vol. 109, № 9. – P. 503–512.
- 22 Воробьева М.В., Полуниин Г.С., Елисеева Э.Г. Современные аспекты патогенеза возрастной макулярной дегенерации // *Вестник офтальмологии*.-2006.-№ 6.-С.50-53.
- 23 Кравчук Е.А. Роль свободнорадикального окисления в патогенезе заболеваний глаз // *Вестник офтальмологии*. – 2004. –Т. 120, № 5. – С.48–51.– С.209–214.
- 24 Воробьева М.В., Полуниин Г.С., Елисеева Э.Г. Современные аспекты патогенеза возрастной макулярной дегенерации // *Вестник офтальмологии*.-2006.-№ 6.-С.50-53.
- 25 Морозов В.И., Яковлев А.А. Фармакотерапия глазных болезней: справочник. – М.: Медицина, 2001. – С.239–241.
- 28 Гваришвили Е.П. Применение метода фармакофизического воздействия при лечении хориоретинальных дистрофий: автореф ... канд. мед. наук:14.00.08 – М., 1999. – 25 с.
- 27 Абдулаева Э.А. Патогенетическое лечение центральной инволюционной хориоретинальной дистрофии: автореф. ... канд. мед. наук. – Уфа, 2002.- 21 с.
- 28 Klaver C.C., Wolts R.S., Vingerling J.R., et al. // *Arch. Ophthalmol.* - 1998. – Vol. 116. – P. 653–658. Қазақстан Офтальмологиялық журналы - 2014 - № 1-2 (45)
- 29 Пономарева Н.В. Хориоидальное микроциркуляторное русло при общей сосудистой патологии // *Морфологические аспекты офтальмологии*. – М., 1983. – С.83–85.
- 30 Коновалова Н.А., Маринина Л.П., Коновалова В.А // *Материалы VII науч.-практ. конф. Екатеринбургского Центра МНТК “Микрохирургия глаза”*. – Екатеринбург, 1999. – С. 26-28.
- 31 Сломова О.В., Ласкаржевская М.А., Ласкаржевский Ю.Н. Опыт изучения интракраниальной гемодинамики методом ультразвуковой доплерографии при глазных заболеваниях различной этиологии // *Ерошевские чтения : сб. мат. научных трудов*. – Самара, 2002. – С. 638-639.
- 32 Киселёва Т.Н. Цветовое доплеровское картирование в офтальмологии // *Вестник офтальмологии*. – 2001. – № 6. – С. 51-53.
- 33 Киселёва Т.Н. Ультразвуковые методы исследования кровотока в диагностике ишемических поражений глаза // *Вестник офтальмологии*. – 2004. – № 4. – С. 3-5.
- 34 Харлап С.И. // «Макула – 2006» : микролекции, тез. докл., стеногр. дискус. – Ростов-на-Дону: Принт-Терра, 2006. – С. 66-68.
- 35 10 Акопян В.С., Семенова Н.С., Новикова Е.А., Тоневицкий А.Г., Нечаев И.Н. Влияние генетических факторов на риск развития и клинично-фенотипические проявления возрастной макулярной дегенерации // *Современные технологии витреоретинальной патологии: сб. тез. X науч.-практ. конф.*- М., 2012.- С.16-18.
- 36 Allikmets R., Shroyer N.F., Singh N., et al. Mutation of the Stargardt disease gene (ABCR) in age-related macular degeneration// *Science* 1997. – Vol. 277. –P. 1805–1807.
37. Milam A.H., Curcio C.A., Cidaciyan A.V. et al. Dominant late-outset retinal degeneration with regional variation of sub-retinal pigment epithelium deposits, retinal function and photoreceptor degeneration// *Ophthalmology*. – 2002. Vol. 107. – P. 2256–2266.
- 38 Evereklioglu C., Er H., Doganay S. et al. Nitric oxide and lipid peroxidation are increased and associated antioxidant enzyme activities in patients with age-related macular degeneration // *Doc. Ophthalmol.* – 2003. – Vol 106, № 2. – P. 129 – 136.
- 39 Владимиров, Ю.А. Свободные радикалы в биологических системах // *Соросовский образовательный журнал*. – 2000. - Т.6, № 12. - С.13-19.
- 40 Loidl-Stahlhofen A.A., Hanneman K.A., Spitteller G. Detection alpha-hydroxyaldehydic compounds as pentafluorbenzoyloxid bovine liver // *Chem. Phys. Lipids*. - 1995. – Vol.77, № 1. - P.113-117.
- 41 Пасечник И.Н. Механизмы повреждающего действия активированных форм кислорода на биологические структуры у больных в критических состояниях // *Вестник интенсивной терапии*. - 2001. - № 4. - С. 3-9.
- 42 Алексидзе А.Т., Берадзе И.Н., Головачев О.Г. Воздействие аскорбиновой кислоты водянистой влаги на процесс перекисного окисления липидов глаза при первичной открытоугольной глаукоме // *Офтальмологический журнал*.- 1989. – № 2. – С. 114–116.
- 43 Cracowski J.L., Stanke-Labesque F., Souvignet C. Isoprostanes: nouveaux marqueurs du stress oxydant en pathologie humaine // *Presse. Med.* - 2000. - Vol. 29, № 11. - P. 604-610.
- 44 Housset B. Free radicals and respiratory pathology // *C.R. Seances Soc.Biol. Fill.* – 1994. Vol. 188. – P. 321–333.

## РЕЗЮМЕ

Медико-социальная значимость и этиопатогенез возрастной макулярной дегенерации (обзор литературы)  
И.С. Степанова, З.Т. Утельбаева, М.К. Домбаулова, М.С. Саптаева, Л.А. Муравьева

В статье представлены данные литературы по медико-социальной значимости и этиопатогенезу одного из основных инвалидизирующих заболеваний – возрастной макулярной дегенерации.

## SUMMARY

The article presents literature on health of social significance and pathogenesis made major disabling diseases of age-related macular degeneration.

## ТҰЖЫРЫМ

Мақалада медико-әлеуметтік әдебиеттерінің мәліметтері бойынша маңыздылықтары және мүгедектікке алып келетін аурулар негізінің бірі этиопатогенезде – жас макулярлық дегенерациялары көрсетілген.

УДК 617.741-004.1-089.843-06:617.7-008.3-08:615.22

## НАШ ОПЫТ ПРИМЕНЕНИЯ ПРЕПАРАТА «БРИМО» В КУПИРОВАНИИ ГИПЕРТЕНЗИИ ПОСЛЕ ФАКОЭМУЛЬСИФИКАЦИИ КАТАРАКТЫ

Г.А. Есенжан, С.В. Дон, А.С. Мукажанова

Казахский научно- исследовательский институт глазных болезней, г. Алматы

**Ключевые слова:** факоемульсификация катаракты, внутриглазное давление, гипертензия.

В настоящее время факоемульсификация хрусталика с имплантацией интраокулярной линзы (ФЭК+ИОЛ) является «золотым стандартом» в хирургии катаракты. Применение технологии малых разрезов, высокий уровень фармакологического и технического обеспечения операции значительно снизили риск развития операционных и послеоперационных осложнений.

Однако до сих пор одним из часто встречающихся ранних послеоперационных осложнений экстракции катаракты является «реактивная гипертензия», проявляющаяся на 1–2-й день после операции. Препятствием для нормального пассажа влаги является обтурация дренажной зоны гранулами пигмента, белковыми элементами, хрусталиковыми массами, эритроцитами, продуктами послеоперационного воспаления. Нарушение оттока связано также с отеком трабекулярной ткани, увеличенным содержанием во влаге белка. Существенную роль в ранней гипертензии играют вискоэластичные препараты, которые не метаболизируются

в передней камере, а эвакуируются через дренажные пути оттока.

Считается, что обусловленный ими подъем давления начинается через 2–4 часа по завершении операции и продолжается около 24 часов, когда препарат покидает переднюю камеру.

Препарат Бримо (бримонидина тартрат) является агонистом  $\alpha_2$ -адренорецепторов, проявляет наибольшую селективность к  $\alpha_2$ -адренорецепторам, чем к  $\alpha_1$ -адренорецепторам. В связи с этим отмечается его незначительное влияние на сердечно-сосудистую и респираторную систему.

Местное применение бримонидина тартрата вызывает снижение внутриглазного давления за счет уменьшения продукции внутриглазной жидкости и

незначительного увеличения ее увеосклерального оттока.

По данным Katsimpris J.M., профилактическое лечение 0,2% бримонидином тартрата 2 раза в день в течение 2 дней эффективно снижает подъемы ВГД в течение первых 24 часов после экстракапсулярного удаления катаракты

**Цель** исследования - оценка гипотензивной эффективности препарата Бримо в медикаментозной терапии офтальмогипертензии в раннем послеоперационном периоде после факоэмульсификации катаракты.

**Материал и методы.** В период с января по май 2014 года было прооперировано 562 пациента (675 глаз). Всем пациентам была проведена факоэмульсификация катаракты через роговичный доступ на аппарате «Infinity», ядро хрусталика удалено методом phacochorc с имплантацией заднекамерной ИОЛ.

Реактивная гипертензия в раннем послеоперационном периоде отмечалась у 27 пациентов (33 глаза), что составило 4,8% от общего числа прооперированных. Основную массу пациентов с послеоперационной гипертензией составили больные, имеющие плотное и очень плотное ядро хрусталика (IV-V степень по Буррато), и пациенты с катарактой в сочетании с первичной открытоугольной глаукомой. У всех пациентов ВГД в предоперационном периоде компенсировано.

Пациенты с послеоперационной гипертензией были условно разделены на 2 группы: в первую группу вошло 14 пациентов (15 глаз), во вторую группу - 13 пациентов (18 глаз).

На 1-2 сутки после операции всем пациентам с признаками гипертензии проведена процедура контролируемого выпуска внутриглазной жидкости.

Методика процедуры: в конъюнктивальный мешок глаза с реактивной гипертензией закапывают антибактериальный препарат и анестетик. Далее под контролем щелевой лампы определяется место нахождения парацентеза, выполненного

во время факоэмульсификации, затем с помощью инъекционной иглы надавливают на наружную губу парацентеза, и из передней камеры эвакуируется внутриглазная жидкость до пальпаторной нормализации ВГД.

В послеоперационном периоде всем пациентам назначено местное антибактериальное и противовоспалительное лечение.

Пациентам второй группы дополнительно назначен раствор 0,2% бримонидина тартрата 2 раза в день в течение 3 дней.

#### **Результаты**

У всех пациентов признаки офтальмогипертензии проявились на 1 сутки после операции в период от 2 до 24 часов.

Пациенты предъявляли жалобы на низкое зрение, боли в глазу, иррадиирующие в височную область; тошноту, рвоту, чувство распирания в глазу, пальпаторно отмечалось повышение ВГД.

Биомикроскопически определялся отек роговицы с характерной для офтальмогипертензии «запотелостью» эндотелия. Передняя камера средней глубины, влага прозрачная, реакция зрачка на свет вялая. Рефлекс с глазного дна тускло-розовый.

У всех пациентов после ФЭК проводилось измерение ВГД на пневмотонометре с определением  $P_0$ . Внутриглазное давление колебалось в пределах 25-32,0 мм рт. ст. При этом острота зрения в первые сутки составила от 0,08 до 0,1 (что объясняется отеком роговицы).

В 1 группе на фоне дозированного выпуска внутриглазной жидкости ВГД нормализовалось на 5-7 сутки и составило  $15,5 \pm 2,5$  мм рт. ст. Всего потребовалось от 1 до 3 процедур дозированного выпуска внутриглазной жидкости, в среднем - 1,3.

Во 2 группе на фоне комбинации дозированного выпуска с инстилляциями раствора бримонидина тартрата ВГД нормализовалось на 3-5 сутки и составило  $14,6 \pm 2,7$  мм рт. ст. В этой группе процедура дозированного выпуска внутриглазной жидкости проводилась однократно. Таким образом, применение препарата Бримо позволило снизить кратность выполнения процедуры и сократить сроки реабилитации больных с послеоперационной гипертензией.

#### **Выводы**

Бримо - местный гипотензивный препарат, способный эффективно снижать офтальмотонус при реактивной гипертензии после факоэмульсификации катаракты.

Применение препарата Бримо в сочетании с контролируемым выпуском внутриглазной жидкости является эффективным способом купирования послеоперационной офтальмогипертензии.

## ЛИТЕРАТУРА

1. Андреев Ю.В. Внутриглазное давление после экстракции катаракты ND:YAG-лазером с длиной волны 1,44 мкм // Вестн. офтальмологии. -2003.- № 3.- С. 18-22.
2. Анисимова С.Ю., Анисимов С.И., Загребельная Л.В. Результаты комбинированной факоэмульсификации катаракты, непроникающей глубокой склерэктомии и выбор интраокулярной линзы у больных глаукомой // Глаукома: проблемы и решения: Сб. науч. ст.- М.- 2004.- С. 343-348.

3. Бекботова З.Б. Клинико-биохимические аспекты патогенеза острой внутриглазной гипертензии: Автореф. дисс. ...канд. мед. наук.-М.- 2003.- 22 с.
4. Михайлова Л.В., Афеидулова И.С. Применение азопта с целью предоперационной подготовки пациентов в хирургии катаракты // Клиническая офтальмология.- 2002.- № 4.- С. 176–178.
5. Нестеров А.П. Глаукома. М.: Медицина, 1995.- 256 с.
6. Олин В.В. Показатели гидродинамики после факоэмульсификации катаракты на глазах с оперированной открытоугольной глаукомой // Офтальмология на рубеже веков.- СПб., 2001.- С. 203–204.
7. Самойлов А.Я. Реактивная гипертензия глаза// М., 1926.- 84 с.
8. Sandu P., Stefanu I., Zamfir C. Premature elevated intraocular pressure after cataract surgery // Oftalmologia.- 2001.- V. 54.- N 4.- P. 61–64.

## РЕЗЮМЕ

Наш опыт применения препарата «Бримо» в купировании гипертензии после факоэмульсификации катаракты  
Г.А. Есенжан, С.В. Дон, А.С. Мукажанова

В данной статье представлены результаты применения препарата Бримо в купировании реактивной офтальмогипертензии после факоэмульсификации катаракты в сочетании с дозированным выпуском внутриглазной жидкости.

## SUMMARY

This article presents the results of using Brimo in cupping the reactive ophthalmohyperthense after cataract phacoemulsification in combination with dosage deflation of intraocular liquid.

## ТҰЖЫРЫМ

Берілген мақалада катаракта (шел басу) факоэмульсификациясынан кейінгі реактивті офтальмогипертензия кезінде, көзішілік сұйықтығын мөлшерлі шығару әдісімен уйлестіре Бримо дәрі – дәрмегін қолданған кездегі нәтижелері ұсынылған.



## ДЕТСКАЯ ОФТАЛЬМОЛОГИЯ

УДК 617.735-006.487-036.1:575

**КЛИНИКО-ГЕНЕТИЧЕСКИЕ АСПЕКТЫ  
РЕТИНОБЛАСТОМЫ**

Д.Б. Абдрахимова, А.С. Аубакирова, С.Б. Зайпанова, Р.Б. Бахытбек

Казахский научно-исследовательский институт глазных болезней, г. Алматы

Ключевые слова: ретинобластома, оптическая когерентная томография, генетические исследования, ген RB1, мутации.

Среди внутриглазных новообразований у детей 90% составляет ретинобластома, характеризующаяся высокой злокачественностью. Опухоль представляет угрозу не только в виде утраты зрения, но и в виде высокой летальности вследствие метастазирования и развития вторых злокачественных новообразований в других органах. Частота распространения ретинобластомы составляет 1:10000–1:15000 новорожденных [1, 2]. В Казахстане – 0,22 на 100 тыс. детского населения [3, 4]. В 90-95% случаев заболевают дети до 5 лет, из них дети до 3 лет составляют 77% [1].

Заболевание наследуется по ауто-сомно-доминантному типу, в основе развития ретинобластомы лежит мутация в гене RB1 – гена-супрессора опухолевого роста, расположенного на длинном плече 13 хромосомы 14 локусе (13q14). Для развития опухоли необходимо мутация в обеих копиях гена RB1 [5, 6]. В поисковой базе данных (RBGM db) зарегистрированы более 900 разнообразных мутаций, локализованных в регионе RB1, при этом считалось, что в формировании одной опухоли участвуют от 3 до 7 мутаций [7, 8, 9].

Спорадическая ретинобластома встречается в 90% случаев и характеризуется, преимущественно, односторонним поражением, наследственная форма встречается реже, но при этом у 90% больных поражаются оба глаза [1]. У выжившего больного с билатеральной ретинобластомой риск развития опухоли у его детей составляет 45%, тогда как у пациента с односторонним поражением – 7%. У здоровых родителей больного ре-

бенка с двусторонней ретинобластомой риск возникновения данного заболевания у их других детей составляет 5% [6]. В связи с этим проведение молекулярно-генетических методов исследования в семьях больных ретинобластомой очень важно: оно позволяет оценить риск возникновения опухоли у членов семьи, а также спрогнозировать течение заболевания и отдаленные последствия у больного [5].

Целью настоящего исследования является проведение анализа спектра мутаций гена RB1 и определение особенностей томографической картины ретинобластомы.

Материал и методы. За период 2013-2014 годов в Казахском НИИ глазных болезней обследовано 9 пациентов с ретинобластомой (4 мальчика, 5 девочек) в возрасте 15-48 месяцев, в среднем,  $32 \pm 11,1$  месяца. Старше 36 месяцев было 2 детей. Пациентам проведено полное офтальмологическое обследование, включая оптическую когерентную томографию, а также медико-генетическое исследование. Во всех случаях диагноз ретинобластомы был подтвержден данными В-сканирования, ультразвуковой доплерографии и компьютерной / магнитно-резонансной томографии.

Оптическую когерентную томографию на аппарате «Stratus OCT» (Carl Zeiss, Германия) у детей проводили в условиях максимального медикаментозного мидриаза.

Медико-генетическое исследование проводили на базе Института общей генетики и цитологии КН МОН РК. На предмет выявления мутаций по гену RB1 обследованы 3 больных, цитогенетическому анализу подверглись 2 детей и 6 родителей. Выделение ДНК из цельной крови проводили с использованием готовых наборов для выделения ДНК фирмы «Fermentas», а также по методу R. Boom, проводили ПЦР и анализ полиморфизма длины рестриционных фрагментов (ПДРФ-анализ). Для получения цитогенетических препаратов культивировали лимфоциты периферический крови. При анализе метафазных пластинок учитывали число клеток с абберациями, а также число и тип аббераций. На каждый вариант опыта анализировали от 100 до 200 метафаз.

Результаты. Первые симптомы заболевания в виде свечения зрачка и косоглазия были отмечены родителями, в среднем, в 24 месяца жизни (6-46 месяцев). При обследовании односторонняя ретинобластома имела место у 8 пациентов, билатеральное поражение – только в одном случае.

По системе TNM, у всех больных выявлена стадия T3, проминенция опухоли варьировала в пределах 7,3-18,0 мм (в среднем,  $12,3 \pm 3,4$  мм), диаметр основания опухоли - 11,8-22,0 мм (в среднем,  $15,8 \pm 3,4$  мм).

На томограммах сетчатки опухоль была представлена на проминирующим в стекловидное тело образованием повышенной оптической плотности. Глубже лежащие тка-

ни экранированы опухолевой тканью. Кальцинаты гиперрефлективны, затеняют подлежащие ткани. Нарушена структура пигментного эпителия (рис.1). При односторонней ретинобластоме на парном глазу отмечено уменьшение толщины сетчатки в зоне фовеа.

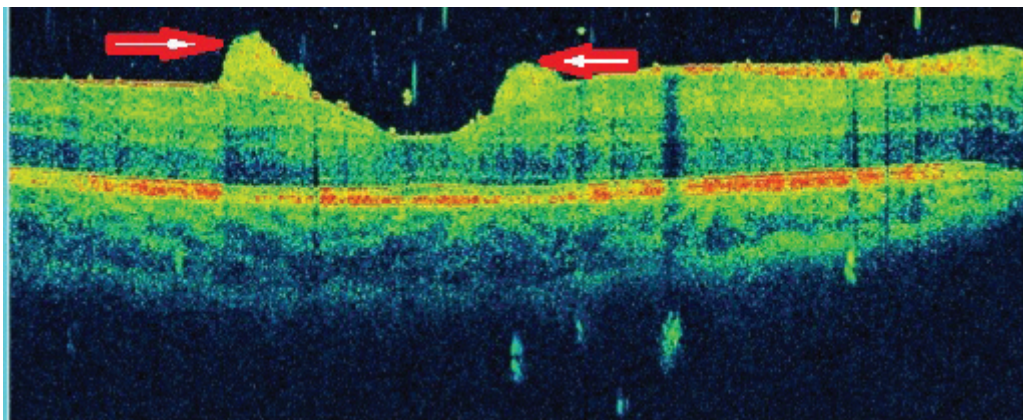


Рисунок 1. ОКТ-картина ретинобластомы макулярной зоны (стрелками указаны опухолевые разрастания)

Генетическое исследование проводили как пациентам, так и их родителям. Родители больных были клинически здоровы. Создан банк крови больных ретинобластомой, включающий пробы ядерной ДНК. ПДРФ-анализ не выявил мутации гена RB1.

При цитологическом анализе метафазных пластинок у одного из родителей больного с односторонней ретинобластомой обнаружен одиночный разрыв в области хромосомы 13 (13q14). В просмотренных 200 метафазных пластинках обнаружен идентичный одиноч-

ный разрыв 13 хромосомы в 20% клеток, что говорит о возможной связи данного нарушения с ретинобластомой, т.к. главным опухоль-супрессорным геном в клетке является ген Rb. Он картирован, имеет очень большие размеры – 200 тыс. п.н. (200кб). Локализован на хромосоме 13 человека. Кодирован белок pRb (рис.2).

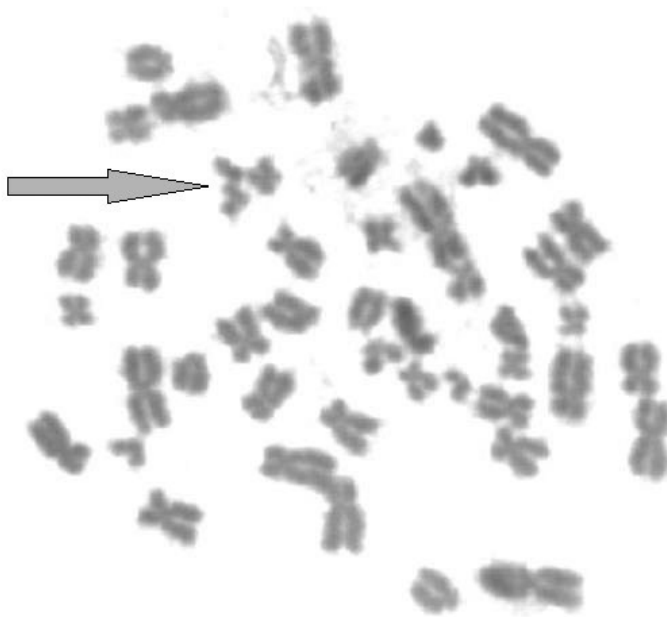


Рисунок 2.  $2n=46$ , XY Метафазная пластинка с одиночным разрывом (указано стрелкой)

Таким образом, отсутствие мутаций гена RB1 при ПЦР исследовании свидетельствует о спорадическом характере ретинобластомы, что подтверждается данными литературы, согласно которым при спорадической

форме только у 15% может быть выявлена мутация [6].

Выявление разрыва 13 хромосомы при цитогенетическом исследовании у родственника больного ретинобластомой указывает на наследственный характер заболевания и необходимость медико-генетического обследования членов семьи.

## ЛИТЕРАТУРА

1. Ocular oncology // edited by D.M. Albert, A. Polans. - Marcel Dekker.- 2003. - 492 p.
2. Wright K.W., Spiegel P.H., Thompson L.S. Handbook of pediatric retinal disease // Springer Science+Business Media – 2006. – 487 p.
3. Телеуова Т.С. Эпидемиология ретинобластомы у детей в Казахстане// автореферат дисс. докт. мед. наук. - Алматы. - 1995. - 26 с.
4. Телеуова Т.С., Мустафина Ж.Г., Волкова М.А. Ретинобластома у детей Казахстана// Алматы. - 1998. - 150 с.
5. Наследственные и врожденные заболевания сетчатки и зрительного нерва // Под ред. А.М. Шамшиновой. – М.: Медицина, 2001. – 528 с.
6. Ophthalmic Pathology and Intraocular tumors // Basic and Clinical Science Course - 2014. - section 4. – P. 299-314.
7. Valverde J. R., Alonso J., Palacios I., Pestana A. RB1 gene mutation up-date, a meta-analysis based on 932 reported mutations available in a searchable database // BMC Genetics.- 2005. – V.6. – P. 1-9.
8. Viatour P., Sage J. Newly identified aspects of tumor suppression by RB // Dis Model Mech.-2011. - V.4(5). - P. 581-585.
9. Заридзе Д.Г. Канцерогенез // Под. ред.– М. Медицина. - 2004. - С.574.

## ТҰЖЫРЫМ

Ретинобластоманың клиникалық-генетикалық мәселелері

Мақалада ретинобластомамен ауырған балалардың зерттеу нәтижелері сипатталған. Оптикалық когерентті томография бойынша ісік шығыңқы тығыз түзілім ретінде көрінген. Астындағы тәндер ісікпен қалқанған. Цитогенетикалық зерттеу бойынша бір науқастың ата-анасында 13 хромосомада бір үзілу анықталған.

## SUMMARY

Clinical, genetical aspects of retinoblastoma

The examination results of patients with retinoblastoma are described in article. By OCT the tumor was prominent in vitreous and was optically solid. The deeply lying tissues were shaded by the tumor. The single break of 13 chromosome was revealed cytogenetically in one of healthy parents of patients.

УДК 617.7-001-036.17-089.844-053.2

## СОВРЕМЕННЫЕ ПРИНЦИПЫ РЕКОНСТРУКТИВНО-ВОССТАНОВИТЕЛЬНОЙ ХИРУРГИИ ТЯЖЕЛЫХ ТРАВМ ГЛАЗА У ДЕТЕЙ (клинический случай)

Л.Н. Оразбеков, Р.Б. Бахытбек, А.С. Алиева, М. Ерболулы

Казахский научно-исследовательский институт глазных болезней, г. Алматы

**Ключевые слова:** контузионная травма, сочетанная травма, травматическая катаракта, ириодиализ, гемофтальм.

**Введение.** В современной офтальмологии травма глаза является одной из наиболее серьезных и актуальных проблем, одной из причин инвалидности по зрению – 22,8% среди первичных инвалидов [1, 2].

По данным Р.А. Гундоровой, современная контузионная травма глазного яблока характеризуется полиморфизмом клинических проявлений и высоким удельным весом тяжелой сочетанной патологии (до 27,9% пострадавших), вызывая потерю глаза в 72,2% случаев [2, 3].

В детских глазных стационарах больные с повреждениями органа зрения составляют почти половину всех пациентов, из них около 70% - с тупыми травмами [4, 5].

Тяжелая контузионная травма часто приводит к грубым изменениям как в переднем, так и в заднем отрезке глазного яблока.

По данным Н.Ф. Курбановой, полиморфизм изменений глаза вследствие тупой травмы может встречаться у 82% больных: гифема, ириодиализ (в 7,6-8,6% случаев сочетается с травматической катарактой), подвывих хрусталика, гемофтальм, отслойка цилиарного тела и сосудистой оболочки, отек диска зрительного нерва и макулярной области, разрывы сосудистой оболочки, кровоизлияние на сетчатке и т.д.

Практически повреждения роговицы составляют 30,5% случаев и более, гифема - 12,1–58%, различные повреждения радужной оболочки - 49,8%, повреждения хрусталика - 10,9-77,6%, гемофтальм - 12,1-58%, отслойка - 1,4-4,2% и разрывы сетчатки - в 10% случаев [3, 6, 7].

По данным Н.Ф. Бобровой, проведенные исследования доказали целесообразность проведения одноэтапных и многоплановых реконструктивных вмешательств, направленных на восстановление нормальных анатомических соотношений поврежденных структур переднего отдела глаза у детей и прозрачности преломляющих сред глаза [8].

Современные тенденции в офтальмохирургии требуют не только сохранения глаза как косметического органа после перенесенной травмы, но и качественной функциональной и профессиональной реабилитации пациентов [9].

**Цель работы** - описание клинического случая тупой травмы глаза с проведением реконструктивного хирургического вмешательства на переднем и заднем отделах глазного яблока.

**Материал и методы исследования.** Под нашим наблюдением находился больной Т., 14 лет, обратившийся в КазНИИ глазных болезней после контузионной травмы левого глаза с жалобами на отсутствие предметного зрения, блефароспазм, светобоязнь. По месту жительства было проведено противовоспалительное лечение. При обследовании: острота зрения справа - 1,0, слева -  $1 \setminus \infty$  incertae. При тонометрии внутриглазное давление левого глаза – 29 мм рт. ст. При биомикроскопии: на левом глазу - выраженная перикорнеальная инъекция, роговица отечная, влага передней камеры прозрачная, радужка атрофичная, ириодиализ - с 10 до 13 ч., зрачок неправильной формы, хрусталик мутный и смещен книзу, просматривается экватор хрусталика. Глазное дно не офтальмоскопируется. По данным ультразвукового исследования левого глаза: в задних отделах стекловидного тела - грубые помутнения, кровь, пристеночно - отек оболочек, сетчатка прилежит, размер правого глаза - 23,16 мм, левого глаза - 23,42 мм. Выставлен диагноз: OS - Помутнение стекловидного тела. Катаракта травматическая полная. Ириодиализ травматический. Глаукома вторичная травматическая. Сублюксация хрусталика 3 степени.

Больному была произведена реконструктивная операция: в меридиане 12 ч. произведен корнеосклеральный туннельный разрез длиной 3 мм. Круговой непрерывный капсулорексис. Гидродис-

секция. Факоаспирация в режиме ирригация-аспирация. В капсульный мешок имплантирована интраокулярная линза (ИОЛ) «асузоф» с транссклеральной фиксацией на 12 ч. Произведена закрытая субтотальная витрэктомия по стандарт-

ной 3-х портовой методике через pars planum 25 G, восстановлена прозрачность оптических сред, после чего произведена пластика корня радужки путем подшивания П-образными швами № 2 10/0 и пластика зрачка путем наложения узлового шва на зрачковый край на 5 ч. Разрез герметизирован узловым швом, нейлон 10/0.

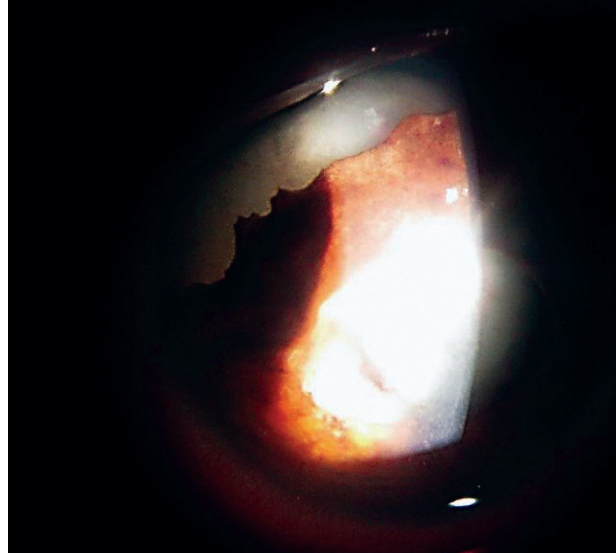


Рисунок 1. Глаз больного до операции

#### Результаты и выводы

Интра- и послеоперационный периоды проходили без осложнения. С учетом тяжести и объема операции больной получал антибактериальное и противовоспалительное лечение с коротким курсом общей гормональной терапии.

Состояние после операции: острота зрения слева - 0,1, внутриглазное давление – 14 мм рт. ст., незначительная послеоперационная инъекция конъюнктивы, роговица прозрачная, передняя камера средней глубины, влага прозрачная, зрачок диаметром 3,0 мм, на радужке в меридиане 5 ч. узловой шов, ИОЛ - положение правильное, авитрия, на глазном дне на видимом протяжении сетчатка прилежит.

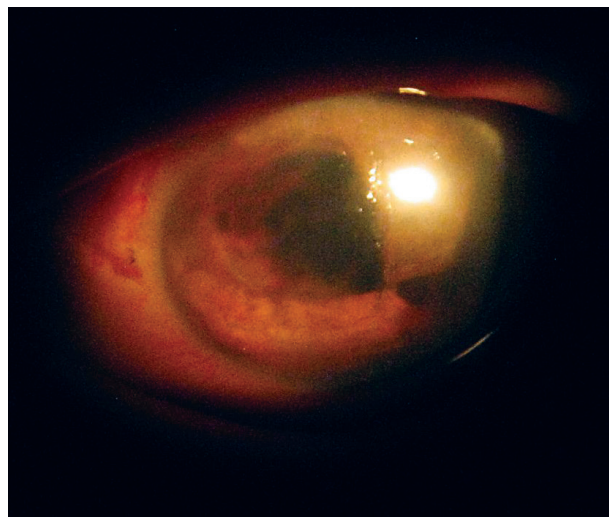


Рисунок 2. Глаз больного после операции

Таким образом, одномоментность всех этапов проведенных реконструктивных операций при тяжелых травмах глаза с сочетанным повреждением переднего

и заднего отрезка с использованием микроинвазивных технологий позволяет восстановить зрительные функции в кратчайшие сроки, а также сократить количество анестезиологических пособий и время реабилитации пациента.

## ЛИТЕРАТУРА

1. Хватова А.В. Заболевания хрусталика глаза у детей //Л.: Медицина. -1982. - 200 с.
2. Гундорова Р.А., Астафьева Н.В., Конджария М. Клинические особенности контузионной (закрытой) травмы глаза при гипотоническом синдроме. КОФТ, Заболевания заднего отдела глаза. -2006.- № 3.-107 с.
3. Гундорова Р.А. Травмы глаза / Р.А. Гундорова, В.В. Нероев, В.В. Кашников.- М.:ГЭОТАР-Медиа, 2009.-С.383-422.
4. Егоров В.В. Травматические повреждения органа зрения: клиника, диагностика, лечение: Учеб. пособие // Егоров В.В., Смолякова Г.П. Министерство здравоохранения Хабаровского края, Институт повышения квалификации специалистов здравоохранения, кафедра общеклинических дисциплин. – Хабаровск, 2004. -95 с.
5. Мошетова Л.К. Механические травмы глаза: автореф. дисс. ... докт. мед. наук.-Москва, 1993.-44 с.
6. Степанов А.В., Алексеева И.Б., Луговкина К.В., Хральцова М.А., Павлова В.В. Современные методы диагностики тяжелой контузионной травмы глаза//Сборник научных трудов научно-практической конференции по офтальмологии с международным участием, под ред. проф. М.М. Бикбова.- Уфа, 2011.-С. 472.
7. Walker N.J., Foster A., Apel A.J. Traumatic expulsive c after small-incision sutureless cataract surgery// Journal of cataract and refractive surgery, 2004.- v.30.- № 10.- P.2223-2224.
8. Боброва Н.Ф. Травмы глаза у детей// М.: Медицина.- 2003.- С. 165-192.
9. Гундорова Р.А., Антонюк С.В., Егорова В.С., Рамазанова К.А. Факоэмульсификация травматических катаракт при сопутствующей раневой патологии роговицы// Офтальмохирургия.-2004.-№ 1.-С.22.

## РЕЗЮМЕ

Современные принципы реконструктивно-восстановительной хирургии  
тяжелых травм глаза у детей

Л.Н. Оразбеков, Р.Б. Бахытбек, А.С. Алиева, М. Ерболулы

В статье описан клинический случай тупой травмы глаза с сочетанием повреждений передних и задних отделов глазного яблока. Проведено комбинированное одноэтапное хирургическое вмешательство. В результате улучшилась острота зрения больного, восстановлено соотношение анатомических структур и прозрачность оптических сред.

## ТҰЖЫРЫМ

Мақалада көз алмасының алдыңғы және артқы бөлімдері бірігіп зақымдалған көздің соққылы жарақатынан болған клиникалық жағдай сипатталған. Комбинирленген бірэтапты хирургиялық ем жүргізілді. Жүргізілген ем нәтижесінде науқастың көру өткірлігі жоғарылады, оптикалық орталардың мөлдірлігі және анатомиялық құрылымдардың қатынасы қалпына келтірілді.

## SUMMARY

The present article describes a clinical case of blunt trauma of the eye with a combination of injuries of front and rear parts of the eyeball. Combined surgical procedure has been conducted. As a result patient's visual acuity has improved, a anatomical structures and transparency of optical system has recovered.

УДК617.753.2-02-036.1-084

## МИОПИЯ: ВОПРОСЫ ЭТИОЛОГИИ И ПРОФИЛАКТИКИ (обзор литературы)

Д.М. Саркулова, Л.Н. Оразбеков, Р.Б. Бахытбек

**Ключевые слова:** миопия, этиология, профилактика, клинические исследования.

Актуальной проблемой офтальмологии остается вопрос профилактики и коррекции миопии. По данным Всемирной организации здравоохранения (ВОЗ), зарегистрировано около одного миллиарда человек, страдающих миопией, преобладающее большинство которых - это пациенты молодого, трудоспособного возраста и дети [1]. По прогнозам ВОЗ к 2020 году 2,5 млрд. человек будут страдать от близорукости. Согласно официальной статистике сегодня в Казахстане каждый десятый подросток - близорукий.

Выраженное снижение функций зрительной системы в ряде случаев может стать причиной ранней инвалидности, которая составляет 18% от общего числа инвалидов по зрению [2].

Несмотря на усилия многих ученых и клиницистов за многие годы исследования миопии ответы на вопросы о том, какова причина близорукости и какие существуют возможности предотвращения или хотя бы замедления развития близорукости, остаются неясными [3].

Очевидно, что профилактика осложненной миопии должна заключаться, прежде всего, в предупреждении возникновения и прогрессирования миопии у детей и подростков, а это требует понимания механизмов этиопатогенеза близорукости [2].

В настоящее время признано, что в происхождении миопии играет роль сочетание наследственных и средовых факторов.

Исследование семейной генетики выявило преобладание миопии у детей близоруких родителей. Уар с соавт. (1993) обнаружили, что у семилетних детей здоровых родителей миопия выявляется в 7,3%, при одном близоруком - в 26,2%, при обоих - в 45% случаев. Изучение

близнецов и анализы родословных показали высокую наследуемость близорукости, которая варьирует от 60% до 90% [2,4]. Yu Qiang, Wenjin Li и соавт. сообщают, что ген RASGRF1 и SNP rs8027411 на хромосоме 15q25 связаны с миопией высокой степени [5, 6]. Hysi и др. обнаружили, что ген RASGRF1 кодирует белок, который экспрессируется на высоком уровне в нейронах сетчатки и головного мозга у мышей и имеет функциональное влияние в патогенезе близорукости. При нарушении кодирования RASGRF1 отмечаются серьезные недостатки в фоторецепции и визуальных сенсорных процессах, хотя морфологически сетчатка является полноценной [7]. Группа других ученых во главе с Tang SM выявили связь гена PAX6 с миопией высокой и средней степени. Этот ген выступает в качестве «центра управления» генами при развитии глаз и других органов чувств, а также некоторых нервных и эпидермальных тканей [8]. Исследования в этом направлении продолжаются, и однозначных ответов о генетике миопии на данный момент в литературе нет.

В то же время отчетливо просматривается влияние факторов окружающей среды на развитие близорукости. Многие авторы, обсуждая факт семейного накопления миопии и повышенного риска ее развития у детей близоруких родителей, подчеркивают, что этот риск наряду с наследственностью может быть обусловлен присущим данной семье стилем жизни [2.] Заслуживает внимания гипотеза «порога предрасположенности», высказанная Х. Даннин (2001), согласно которой каждому индивидууму присущ некий генетический порог предрасположенности к близорукости, для преодоления которого необходимо «набрать» определенное количество неблагоприятных факторов внешней среды. Такими факторами могут быть различные заболевания, острые и хронические инфекции, в особенности, сопровождающиеся гипертермией, длительным течением, уменьшением массы тела; гиповитаминозы, недостаток полноценных белков в пище, гиподинамия, тяжелый физический, а также зрительно-напряженный труд; болезни матери в период беременности, токсикозы, алкоголизм и другие интоксикации. Недоношенность и малый вес при рождении также часто связывают с возникновением миопии. Однако наиболее значимым фактором внешней среды является зрительная работа на близком расстоянии [2, 9].

В последние годы, несомненно, доказано, что частота и прогрессирование миопии прямо связаны с количеством часов, проводимых за чтением (и обратная связь прослежена с часами физической активности вне дома). Известен

факт, что популяция «миопов» достоверно более читающая по сравнению с немиопической (Гроссвенор, Госс, 1999). Dr Justin Sherwin и др. из университета Кембриджа обнаружили, что за каждый дополнительный час в неделю, проведенный на свежем воздухе, риск миопии снижается на 2%. Они считают, что ключевыми факторами является воздействие естественного света и время, проведенное глядя на удаленные объекты [10].

Donald O. Mutti выявил связь высокой распространенности миопии в Корее (80,1 %) с высокой распространенностью дефицита витамина D у корейских подростков (более низкие уровни циркулирующих в крови 25 - гидроксивитамина D), поэтому в качестве профилактики миопии он рекомендует увеличение потребления витамина D в пищу и проведение большего количества времени на природе с целью увеличения дозы солнечной инсоляции [11, 12].

Актуальным сегодня остается и вопрос о физиологических механизмах, с помощью которых зрительная работа вблизи вызывает развитие миопии. Наибольшее внимание сегодня привлекает гипотеза четкости и дефокуса ретинального изображения. Согласно этой гипотезе при фокусировке изображения за сетчаткой глаз стремится расти быстрее, чтобы совместить фокусную точку с плоскостью сетчатки [13, 14]. Авторы гипотезы (Wallman, 1991; Goss, 1994; Norton и Siegwart, 1995; Edwards, 1996; Wildsoet, 1997 и др.) рассматривают развитие миопии как «эмметропизацию для близости». При этом доказано, что эмметропизация, рост глаза и рефрактогенез являются зрительно зависимым процессом.

Дискутабельным является вопрос об адекватной коррекции миопии. Долгое время стандартом в коррекции миопии считался принцип «недокоррекции». В 2002 году в Малайзии проводилось мультицентровое слепое рандомизированное клиническое испытание, в котором приняли участие 94 близоруких ребенка в возрасте 9-14 лет, все дети были разделены на 2 группы по 47 человек. В первой группе проводилась «недокоррекция» (+0,75 D), детям во второй группе проводилась полная коррекция миопии.

Дети наблюдались в течение 2-х лет. В результате исследования выявлено, что в группе с «недокоррекцией» происходит более быстрое прогрессирование миопии, в основном, за счет осевого удлинения. В основе этого лежит принцип «эмметропизации», который активируется при расфокусировке изображения на сетчатке. В ходе исследования пришли к заключению, что популярная терапевтическая стратегия «недокоррекции» близорукости у детей является не только напрасной, но даже потенциально вредной [14, 15].

Подобное исследование, направленное на изучение влияния «перекоррекции» на развитие миопии, проводилось в 1984 году в США, в результате этого исследования пришли к выводу, что статистически значимой разницы в скорости прогрессирования миопии в группах с «перекоррекцией» и полной коррекцией нет [16].

В США в 2000 году проведено рандомизированное клиническое испытание по эффективности применения бифокальных очков у близоруких детей с эзофорией вблизи. В результате исследования адекватными научными иссле-

дованиями не подтверждена способность бифокальных очков в режиме постоянного ношения тормозить прогрессирование миопии. Однако бифокальные очки могут быть выгодны для детей, имеющих эзофорию вблизи (торможение прогрессирования на 0,2 D в год) [17, 18].

В 2003 году началось обширное мультицентровое рандомизированное двойное слепое контролируемое исследование Correction of Myopia Evaluation Trial (COMET, 2003), целью которого являлось изучение влияния коррекции миопии прогрессивными очками. В исследовании приняли участие 469 детей, которые были разделены на 2 группы: экспериментальная (прогрессивные очки) и контрольная (монофокальные очки). Прогрессирование близорукости в группе с прогрессивными очками через 3 года было меньше на  $0,20 \pm 0,08$  D, чем в группе с монофокальными очками, длина глаза также различалась статистически значимо ( $0,11 \pm 0,03$  мм). В связи с клинически мало значимой итоговой разницей авторы не считают, что в повседневную практику следует вводить повсеместное выписывание прогрессивных очков близоруким детям. Но дети со слабой аккомодацией и эзофорией вблизи имели значимый долгосрочный терапевтический эффект от таких очков ( $0,49 \pm 0,24$  D). Прогрессивные очки также выгодны в ношении детям, у которых оба родителя – миопы, в таких случаях прогрессирование миопии происходит значительно медленнее, чем у детей, носивших обычные очки ( $-2,01$  D и  $-2,59 \pm 0,19$  D соответственно) [19, 20].

Также в литературе описаны клинические исследования, направленные на изучение влияния контактной коррекции миопии. При коррекции мягкими и жесткими контактными линзами статистически значимой разницы в результатах не получили [21, 22, 23]. В 2011 г. в Японии началось проспективное контролируемое исследование по изучению применения ортокератологических линз в коррекции миопии, которое продлилось 2 года. В результате увеличение размера переднезаднего отрезка, измеренного в финале исследования, оказалось значимо меньше в группе с ортокератологическими линзами ( $0,39 \pm 0,27$  (ОК) и  $0,61 \pm 0,24$  мм (очки)). В результате пришли к выводу, что ортокератологические линзы могут замедлить прогрессирование близорукости примерно на 40% [24, 25, 26].



Среди имеющихся сообщений об использовании консервативных методов лечения для стабилизации миопии заслуживает внимание использование фармакологических средств, а именно М-холиноблокатора-атропина. Механизм действия атропина связан не только с блокированием аккомодации, но и действием на фибробласты склеры, влияние на выброс дофамина и влиянием на уровень гормона роста [3, 27, 28, 29]. Исследование, проведенное в 2003 г в Канаде на курицах показало, что из множества антагонистов мускариновых рецепторов, в том числе неселективных – на прогрессирование миопии влияли лишь атропин, пирензепин и оксифениум.[3] В 2006 г. в Сингапуре стартовало мультицентровое, двойное слепое клиническое испытание АТОМ 2006 (Atropine for the treatment of childhood myopia). Исследовалось 400 детей в возрасте 6-12 лет, которым ежедневно проводились инстилляциии 1% атропина в течение двух лет. Контролем служил парный глаз. В ходе исследования получены следующие результаты: итоговая близорукость в группе атропина увеличилась на  $0,28 \pm 0,92$  D, в группе плацебо близорукость увеличилась на  $1,20 \pm 0,69$  D, размеры ПЗО в группе атропина были  $-0,02 \pm 0,35$  мм, в группе контроля  $+0,38 \pm 0,38$  мм. В итоге было доказано, что даже при самом плохом развитии событий эффективность атропина выше минимум в 2 раза по сравнению с результатами плацебо [30]. Представляет большой интерес, как дальше будет вести себя миопия после прекращения лечения атропином. В 2009 г. в Сингапуре проведено исследование, целью которого являлась оценка степени прогрессирования миопии после прекращения лечения атропином в течение 2-х лет. Наблюдение за детьми проводилось в течение 1 года после прекращения лечения. Были получены следующие результаты: после прекращения использования атропина средняя степень прогрессирования в течение года составила  $-1,14 \pm 0,8$  D, тогда как в глазах детей, получавших плацебо, прогрессирование составило  $-0,38 \pm 0,39$  ( $P < 0,0001$ ). Однако в целом после 3 лет участия в испытании (с 2 годами лечения атропином) в глазах детей, получавших атропин, степень миопии была существенно ниже, чем в глазах детей, получавших плацебо  $-4,29 \pm 1,67$  и  $-5,22 \pm 1,38$

соответственно ( $P < 0,0001$ ). Авторы пришли к заключению, что после прекращения лечения миопия быстрее прогрессировала на глазах детей, получавших атропин, относительно плацебо. Однако абсолютная прогрессия близорукости после 3 лет была заметно ниже в группе атропина по сравнению с плацебо [31]. В 2012 г. началось еще одно исследование АТОМ 2 (Atropine for the treatment of childhood myopia). Исследовалось влияние различных концентраций атропина на степень прогрессирования миопии. Все дети разделены на 3 группы лечения в зависимости от концентрации атропина: 0,5%, 0,1% и 0,01%. Лечение проводилось в течение двух лет. В ходе исследования доказана эффективность всех трех групп. Скорость прогрессирования миопии в первой группе (атропин 0,5%) составила  $0,30 \pm 0,60$  D, во второй группе (атропин 0,1%)  $-0,38 \pm 0,60$  D, в третьей группе (атропин 0,01%)  $-0,49 \pm 0,63$  D. В ходе исследования пришли к выводу, что эффективность 1% и 0,5 % атропина практически эквивалентна и что низкие концентрации имеют меньшее влияние на аккомодацию и диаметр зрачка [32].

Siatkowski RM, et al. (2008) оценили безопасность и эффективность селективного М1-антагониста пирензепина в замедлении прогрессирования миопии у детей за 2-летний период наблюдения. Проводилось мультицентровое, двойное слепое, плацебо контролируемое, рандомизированное клиническое испытание. В исследовании участвовали дети в возрасте 8-12 лет с исходной рефракцией от  $-0,75$  до  $-4,00$  D и астигматизмом  $\leq 1,00$  D. Пациенты были рандомизированы в отношении 2:1, получали 2% пирензепин глазной гели или плацебо два раза в день в каждый глаз. Оценка производилась на основе определения рефракции на фоне циклоплегии. Результаты исследования: в начале исследования сферический эквивалент составлял  $-2,10 \pm 0,90$  D для группы пирензепина ( $n = 117$ ) и  $-1,93 \pm 0,83$  D для группы плацебо ( $n = 57$ ;  $p = 0,22$ ). В течение года среднее увеличение близорукости составило  $0,26$  D в группе пирензепина против  $0,53$  D в группе плацебо ( $p < 0,001$ ). Через 2 года среднее увеличение близорукости было  $0,58$  D для группы пирензепина и  $0,99$  D - для группы плацебо ( $p = 0,008$ ). Авторы пришли к заключению, что гели пирензепин 2% был эффективнее по сравнению с плацебо в замедлении прогрессии близорукости за 2-летний период лечения и показал клинически приемлемую безопасность применения [33].

**Выводы.** Установлена генетическая обусловленность развития миопии, а также влияния зрительных нагрузок, алиментарного фактора и количества времени, проводимого на природе. Выявлено положительное действие атропина и пирензепина на стабилизацию миопии, однако прекращение лечения приводило к дальнейшему прогрессированию миопии. Применение ортокератологических линз показало положительное влияние на стабилизацию миопии.

Таким образом, вопросы этиологии и профилактики миопии остаются открытыми и требуют дальнейших исследований, которые следует выполнять по широкому спектру направлений.

## ЛИТЕРАТУРА

1. Ботабекова Т.К., Сулейменов М.С., Ким О.Р. Опыт применения FLEX в коррекции рефракционных аметропий //Иновационные технологии в повседневной офтальмологической практике: Сб.- Алматы, 2013. – С. 104-106.
2. Нероев В.В. Избранные лекции по детской офтальмологии.-М.: ГЭОТАР-Медиа, 2009.-С. 102-126.
3. Басинский С.Н. Методы стабилизации миопии, основанные на доказательствах// Вестн. офтальм. - 2005. - № 2. - С. 45-47.
4. Yap M.K., Cheng C.Y., Schache M., Ikram M.K., Young T.L., Guggenheim J.A., Vitart V., MacGregor S., Verhoeven V.J., Barathi V.A., Liao J.; Nine loci for ocular axial length identified through genome-wide association studies, including shared loci with refractive error// American Journal of Human Genetics - 2013. - Vol.93(2).- P.264-277.
5. Yu Qiang, Wenjin Li, Qingzhong Wang, Kuanjun He, Zhiqiang Li, Jianhua Chen, Zhijian Song, Jia Qu, Xiangtian Zhou, Shengying Qin, Jiawei  
Қазақстан Офтальмологиялық журналы - 2014 - № 1-2 (45)
6. Shen, Zujia Wen, Jue Ji; Association study of 15q14 and 15q25 with high myopia in the Han Chinese population.// BMC Genetics - 2014.- Vol.15(1).-P. 51.
7. Hayashi H., Yamashiro K., Nakanishi H., Nakata I., Kurashige Y., Tsujikawa A., Moriyama M., Ohno-Matsui K., Mochizuki M., Ozaki M., Yamada R., Matsuda F., Yoshimura N.; Association of 15q14 and 15q25 with high myopia in Japanese.// Invest Ophthalmol Vis Sci.– 2011. - Vol.52(7)- P.4853-4858.
8. Pirro G. Hysi, Terri L. Young, David A. Mackey, Toby Andrew, Alberto Fernández-Medarde, Abbas M. Solouki, Alex W. Hewitt, Stuart Macgregor, Johannes R. Vingerling, Yi-Ju Li, M. Kamran Ikram, Lee Yiu Fai, Pak C. Sham; A genome-wide association study for myopia and refractive error identifies a susceptibility locus at 15q25// Nature Genetics- Sept. 2010.- Vol.42- P. 902–905.
9. Tang, Shu Min, Rong, Shi Song, Young, Alvin L., Tam, Pancy O. S., Pang, Chi Pui, Chen, Li Jia; PAX6 Gene Associated with High Myopia: A Meta-analysis// Optometry & Vision Science.- April 2014.- Vol.91(4). –P.419-429.
10. Huang, Jiayan, Maguire, Maureen G., Ciner, Elise, Kulp, Marjean Taylor, Cyert, Lynn A., Quinn, Graham E., Orel-Bixler, Deborah, Moore, Bruce, Ying, Gui-Shuang; Risk Factors for Astigmatism in the Vision in Preschoolers Study// Optometry & Vision Scienc. - May 2014.- Vol.91(5).- P. 514-521.
11. Dirani M., Tong L., Gazzard G., Zhang X., Chia A., Young T.L., Rose K.A., Mitchell P., Saw S.M.; Outdoor activity and myopia in Singapore teenage children// Br J Ophthalmol.- Aug. 2009.- Vol. 93(8). –P. 997-1000.
12. Donald O. Mutti; Vitamin D May Reduce the Prevalence of Myopia in Korean Adolescents// Invest. Ophthalmol. Vis. Sci.- April 2014.-Vol. 55(4) –P. 2048.
13. Choi J.A., Han K., Park Y-M., La T.Y.; Low serum 25-hydroxyvitamin D is associated with myopia in Korean adolescents// Invest Ophthalmol Vis Sci.– 2014.- Vol. 55-P. 2041–2047.
14. Smith E.L., Hung L-F., Arumugam B.; Visual regulation of refractive development: insights from animal studies// Eye.- Feb. 2014.- Vol. 55- P. 180-188.
15. Kahmeng Chung, Norhani Mohidin, Daniel J. O’Leary; Undercorrection of myopia enhances rather than inhibits myopia progression// Vision Research.- Nov. 2002. – Vol. 42(22) – P. 2555-2559.
16. O’Leary, O’Leary D.J., Allen P.M.; Facility of accommodation in myopia// Ophthalmic and Physiological Optics.- 2001.- Vol. 21.-P.52-55.
17. Goss, David A.; Overcorrection as a Means of Slowing Myopic Progression// American Journal of Optometry & Physiological Optics.- Feb.1984. – Vol. 61(2)-P. 85-93.
18. Fulk, George W., Cyert, Lynn A., Parker, Donald E.; A Randomized Trial of the Effect of Single-Vision vs. Bifocal Lenses on Myopia Progression in Children with Esophoria// Optometry & Vision Science.- August 2000.- Vol. 77(8) –P. 395-401.
19. Full G.W., Cyert L.A., Parker D.E.; A randomized clinical trial of bifocal glasses for myopic children with esophoria: results after 54 months// Optometry.- Aug 2002. – Vol. 73(8) –P. 470.
20. Gwiazda J., Hyman L., Hussein M., Everett D., Norton T.T., Kurtz D., Leske M.C., Manny R., Marsh-Tootle W., Scheiman M.; A. randomized clinical trial of progressive addition lenses versus single vision lenses on the progression of myopia in children// Invest Ophthalmol Vis Sci.- Apr. 2003.- Vol. 44(4) –P. 1492-500.
21. Dong L.M., Hyman L., Manny R.E., Thomas J., Dias L., McLeod J., Gwiazda J.; Evaluating masking in a randomized, double-masked clinical trial in children with myopia// Optom Vis Sci.- Jan. 2006.- Vol. 83(1) – P.46-52.

22. Walline J.J., Jones L.A., Sinnott L., Manny R.E., Gaume A., Rah M.J., Chitkara M., Lyons S.; A randomized trial of the effect of soft contact lenses on myopia progression in children.// Invest Ophthalmol Vis Sci.- Nov.- 2008.- Vol. 49(11) –P. 4702-6.

Қазақстан Офтальмологиялық журналы - 2014 - № 1-2 (45)

23. Horner D.G., Soni P.S., Salmon T.O., Swartz T.S.; Myopia progression in adolescent wearers of soft contact lenses and spectacles// Optom Vis Sci.- Jul. 1999-Vol. 76(7) – P. 474-9.

24. Katz J., Schein O.D., Levy B., Cruisculo T., Saw S.M., Rajan U., Chan T.K., Yew Khoo C., Chew S.J.; A randomized trial of rigid gas permeable contact lenses to reduce progression of children's myopia// Am J Ophthalmol.- Jul. 2003.-Vol. 136(1) –P. 82-90.

25. Cho P., Cheung S.W., Edwards M.; The longitudinal orthokeratology research in children (LORIC) in Hong Kong: a pilot study on refractive changes and myopic control// Curr Eye Res.- Jan. 2005- Vol.30(1)-P. 71-80.

26. Kakita T., Hiraoka T., Oshika T.; Influence of overnight orthokeratology on axial elongation in childhood myopia// Invest Ophthalmol Vis Sci. - Apr. 2011.-Vol. 52(5) –P. 2170-4.

27. Cooper J., Schulman E., Jamal N.; Current status on the development and treatment of myopia// Optometry.- May 2012.- Vol. 83(5) –P. 179-99.

28. Stone R.A., Lin T., Laties A.M.; Muscarinic antagonist effects on experimental chick myopia// Exp Eye Res.- 1991.-Vol. 52-P. 755-8.

29. Schwahn H.N., Kaymak H., Schaeffel F.; Effects of atropine on refractive development, dopamine release, and slow retinal potentials in the chick// Vis Neurosci- 2000.-Vol.17-P. 165.

30. Taylor B.J., Smith P.J., Brook C.G.; Inhibition of physiological growth hormone secretion by atropine// Clin Endocrinol.-1985.-Vol. 22 –P. 497-501.

31. Chua W.H., Balakrishnan V., Chan Y.H., Tong L., Ling Y., Quah B.L., Tan D.; Atropine for the treatment of childhood myopia// Ophthalmology.- Dec. 2006.- Vol.113(12) –P. 2285-91.

32. Tong L., Huang X.L., Koh A.L., Zhang X., Tan D.T., Chua W.H.; Atropine for the treatment of childhood myopia: effect on myopia progression after cessation of atropine// Ophthalmology. – Oct. 2009. – Vol.116 (10) –P. 2040.

33. Chia A., Chua W.H., Cheung Y.B., Wong W.L., Lingham A., Fong A., Tan D.; Atropine for the treatment of childhood myopia: safety and efficacy of 0,5%, 0,1%, and 0,01% doses (Atropine for the Treatment of Myopia 2)// Ophthalmology.- Feb. 2012.-Vol. 119(2)- P.347-54.

34. Siatkowski R.M., Cotter S.A., Crockett R.S., Miller J.M., Novack G.D., Zadnik K.; Two-year multicenter, randomized, double-masked, placebo-controlled, parallel safety and efficacy study of 2% pirenzepine ophthalmic gel in children with myopia// J. AAPOS.- Aug.2008.-Vol.12(4)-P.332-9.

## РЕЗЮМЕ

Миопия: вопросы этиологии и профилактики (обзор литературы)  
Д.М. Саркулова, Л.Н. Оразбеков, Р.Б. Бахытбек

В статье приведен реферативный обзор новых теорий этиопатогенеза, а также методов профилактики миопии у детей. Установлено положительное влияние физической активности и атропинизации на стабилизацию прогрессирования миопии, а также указаны недостатки «недокоррекции» и положительное влияние применения ортокератологических линз с целью профилактики близорукости.

## SUMMARY

The article presents a new research review theories of pathogenesis, and methods of prevention of myopia in children. The positive effect of physical activity and atropine to stabilize the progression of myopia, and identifies shortcomings undercorrection and positive impact application orthokeratology lenses to prevent myopia.

## ТҰЖЫРЫМ

Мақалада этиопатогенездің жаңа теорияларының реферативті көрінісі, және балалардағы миопияны алдын алу әдістері келтірілген. Миопияның үдеуіні тұрақтануы атропинизациясына және белсенділігіне физикалық оң әсері, тағы да коррекцияның жетіспеушілігін және алыстан көрмеушілікті алдын алу мақсатында ортокератологиялық линзаларды қолданудың оң әсері көрсетілген.

УДК 617.7-005:616.831.1+617.731-007.23]-053.2-073.7

## КЛИНИЧЕСКОЕ ЗНАЧЕНИЕ ЭЛЕКТРОФИЗИОЛОГИЧЕСКИХ ИССЛЕДОВАНИЙ ПРИ НАРУШЕНИИ КРОВООБРАЩЕНИЯ ГЛАЗА У ДЕТЕЙ С ПРИЗНАКАМИ ВНУТРИЧЕРЕПНОЙ ГИПЕРТЕНЗИИ И АТРОФИЕЙ ЗРИТЕЛЬНОГО НЕРВА

Ф.М. Алсатова

Казахский научно-исследовательский институт глазных болезней, г. Алматы

**Ключевые слова:** электрофизиологические исследования, атрофия зрительного нерва, признаки внутричерепной гипертензии у детей.

### Актуальность

Нарушение кровообращения сетчатки и зрительного нерва (ЗН) у детей является одним из наиболее тяжелых заболеваний глаз, характеризующихся прогрессирующим течением, приводящим к значительному понижению остроты зрения и слепоте. Одним из наименее изученных вопросов является состояние зрительных функций при атрофии зрительного нерва.

Электрофизиологические методы исследования сетчатки и зрительной системы широко используются при обследовании детей. Эти методы дают возможность оценить функциональное состояние сетчатки, зрительного нерва, что позволяет установить диагноз, судить о динамике процесса, результативности лечения, а также прогнозировать течение заболевания.

Как известно, функциональное состояние сетчатки и зрительного нерва зависит, прежде всего, от их кровоснабжения. Нарушения гемодинамики глаза сопровождаются изменением функциональной активности зрительно-нервного аппарата, которые можно выявить методами электрофизиологических исследований (субнормальная электроретинография (ЭРГ), замедление латентности, нестабильность амплитудных показателей, нарушение конфигурации). Указанные изменения могут наблюдаться при различных глазных и общих заболеваниях.

Показатели электрической чувствительности сетчатки и лабильности зрительного нерва у детей имеют возрастные особенности. Наиболее низкие пороги электрической чувствительности и наиболее высокая лабильность в норме наблюдается в возрасте 14-ти лет. Н.А. Ковальчук приводит средние значения этих показателей для детей различных возрастных групп: у детей 6-7-ми лет порог -  $52 \pm 20$  мкА, лабильность -  $28 \pm 16$  Гц; 8-12 лет: порог -  $38 \pm 14$  мкА, лабильность -  $40 \pm 10$  Гц; 13-

18 лет: порог -  $30 \pm 8$  мкА, лабильность -  $49 \pm 6$  Гц [1]. Эти возрастные особенности электрофизиологических показателей следует учитывать при исследовании детей с патологическими изменениями глазного дна. Для записи зрительных вызванных потенциалов (ЗВП) у детей чаще используют вспышечный метод стимуляции, т.к. при паттерн-стимуляции необходима фиксация взора, что не всегда возможно для детей младшего возраста. У детей 6-7-ми лет ЗВП на вспышку полностью сформированы и не отличаются от таковых у взрослых [2].

Цель работы - изучить комплексные изменения функциональной активности сетчатки и зрительного нерва и гемодинамики у детей с признаками внутричерепной гипертензии (ВЧГ) и атрофией зрительного нерва.

### Материал и методы

Обследование проводилось на аппарате многофункциональный компьютерный комплекс «Электроретинограф», МБН (Россия) по общепринятой методике. За период 6 месяцев нами было обследовано 26 (52 глаза) детей с признаками ВЧГ и 11 (22 глаза) детей - с атрофией зрительного нерва.

Электрофизиологические исследования (максимальная электроретинография, исследование зрительных вызванных потенциалов на вспышку) проводились всем больным с использованием клинического международного стандарта ISEV; электрофосфен - определение лабильности зрительного нерва и

порога электрической чувствительности сетчатки - по методике Е.Н. Семеновской.

Результаты электрофизиологических исследований, проведенных на 37-ми детях (74 глаза), оказались следующими. Выраженные изменения функциональной активности зрительно-нервного аппарата у детей с признаками внутричерепной гипертензии проявлялись увеличением порога электрической чувствитель-

ности сетчатки, в среднем, от  $1,5 \pm 0,68$  до  $2,7 \pm 3,09$  мкА; снижением лабильности зрительного нерва, в среднем, от  $53 \pm 2,92$  до  $47 \pm 2,28$  Гц ( $p=0,05$ ). Электроретинография у детей с атрофией зрительного нерва, как правило, нормальная. ЗВП на вспышку с частичной атрофией зрительного нерва отличаются от возрастной нормы. Конфигурация ЗВП у пациентов с атрофией зрительного нерва нарушена, амплитуда основных компонентов снижена, а латентность увеличена. Результаты этих исследований приведены в таблице 1.

Таблица 1 - Показатели функциональной активности зрительно-нервного аппарата и сетчатки

Электрофизиологические показатели	Признаки гипертензии	Признаки атрофии зрительного нерва
ЭРГ		
Амплитуда волны «а» мкВ	$47 \pm 2,9$	$49 \pm 2,2$
Амплитуда волны «в» мкВ	$172 \pm 5,8$	$188 \pm 6,4$
Электрофосфен		
Лабильность (Гц)	$2,7 \pm 2,6$	$3,9 \pm 3,1$
Электрическая чувствительность (мкА)	$5,2 \pm 7,9$	$7,5 \pm 12,7$
ЗВП		
Латентность (мс)	$135,7 \pm 6,7$	$125-15 \pm 14,8$
Амплитуда (мкА)	$141 \pm 5,6$	$132,4 \pm 6,2$

Как видно из таблицы, на максимальной ЭРГ у детей средние показатели составили: амплитуда волны «а» -  $47,6 \pm 2,9$  и она была увеличена. При переходе атрофии ЗН из начальной стадии в далекозашедшую происходит достоверное уменьшение амплитуды «в» волны ( $p < 0,02$ ), характеризующей состояние внутренних слоёв сетчатки; атрофия зрительного нерва сопровождалась значительным снижением амплитудных показателей ЗВП тенденцией к повышению электрической чувствительности сетчатки ( $p < 0,08$ ), снижением лабильности зрительного нерва ( $p < 0,02$ ). При признаках гипертензии у детей с нормальной остротой зрения выявлено повышение порога электрической чувствительности сетчатки. Биоэлектрическая активность фоторецепторов и

внутренних слоёв сетчатки чаще - в пределах нормы, в некоторых случаях отмечается увеличение амплитудных показателей, что говорит о наличии признаков гипоксии сетчатки при максимальной ЭРГ на Ганц фельд (ГФ) вспышку. Прогрессирование ВЧГ сопровождалось значительным замедлением скорости проведения по зрительному нерву, увеличением амплитуды волны «а», тенденцией к повышению электрической чувствительности сетчатки, снижением лабильности зрительного нерва.

#### Выводы

Таким образом, электрофизиологические исследования при атрофии зрительного нерва, гипертензивных нарушениях кровообращения у детей дают дополнительную информацию как о состоянии регионарной гемодинамики, так и функциональной активности сетчатки и зрительного нерва. Электрофизиологические показатели могут служить критерием не только для оценки функционального состояния сетчатки и зрительного нерва, но и иметь прогностическое значение.

## ЛИТЕРАТУРА

1. Новикова Л.А., Григорьева Л.П., Зислина Н.Н. Особенности приёма и переработки зрительной информации при нарушениях зрения у детей.- Москва, 1978.-С.112-118.
2. Гнездицкий В.В., Шамшинова А.М. Опыт применения вызванных потенциалов в клинической практике.- Москва, 2001.-С.340-346.

## РЕЗЮМЕ

Клиническое значение электрофизиологических исследований при нарушении кровообращения глаза у детей с признаками внутричерепной гипертензии и атрофией зрительного нерва  
Ф.М. Алсатова

В данной статье показаны результаты электрофизиологических исследований у детей с нарушением кровообращения при атрофии зрительного нерва и признаках внутричерепной гипертензии.

## ТҰЖЫРЫМ

Берілген мағлұматта балалардағы көру жүйкелерінің атрофиясы мен қан айналым бузылуындағы жасалған электрофизиологиялық зерттеулер әдістері көрсетілген. Электрофизиологиялық зерттеулер көмегімен қан айналым жағдаймен қатар көру жүйкесінің атрофиясының белсенділігін тексеруге болады.

## SUMMARY

This article shows the results of electrophysiological studies in children with blood circulation in optic atrophy and signs of intracranial hypertension.

УДК 617.735-002-06:617.751.98]-053.32-084

## РЕТИНОПАТИЯ НЕДОНОШЕННЫХ – ОДНА ИЗ ПРИЧИН ДЕТСКОЙ СЛЕПОТЫ, МЕРЫ ПРОФИЛАКТИКИ (литературный обзор)

А.В. Ошколова

В условиях 21 века благодаря внедрению новых технологий в перинатологии идет развитие службы реанимации и интенсивной терапии, совершенствуются методы выхаживания новорожденных детей с низкой и экстремально низкой массой тела. Одной из причин инвалидности с детства в офтальмологии является ретинопатия недоношенных. Значение данных фактов возросло с переходом здравоохранения Казахстана с 1 января 2008 года к критериям живорождения и мертворождения по рекомендациям ВОЗ (распоряжение Премьер-министра РК № 38-Р от 01.03.06.).

Ретинопатия недоношенных (РН) – это сосудисто-пролиферативное поражение сетчатки глаз, приводящее к снижению зрения вплоть до необратимой слепоты. Заболевание встречается преимущественно у детей с массой тела менее 1500 г, так как поражает незрелую сетчатку (Хватова А.В. с соавт., 1997) [1].

По данным современных зарубежных авторов, распространенность РН в разных странах мира варьирует в пределах 10-66-75% [11, 13, 17, 18]. Такой разброс данных объясняется различным определением в странах критериев живорожденности и групп риска развития РН среди новорожденных по срокам гестации и массе тела при рождении. Также общепризнано, что РН характерна для стран или регионов с высоким экономическим развитием (Gilbert С., 2000), что связано с удельным весом выживших недоношенных детей и уровнем неонатальной службы.

Значимость проблемы РН определяется не только её частотой. Большое

значение имеет тот факт, что заболевание в 80% [12] случаев может спонтанно регрессировать на ранних стадиях развития, не приводя к тяжёлым последствиям. Другой вариант течения: может прогрессировать и в 5-10% случаев достигает терминальной стадии. При этом риск прогрессирования заболевания зависит не только от степени незрелости младенца, но и от соматической отягощенности, условий выхаживания и своевременности

проведённого профилактического лечения (лазерной коагуляции) [6].

Цель - определение причинно-значимых факторов в возникновении РН и способов их предупреждения.

Материал и методы: для анализа были взяты эпидемиологические исследования последнего десятилетия в различных странах современных зарубежных авторов по слепоте в результате РН. Согласно классификации ООН страны разделены на 3 категории в зависимости от их индекса развития человеческого потенциала (ИРЧП) программы развития Организации Объединенных Наций (ПРООН).

Таблица 1 - Доля детской слепоты как результат РН в различных странах мира

Высокоразвитые страны:	Среднеразвитые страны:	Малоразвитые страны:
Великобритания* 3% [18]	Россия 50-54% [15,16]	Узбекистан 0% [18]
Швеция 4% [18]	Аргентина 60% [18]	Монголия 0% [18]
Северные страны 10% [18]	Чехия 41,9% [18]	Гватемала 4,1% [18]
Япония 10% [16]	Венгрия 11% [18]	Индия 0,2% [18]
Ирландия 11% [18]	Болгария 22,9% [18]	Камбоджа # 0% [18]
США 13% [18]	Румыния 2% [18]	Южная Африка ? 10,6% [18]
	Албания 0% [18]	Пакистан # 0% [18]
	Куба 38,6% [18]	Кения # 0% [18]
	Чили 17,6% [18]	Нигерия 0,5% [18]
	Малайзия 6% [18]	Эфиопия 0% [18]
	Таиланд 16,9% [18]	
	Китай 1,9% [18]	
	Казахстан # 4,4% [18] ~	
	Филиппины 8,4% [18]	
	Бразилия # 14,2% [18]	
	Колумбия # 23% [18]	
	Перу # 16% [18]	
	Парагвай 33,3% [18]	
	Шри-Ланка 0% [18]	
	Эквадор # 14,1% [18]	

\* - инцидент случаев слепоты

# - неопубликованные данные Лондонской школы гигиены и тропической медицины

? - слепота у азиатских и белых детей, а не африканских

~ - истинных данных по Казахстану нет в связи с малочисленностью научных работ.

Доля детской слепоты как результат РН составляет в странах с развитием:

- высокого уровня – 3-13% случаев слепоты,

- среднего уровня – до 60% случаев слепоты,

- малоразвитые – слепота у детей в результате РН в настоящее время не является серьезной проблемой.

Для определения причинно-значимых факторов патологии необходимо рассмотреть основы этиопатогенеза.

Патогенез РН до конца не изучен. Известно, что в основе развития РН лежит нарушение васкулогенеза сетчатки. До 16 недели гестации сетчатка плода бессосудистая. В дальнейшем начинает-

ся рост сосудов из диска зрительного нерва к периферии сетчатки. У преждевременно рожденного ребенка этот процесс может нарушиться. Ребёнок, попадая из условий внутриутробной гипоксии в относительную гипероксию обычной воздушной среды, получает дополнительный кислород, который, возможно, способствует нарушению нормального васкулогенеза сетчатки. При подключении оксигенотерапии (для устранения дыхательной недостаточности) действие повышенного напряжения кислорода в крови может усугублять травмирующее действие на сетчатку, так как образуются свободные радикалы. У недоношенных детей способность противостоять им снижена, а поэтому возникает интенсивная перекисидация плазматических мембран и повреждение веретенообразующих клеток (клеток - предшественников эндотелия сосудов). Подключаются пролиферативные процессы, меняется структура стекловидного тела, а имеющиеся сосуды сетчатки облитерируются. Чем

меньше масса тела и меньше гестационный возраст, тем меньше сопротивляемость цитотоксичности свободных радикалов в связи с функциональной незрелостью ребенка [8].

Вышеизложенное (по теории А. Patz и Ashton, 1955) считается ключевой ролью в развитии РН. Но признана мультифакториальность ее происхождения. Так, экстрагенитальная патология матерей является неблагоприятным фоном течения беременности и родов, и, в конечном итоге, приводит к повышению перинатальной патологии у новорожденных, прямо или косвенно способствуя РН. Сопутствующая патология младенцев представляет угрозу для жизни и/или ведет к развитию острой или хронической гипоксии, метаболическим изменениям (врожденные пороки сердца, недостаточность кровообращения, респираторный дистресс синдром, бронхолегочная дисплазия, анемия, внутриутробные инфекции, сепсис, внутрижелудочковые кровоизлияния и др.). Это приводит к неравномерности кровообращения в ЦНС и сетчатке, отеку, кровоизлияниям и дистрофическим изменениям тканей [6].

Выше говорилось, что кислород обладает цитотоксичностью на сетчатку глаз. Но купирование гипоксии без применения кислородотерапии практически неэффективно. А учитывая, что в воздействии на сетчатку имеют значение и длительность оксигенотерапии, и резкие перепады парциального давления кислорода (при струйных внутривенных инфузиях, зондовом кормлении, смене положения ребенка и др.), необходимо признать оксигенотерапию чрезвычайно ответственным мероприятием в выхаживании недоношенных [3, 4].

Нельзя не отметить, что применение неонатологами сурфактанта у недоношенных детей достоверно снижает риск развития РН, так как уменьшается инвазивность искусственной вентиляции легких и оксигенотерапии, предотвращается развитие или уменьшается тяжесть течения синдрома дыхательных расстройств [8].

При анализе этиологических факторов развития РН необходимо понять, что развивающаяся сетчатка глаза очень чувствительна к любым воздействиям и нарушениям ее перфузии. Например, нарушение температурного режима ребенка, влияние света, так как васкулогенез в естественных условиях происходит при отсутствии светового воздействия и оптимальном тепловом режиме [6].

Не исключается генетическая обусловленность РН. Суть ее в том, что идет повреждение генетической программы васкулогенеза сетчатки в период внутриутробного развития, а механизм развития заболевания запускается после рождения ребенка [10].

Таким образом, факторами риска для РН являются:

- преждевременные роды (особенно - менее 32 недель гестационного возраста)
- низкий вес при рождении (1500 г и менее)
- кислородная терапия
- сопутствующие заболевания.

В офтальмологической службе Казахстана разработаны современные принципы диагностики, скрининга и мониторинга заболевания [9]. Встала на новый этап развития витреоретинальная хирургия. Но, к сожалению, только силами офтальмологов невозможно решить про-

блемы РН. Исключительно совместная работа врачей-акушеров, неонатологов, офтальмологов приведет к уменьшению количества детей с РН. Первостепенность в этой работе имеет профилактическая направленность:

1) на уровне семейной амбулатории, акушерско-терапевтическо-педиатрического куста разъяснительная работа с будущими матерями, планирование семьи, лечебно-профилактические мероприятия по устранению причин патологии и невынашивания беременности;

2) выбор акушерами оптимально правильного способа родоразрешения при преждевременных родах, предупреждение фетоплацентарной кровопотери, гипоксии и респираторного дистресс-синдрома плода;

3) после рождения недоношенного ребенка – индивидуальный подход выхаживания, своевременность заместительной терапии сурфактантом, адекватная кислородотерапия с мониторингом концентрации кислорода во вдыхаемой газовой смеси ( $F_i O_2$ ) и напряжения кислорода в крови ( $P_a O_2$ );

4) своевременная диагностика и коррекция “пограничных” и патологических состояний недоношенных детей на всех этапах выхаживания;

5) диспансеризация недоношенных детей на педиатрических участках, работа с родителями по разъяснению значения диспансерного наблюдения, преемственность между педиатрами и окулистами поликлиник;

6) развитие неонатальных центров;

7) своевременность профилактических осмотров новорожденных, диагностики и лечебно-профилактических процедур РН офтальмологами родильных домов, детских стационаров и поликлиник;

8) усовершенствование диагностически-экспертной системы и лечебно-профилактических мероприятий по РН;

9) развитие молекулярно-генетических исследований в офтальмологии.

Таким образом, РН относится к перинатальной патологии и является причиной слепоты и ранней инвалидизации детей. Увеличение частоты возникновения РН связано с ростом числа недоношенных детей, степени их соматической отягощенности, условий выхаживания, своевременности и качества диагностики и оказываемой медицинской помощи. Учитывая,



что в офтальмологии на данный момент не существует мер для предупреждения возникновения заболевания, а лечение только приостанавливает прогрессирование процесса, силами терапевтов, гинекологов, акушеров, неонатологов

и педиатров необходимо дальнейшее развитие мер по профилактике преждевременных родов и патологических состояний плода и женщины, пролонгированию беременности, тактике лечения недоношенных детей. В результате снизится процент детской инвалидизации и улучшится здоровье нации.

## ЛИТЕРАТУРА

1. Азнабаев М.Т., Ахмадеева Э.Н., Сайдашева Э.И., Казакбаев А.Г. Ретинопатия недоношенных: причины, прогнозирование, ранняя диагностика, клиника и профилактика/ Методические рекомендации Минздрава РБ, Уфимского НИИ ГБ.-Уфа, 1997.-С. 1-18.
2. Шабалов Н.П. Неонатология/ Спб.: Спец. литература.- 1995.-С. 275-279.
3. Принципы ведения новорожденных с респираторным дистресс синдромом/ Методические рекомендации под редакцией проф. Н.Н. Володина Минздрава РФ. – М., 1997.- С. 16-18.
4. Шабалов Н.П., Ярославский В.К., Ходов Д.А., Любименко В.А. Асфиксия новорожденных/ Л.: Медицина.- 1990.- С. 7-65.
5. Хватова А.В., Зубарева Л.Н., Сидоренко Е.И., Мишустин В.В. Актуальные проблемы детской офтальмологии/ Тез. докл. VII съезда офтальм. России. – М., 2000.
6. Сайдашева Э.И., Азнабаев М.Т., Ахмадеева Э.Н. Ретинопатия недоношенных детей/ Уфа, 2000.- С. 28-29, 41-57, 107.
7. Барашнев Ю.И., Пономарева Л.П. Зрение и слух у новорожденных/ Диагностические скрининг-технологии. – М.- Триада-Х.- 2008.-С. 88-91, 180-183.
8. Сайдашева Э.И., Сомов Е.Е., Фомина Н.В. Избранные лекции по неонатальной офтальмологии/ Спб.; Издательство Нестор-История.- 2006.-С. 136-138, 141, 178-179.
9. Ботабекова Т.К., Абдрахимова Д.Б., Шарипова А.У., Тулетова А.С., Кейкина Л.К. Ретинопатия недоношенных (классификация, диагностика и современные принципы скрининга и мониторинга заболевания). – Методические рекомендации/ Алматы, 2012.
10. Наследственные и врожденные заболевания сетчатки и зрительного нерва. – Руководство для врачей под редакцией А.М. Шамшиновой / М.- Медицина.-2001.
11. Трифаненкова И.Г. Ранняя диагностика и мониторинг ретинопатии недоношенных/ Автореферат. – Москва, 2008.
12. Сук С.А. Современные проблемы детской офтальмологии. Ретинопатия недоношенных/Газ. "Новости медицины и фармации". – 2007, Киев.
13. Аветисов С.Э. Офтальмология/ Национальное руководство. – ГЭОТАР-Медиа.- 2008.
14. Ботабекова Т.К., Шарипова А.У. Перспективы офтальмологической службы детям с ретинопатией недоношенных в Республике Казахстан//Ретинопатия недоношенных. – Сборник научных трудов.- Москва, 2013.
15. Терещенкова М.С. Тактика лазерного лечения ранних проявлений задней агрессивной ретинопатии недоношенных с использованием транспупиллярной контактной лазерной коагуляции сетчатки/ Автореферат. – Москва, 2010.
16. Исаев С.В. Офтальмологическая помощь недоношенным детям в Центральном регионе России/ V Российский общенациональный офтальм. форум. – Москва, 2012.
17. Gergei K., Gerinek A. Retinopathy of prematurity – epidemics, incidence, prevalence, blindness, Bratislavske lekarske listy (2010) 111(9): 514-517.
18. Jump up to : Gilbert C.; Fielder A.; Gordillo L.; Quinn G.; Semiglia R.; Visintin P.; Zin A. International No-Rop, G.(2005) Characteristics of Infants with Severe Retinopathy of Prematurity in Countries with Low, Moderate, and High Levels of Development: Implications for Screening Programs.- Pediatrics 115(5):518-525.

## РЕЗЮМЕ

Ретинопатия недоношенных – одна из причин детской слепоты, меры профилактики  
А.В. Ошколова

Ретинопатия недоношенных – это заболевание глаз, приводящее к снижению зрения вплоть до необратимой слепоты. Является одной из причин ранней инвалидизации детей. В основе растущих показателей заболеваемости лежат преждевременные роды и проблемы детей, родившихся раньше срока. Для решения проблем РН в медицине необходим междисциплинарный подход.

## ТҰЖЫРЫМ

Ретинопатия – нәрестенің уақытына жетпей туылуы, оны мүгедектікке ерте әкеп соқтыратын себептердің бірі болып табылады. Көрсеткіштері өсіп кележатқан негізгі ауруларға жататындары, уақытына жетпей туылған нәрестелер және шала туғандар. Бұл мәселені шешу үшін, медицина мамандарының өз-ара келісімі болуы шарт.

## SUMMARY

Retinopathy of prematurity is one of the causes of early disability of children. The reasons of the growing indicators of morbidity are premature birth and problems of children born prematurely. To solve these problems in medicine is essential the interdisciplinary approach.

УДК 617.7-053.2-089.163

## ОБЩАЯ ПРЕДОПЕРАЦИОННАЯ ПОДГОТОВКА ДЕТЕЙ В КАЗАХСКОМ НАУЧНО-ИССЛЕДОВАТЕЛЬСКОМ ИНСТИТУТЕ ГЛАЗНЫХ БОЛЕЗНЕЙ, ЕЁ ЗНАЧЕНИЕ

А.В. Ошколова, К.Н. Сукбаева, Л.Е. Джумашева, С.К. Адилова

Казахский научно-исследовательский институт глазных болезней, г. Алматы

**Ключевые слова:** операционно-анестезиологический риск, сопутствующая соматическая патология, предоперационная подготовка, постоперационные осложнения.

**Актуальность.** В офтальмологической практике для обеспечения адекватного обезболивания и максимально возможного хирургического доступа детям применяется общий неингаляционный наркоз (многокомпонентная анестезия с сохранением спонтанного дыхания; комбинированная анестезия с использованием миорелаксантов и искусственной вентиляции легких). Перед любой операцией планового или экстренного характера определяется операционно-анестезиологический риск, который складывается из следующих факторов:

- оценка возраста
- оценка общего состояния
- травматичность операции.

При оценке общего состояния учитывается наличие сопутствующей соматической патологии и возможность возникновения различных осложнений, связанных с анестезией.

Основные анестезиологические осложнения различных систем организма и их причины выглядят следующим образом:

- нарушения со стороны нервной системы как врожденного, так и приобретенного характера достаточно часто являются причиной серьезных анестезиологических осложнений. Так, наличие в анамнезе травм черепа, эпилепсии во время ведения наркоза или в раннем послеоперационном периоде могут проявиться возбуждением или приступом судорог. Психические переживания перед операцией (особенно на фоне патологии центральной нервной системы (ЦНС)) способствуют развитию неврозов, вегетативных расстройств, аритмии, инфаркта, инсульта. Больные, страдающие миастенией, миопатией, мышечной дистрофией могут аномально отреагировать на введение миорелаксантов в виде злокачественной гипертермии, стойкой контрактуры скелетной мускулатуры и других осложнений. У больных с гипертензионным синдромом внутривенный анестетик калипсол, некоторые мышеч-

ные релаксанты опосредованно повышают внутричерепное давление.[1, 4].

- В период наркоза в связи с побочными эффектами анестетиков у любого ребенка могут возникнуть осложнения с развитием гипоксии (западение корня языка, ларингоспазм, бронхоспазм, отек легких, ателектаз легкого). Дети ввиду анатомо-физиологических особенностей очень чувствительны к любой гипоксемии, компенсаторно срабатывают выраженные рефлексы с барорецепторов легких, регулирующих глубину и частоту дыхания. При наличии у больного патологического состояния дыхательной системы в ответ на гипоксию компенсация может быть недостаточной, а анестезиологические осложнения – прогрессирующими, в результате чего существует риск развития депрессии дыхания [2].

- Влияние анестезиологического обеспечения на сердечно-сосудистую систему (ССС) также значительно. Учитывая, что все анестетики являются протоплазматическими ядами, они угнетают функцию миокарда. При этом только часть из них (кетамин, редко – наркотические анальгетики) с применением малых доз, т.е. неглубокого наркоза, повышают тонус симпатно-адреналового отдела ЦНС и активируют ССС. Однако при углублении наркоза все используемые анестетики неизбежно развивают признаки значительных нарушений гемодинамики (различные аритмии, гипотонию), которые будут тем выраженнее, чем дольше длится наркоз. Основные механизмы: депонирование крови в венозных сосудах и угнетение сократительной способности миокарда [1, 4].

- Со стороны желудочно-кишечного тракта (ЖКТ) такие явления, как гиперсаливация, регургитация желудочного содержимого во время вводного наркоза – осложнения, которые могут привести к аспирации с тяжелыми последствиями. Соблюдение режима предоперационного голодания снижает риск развития подобных осложнений. Но в ряде случаев даже при строгом соблюдении режима есть риск аспирации: например, на фоне эзофагита при слабости желудочно-пищеводного сфинктера при некоторых патологиях ЦНС [2].

Клинические наблюдения показывают, что почти все анестетики вызывают обратимое угнетение моторной и секреторной функции ЖКТ. Во время наркоза

обе функции оказываются полностью заторможенными, но по окончании анестезии они восстанавливаются. Несмотря на это в послеоперационном периоде может возникнуть парез кишечника. До конца холиноблокирующий процесс пока не изучен [1, 3].

Также у больных в послеоперационном периоде может отмечаться тошнота и рвота, однако это не всегда связано с анестетиком. Замечено (в 60% случаев), что указание на наличие в анамнезе заболеваний ЖКТ, внутричерепной гипертензии является предрасполагающим фактором для возникновения тошноты или рвоты после операции.

- Необходимо отметить, что метаболизм средств, применяемых в анестезиологической практике, напрямую связан с функциональным состоянием печени и почек. Так, недостаточно функционирующая печень ухудшает качество наркоза. Снижение уровня альбумина отражается на транспортировке препаратов для анестезии, снижение уровня холинэстеразы продлевает действие деполаризующих миорелаксантов [1].

Заболевания печени способствуют развитию коагулопатий (за счет снижения II, V и VII факторов свертывания крови), что может привести к значительной кровопотере во время операции с угрозой развития геморрагического шока [2].

Нарушения функций почек (даже незначительная азотемия или снижение концентрационной способности) способствуют повышению чувствительности организма к любым неблагоприятным воздействиям. Повышается риск полиорганных осложнений, так как имеют место нарушения гемодинамики, водно-электролитного и минерального обменов [2].

Кроме того, одни анестетики являются гепатотоксичными (наркотические анальгетики, галогенсодержащие анестетики, диазепам), другие за счет нарушения гемодинамики (трамадол, дроперидол, пропофол, тиопентал натрия) способствуют нарушению почечного кровотока, что, в свою очередь, может усугубить течение заболеваний печени и почек, а также замедлить выведение из организма всех препаратов (продлонгируется их действие) [1, 2, 4].

Также необходимо отметить, что наркотические анальгетики, трамадол и нейролептики среди прочих побочных эффектов могут вызвать острую задержку мочеиспускания [3, 4, 5].

- В результате анестезиологического обеспечения имеют место нарушения метаболизма организма. Вынужденное предоперационное голодание вызывает значительные изменения в энергетическом обмене детей, проявляющиеся в виде гипо- и диспротеинемии, повышении в крови остаточного азота, мочевины и аминокислот. Также изменения обмена веществ после операции характеризуется гликогенолизом, глюконеогенезом, липолизом, распадом эндогенного белка и повышением энергозатрат вследствие расходования эндогенных резервов организма под влиянием катаболических гормонов (катехоламинов, глюкагона, глюкокортикостероидов). В раннем периоде пробуждения после наркоза развивается

метаболический ацидоз – одна из реакций организма на стресс и перестройку терморегуляции [2].

Кроме того, многие заболевания органов брюшной полости, легких, почек (особенно гнойно-воспалительного характера, злокачественные новообразования, сахарный диабет) сопровождаются разной степени выраженности нарушениями кислотно-основного состояния и водно-электролитного обмена. Переход нарушений за критический уровень усугубляет внутриклеточный обмен организма, приводит к изменению периферической циркуляции крови и тканевой перфузии, может явиться пусковым звеном к развитию диссеминированного внутрисосудистого свертывания крови и нарушению витальных функций [6].

- Причиной анестезиологических осложнений может быть и патология эндокринной системы. Так, при проведении наркоза у больных с заболеваниями щитовидной железы помимо осложнений, связанных с недостаточностью или гиперфункцией гормонов, существует риск различных нарушений сердечного ритма. У больных с сахарным диабетом стресс (психологическое переживание, оперативное вмешательство) способствуют выбросу катехоламинов, которые повышают уровень сахара в крови. А предоперационный голод и некорректированная инсулинотерапия в исходе могут привести как к гипогликемии, так и к кетоацидозу. Кроме того, гипергликемия ухудшает заживление послеоперационной раны, способствует развитию офтальмопатии [1].

- В практике из патологии крови чаще встречается железодефицитная анемия, которая является полиорганной

патологией. В результате дефицита железа развивается состояние кислородного голодания, нарушаются функции важных органов и систем организма, усугубляется трофика тканей. У больных с анемией при индукции в наркоз обычные дозы анестетиков могут привести к передозировке и остановке дыхания [1].

- Учитывая факт существенного роста аллергизации населения [7], возрастает риск развития аллергии при попадании в организм не только биологических субстратов, но и любого экзогенного химического вещества, в т.ч. и препаратов анестезиологического пособия. В связи с этим существует опасность возникновения анафилактического шока на любой медикамент.

Цель – анализ работы по общей подготовке детей к хирургическому лечению глаза и тотальной внутривенной анестезии, профилактике послеоперационных осложнений с учетом анестезиологического риска.

Материал и методы. За период 2011, 2012 гг. в КазНИИ глазных болезней было подготовлено и госпитализировано 1196 детей в возрасте от 6 месяцев до 14 лет, проведено глазных операций под общим наркозом 1413.

Таблица 1 - Количество больных, получивших офтальмологическую помощь за 2011-2012 годы

Годы:	2011 год	2012 год	Итого
	<b>Пролечено детей всего:</b>	<b>567</b>	<b>629</b>
Детей, получивших консервативное лечение:	98	88	186
Детей, получивших хирургическое лечение:	469	541	1010
Всего операций, наркозов:	676	737	1413

Из таблицы 1 видно, что количество операций превышает количество пациентов, получивших хирургическое лечение. Это связано с тем, что отдельные больные с витреоретинальной патологией за одну госпитализацию получили 2 операции.

С целью определения общего состояния пациентов проводился сбор анамнеза, общий осмотр, оценка лабораторно-инструментальных и других исследований, консультаций узкими специалистами (учитывая узкопрофильную направленность глазного института, все внеглазные обследования выполнялись на догоспитальном этапе).

Стандартный перечень обследований:

- общий анализ крови;
- общий анализ мочи;
- биохимия крови (трансаминазы, общий и прямой билирубин, общий белок, мочевины, креатинин, калий, сахар);
- коагулограмма;

- кровь на вирус иммунодефицита человека;

- кровь на маркеры гепатитов В, С;

- группа крови и резус-фактор;

- кал на яйца гельминтов;

- осмотры узких специалистов (невропатолог, лор-врач, стоматолог);

- электрокардиограмма.

Дополнительно (по показаниям): ультразвуковое исследование сердца, органов брюшной полости, электроэнцефалограмма, компьютерная томография органов и др., консультации специалистов при наличии сопутствующих системных заболеваний.

В результате оценки от общего количества офтальмологических пациентов соматически здоровых за период

2011-2012 гг. зарегистрировано 724 ребенка (60,5%). Остальные пациенты имели сопутствующую патологию по одной или нескольким нозологиям и составили 472 ребенка (39,5%).

Структура сопутствующей соматической патологии детей, поступивших в клинику глазного института за 2011-2012 гг., представилась следующим образом:

1. Патология нервной системы - всего 239 случаев (перинатальное поражение ЦНС - 49, резидуальная энцефалопатия - 150, эпилепсия - 3, врожденные пороки развития ЦНС - 4, детский церебральный паралич - 11, болезнь Дауна - 5, синдром вегетативной дисфункции - 16, ранний шейный остеохондроз - 1).

2. Патология сердца - 44 (врожденные пороки сердца - 6, малые аномалии развития сердца - 28, функциональная кардиомиопатия - 8, миокардиодистрофия - 2).

3. Системные заболевания соединительной ткани - 6 (ревматическая лихорадка - 1, ювенильный идиопатический артрит - 3, дерматомиозит - 1,

системная склеродермия - 1).

4. Заболевания дыхательной системы - 7 (рецидивирующий обструктивный бронхит - 2, бронхоэктатическая болезнь - 1, бронхиальная астма - 4).

5. Гастроэнтерологическая патология - 27 (хронический гастродуоденит - 5, хронический холецистит - 2, дисфункция гепатобилиарного тракта - 20).

6. Заболевания мочевыделительной системы - 18 (рецидивирующая инфекция мочевых путей - 15, дизметаболическая нефропатия - 3).

7. Заболевания лор-органов - 37 (хронический тонзиллит - 15, хронический синусит - 4, хронический аденоидит - 2, атрофический ринит - 1, хронический средний отит - 6, нейросенсорная тугоухость - 7, врожденный стридор гортани - 2).

8. Эндокринная патология - 12 (сахарный диабет 1 типа - 2, ожирение - 2, гипоталамический синдром - 1, эндемический зоб - 3, врожденный гипотиреоз - 1, вторичный гипотиреоз - 2, тиреотоксикоз - 1).

9. Заболевания крови - 60 (железодефицитная анемия - 59, острый лимфобластный лейкоз в период клеточно-гематологической ремиссии - 1).

10. Аллергические заболевания - 20 (атопический дерматит - 15, поллиноз - 3, лекарственная аллергия тяжелой формы - 2).

11. Обменные нарушения - 2 (мукополисахаридоз 6 типа - 2).

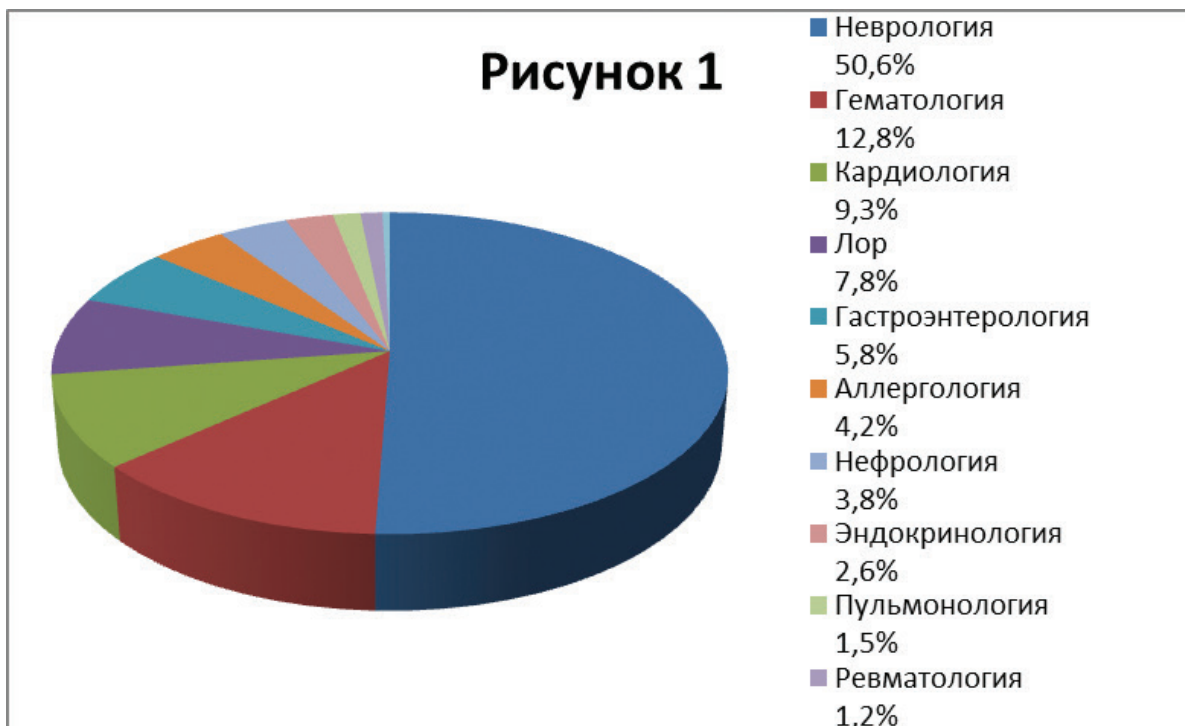

Рисунок 1. Распределение частоты сопутствующей соматической патологии по нозологиям в процентном отношении

Кроме того, у 41% прибывающих детей диагностировались острые респираторные заболевания. Госпитализация этой группы пациентов была отсрочена на период лечения (получали противовирусные, антибактериальные, противовоспалительные, отхаркивающие препараты, санация носоглоточного кольца и др.).

Исходя из того, что изменения функционального состояния ребенка усиливают риск возникновения побочных эффектов анестетиков и риск развития осложнений в послеоперационный период, перед операцией нами проводились коррекция нарушений и профилактические мероприятия системно.

Профилактические и лечебные мероприятия по снижению реализации операционно-анестезиологического риска:

- дети с заболеваниями нервной системы перед операцией консультировались невропатологом, получали превентивное лечение и допуск к общему наркозу. Для снижения внутричерепной гипертензии после тотальной внутривенной анестезии применялись противорвотные, мочегонные препараты, антигипоксанты, нейрометаболиты;

- при заболеваниях органов дыхания применялись (по показаниям) антибактериальные средства, муколитики, парасимпатолитики, антигистаминные и мембраностабилизирующие препараты. Компенсированное функциональное состояние дыхательной системы – основа для благоприятного течения анестезиологического обеспечения и профилактики послеоперационных осложнений;

- все больные с сердечно-сосудистой патологией, особенно с недостаточностью кровообращения, в предоперационном периоде получали лечение у кардиолога. После операции проводился контроль гемодинамики, кардиотропная (милдронат, магне-В6, L-карнитин и др.), гипотензивная (магнесья, спазмолитики, капотен) терапия;

- острые состояния ЖКТ компенсировались до госпитализации в клинику института у соответствующих специалистов. Больные с язвенной болезнью, гастритом при премедикации получали атропин, препараты группы H<sub>2</sub>-блокаторов (для подавления саливации и агрессии соляной кислоты желудка). С целью предупреждения пареза кишечника контролировался калий плазмы и во время анестезии проводилась адекватная оксигенация организма. После операции для восстановления моторики ЖКТ применялись церукал, но-шпа, сернокислая магнесья, прозерин, убретид и др. При копростазе использовалась высокая очистительная клизма и курс пребиотика;

- активный процесс поражения органов гепатобилиарной и мочевыделительной систем являлся противопоказанием для анестезиологического пособия в связи с риском развития критического состояния и летального исхода;

- в случае возникновения острой задержки мочеиспускания после наркоза применялась катетеризация мочевого пузыря и спазмолитики.

На хирургическое лечение глаза пациенты с сопутствующей эндокринной патологией готовились совместно с эндокринологами. После операции велся контроль гликемии, анализа мочи на кетоны, артериального давления, частоты сердечных сокращений, данных электрокардио-

граммы и регулировались инсулинотерапия, показатели сердечно-сосудистой деятельности (гипотензивные препараты, анаприлин, верапамил).

Одной из частых сопутствующих патологий явилась железодефицитная анемия. Для предупреждения гемической гипоксии организма, снижения степени анестезиологического риска и благоприятного течения послеоперационного периода все больные получали лечение (препараты железа, поливитамины).

С целью снижения риска развития анафилактического шока при наличии в анамнезе больных неблагоприятного аллергоанамнеза медицинские манипуляции проводились с особой осторожностью и под динамическим контролем общего состояния. А любые аллергические состояния купировались до операции (элиминация аллергена, антигистаминные, адсорбирующие препараты, глюкокортикостероиды и др.).

Результаты и заключение

Детям в КазНИИ ГБ по итогам 2011–2012 гг. хирургический профиль оказанной офтальмологической помощи составил 85% и сопровождался анестезиологическим обеспечением. В первые сутки после тотальной внутривенной анестезии зарегистрировано 12 случаев осложнений (0,8% от общего количества больных):

- 10 случаев обострения внутричерепной гипертензии (все больные с сопутствующей энцефалопатией),

- 1 случай копростазы (у больного с сопутствующим детским церебральным параличом),

- 1 случай острой задержки мочи (у соматически здорового ребенка).

При этом в 11 случаях осложнения отмечались на фоне неврологической патологии, которая явилась способствующим фактором, а 1 случай у соматически здорового ребенка – как побочный эффект наркотического анальгетика. Данные осложнения были купированы и не повлекли за собой последствий.

Таким образом, в предупреждении реализации анестезиологических рисков важна предоперационная подготовка и надежная анестезиологическая защита. Неотъемлемой составляющей предоперационной подготовки детей является полноценная оценка общего состояния и коррекция функциональных нарушений организма.

## ЛИТЕРАТУРА

1. Белопольский Ю.А., Лизогуб Н.В. Справочник анестезиолога // М.: Эксмо.- 2012.- С. 12-13, 16-17, 49-50, 57, 62, 98, 300.
2. Михельсон В.А., Гребенникова В.А. Детская анестезиология и реаниматология // М.: Медицина.- 2001.- С. 283-284, 362-364, 442-445.
3. Шмидт А.А., Шмидт Е.С. Фармакотерапевтический справочник обезболивающих средств // Ростов-на-Дону: "Феникс", 1999.- С. 50, 72, 88, 90, 98, 104, 112.
4. Рахимов К.Д., Пальгова Л.К., Аленова А.Х., Зординова К.А., Курманова Б.С. Справочник по побочным действиям лекарственных средств // МЗ РК, РГП "Национальный центр экспертизы лекарственных средств, изделий медицинского назначения и медицинской техники МЗ РК".- Алматы, 2004.- С. 22, 24, 32-33.
5. Мельников А.В. Послеоперационная острая задержка мочеиспускания // Автореферат (14.00.40. – урология).- Москва, 2002.
6. Блэк Э., Макьюан А. Детская анестезиология // Book Med.-2007.- С. 149.
7. Хаитова Р.М., Ильина Н.И. Аллергология и иммунология. Национальное руководство // ГЭО-ТАР-Медицина.- 2014.-С. 5.

## РЕЗЮМЕ

Общая предоперационная подготовка детей в КазНИИ глазных болезней, её значение  
А.В. Ошколова, К.Н. Сукбаева, Л.Е. Джумашева, С.К. Адилова

В КазНИИ глазных болезней основной процент оказываемой медицинской помощи детям имеет хирургическую направленность. Для обеспечения адекватного обезболивания и максимально возможного хирургического доступа детям применяется общий наркоз. Имеет место успешное проведение предоперационной подготовки с целью снижения хирургического, анестезиологического риска и послеоперационных осложнений.

## ТҰЖЫРЫМ

Көз аурулары ҚазҰЗИ-да, балаларға медициналық көмек көрсетудің ең үлкен бөлігінің бірі, хирургиялық бағыт. Адекваттық жансыздандыруды қамтамасыз ету үшін және хирургиялық жұмысқа барынша мүмкіндік беру үшін балаларға жалпы наркоз қолданылады. Жақсы көрсеткіштердің бірі, анестезиологиялық қауыпсіздік пен операциядан кейінгі асқынудың алдын алу мақсатындағы жүргізілетін операцияға дайындау жұмыстары болып табылады.

## SUMMARY

In Kazakh Scientific Research Institute of eye illnesses a large share in rendering medical care help for children has a surgical direction. To ensure proper anaesthetization and maximal possibility of surgical access, general anesthesia is applied for children. It has place a successful preoperative preparation with the purpose to reduce the risk of surgical, risk of anesthesia and postoperative complications.

УДК 617.75-053.5-036.1

## НОЗОЛОГИЧЕСКАЯ СТРУКТУРА СНИЖЕНИЯ ЗРЕНИЯ У ШКОЛЬНИКОВ Г.АЛМАТЫ

А.Б. Мамбаева

Детская городская поликлиника № 1, г. Алматы

**Ключевые слова:** миопия, спазм аккомодации, школьники.

Результаты последних эпидемиологических исследований в республике показали, что проблема заболеваемости глазными болезнями у детей является актуальной и требует дальнейших комплексных мероприятий по совершенствованию раннего выявления и реабилитации на государственном уровне: органов здравоохранения и народного образования. В последнее десятилетие многими авторами отмечается рост числа школьников с миопией (1, 2).

**Цель работы** - изучить нозологическую структуру снижения зрения у школьников.

**Материал и методы исследования.** Под нашим наблюдением находились 1420 школьников. Среди них девочек было 731, что составило 51,5% от общего числа исследуемых, мальчиков – 689 (48,5%). По возрасту дети в исследуемой группе были распределены следующим образом: 7-10 лет - 497 детей (35%), 11-14 лет – 596 (41,9%), 15-16 лет – 327 (23%).

База исследования – общеобразовательная школа № 52 г. Алматы. Данная общеобразовательная школа является типовым учреждением города со стандартными количественными и качественными параметрами: наполненность учениками, параметры зрительной нагрузки,

оснащение техническими средствами и компьютерной техникой.

**Результаты и обсуждение:** Изучение структуры снижения зрения у школьников показало, что в большинстве случаев причиной была миопия, выявленная в 44,4% от общего числа детей со сниженным зрением. Следующее место занимал спазм аккомодации - 40,9%, гиперметропия составила 7,2%, смешанный астигматизм – 4,2%. Среди прочих причин снижения зрения преобладали, в основном, помутнения и рубцы роговицы, обскурационная амблиопия, атрофия зрительного нерва и заболевания сетчатки.

Таким образом, число близоруких детей при данном исследовании составило 115 школьников. При дальнейшем исследовании близорукости по возрастным группам отмечено увеличение ее удельного веса у школьников при переходе из класса в класс.

В таблице 1 представлены данные по распределению школьников с миопической рефракцией по возрасту.

Таблица 1 - Распределение учащихся с миопией по возрасту в группе детей со снижением зрения (абсолютное число, %)

Возраст в годах	Число школьников со снижением зрения	Из них с миопией	
		Абсолют. число	%
7-10	59	12	20,3
11-14	116	52	44,8
15-17	84	51	60,7
Всего	259	115	44,4

Из таблицы видно, что частота близорукости в младших классах составила 20,3% от числа детей со снижением зрения данной возрастной группы, у школьников 11-14 лет частота близорукости возрастала в 2 раза, в старших классах – почти в 3 раза.

Таким образом, если процент близоруких детей в целом составляет 44,4% от числа детей со снижением

зрения, то в группе школьников 15-17 лет этот процент в 1,4 раза больше.

При анализе распределения детей с близорукостью по степени установлено, что, в основном, она была представлена миопией слабой степени. В группе школьников с близорукостью слабая



степень имела место у 71,3% школьников (82 учащихся), школьников с миопией средней степени было в 4,3 раза меньше (19 детей), высокой степени – в 5,8 раза (14 детей).

Исследование частоты других причин снижения зрения показало, что они имеют особенности структуры в каждой возрастной группе. Так, в группе детей 7-10 лет по частоте снижения зрения лидирует привычное избыточное напряжение аккомодации (ПИНА), при этом его параметры выше, чем частота миопии в 2,3 раза, остальные нозологии практически распределены в равной степени с некоторым превалированием гиперметропии и астигматизма. В структуре снижения зрения у школьников 11-14 лет ведущее место занимает миопия, ее частота практически в 2 раза выше, чем в младшей возрастной группе. Частота

ПИНА, в среднем, на одном уровне с данными детей 7-10 лет, при этом частота гиперметропии, напротив, в 2,2 раза ниже. Также отмечено, что другие причины снижения зрения, представленные амблиопией, смешанным астигматизмом, заболеваниями сетчатки, зрительного нерва, рубцами роговицы, встречаются в равной степени, как и у детей младшей школьной группы.

В старшей возрастной группе зрение в подавляющем большинстве снижено за счет миопии – в 60,7%. Частота миопии в этой группе в 3 раза выше, чем у школьников 7-10 лет и в 1,4 раза выше, чем у школьников 11-14 лет. Частота ПИНА практически на одном уровне со значениями школьников 11-14 лет, но ниже в 1,4 раза, чем у школьников 7-10 лет. Другие причины снижения зрения в данной возрастной группе практически идентичны данным школьников как 7-10, так и 11-14 лет.

Таким образом, установлено, что основной причиной снижения зрения у школьников является близорукость, частота которой нарастает у школьников старшего возраста, при этом другие факторы снижения зрения в каждой возрастной группе практически идентичны.

## ЛИТЕРАТУРА

- 1 Ботабекова Т.К., Аубакирова А.Ж., Искакбаева Д.С., Токсанбаева Г.К., Джанабаев Ч.Д. Состояние и перспективы развития детской офтальмологической службы в Республике Казахстан //Педиатрия и детская хирургия.-2006.-№ 3.-С.21-24.
- 2 Аубакирова А.Ж. Врожденные заболевания глаз у детей в Казахстане//Алматы, 1998.-175 с.

## РЕЗЮМЕ

Нозологическая структура снижения зрения у школьников  
А.Б. Мамбаева

Изучение нозологической структуры снижения зрения у школьников показало, что основной причиной снижения зрения у детей в школьном возрасте является близорукость. Частота ее нарастает у школьников старшего возраста, при этом другие нозологические единицы снижения зрения в каждой возрастной группе практически идентичны.

## SUMMARY

Study nosological structure of reduced vision in schoolchildren showed that the main cause of visual impairment in children at school age is myopia. Its frequency increases at older pupils, while other disease entities reduced vision in each age group are almost identical.

## ТҰЖЫРЫМ

Оқушылардың көруінің нашарлануының нозологиялық құрылысын зерттеу бабында миопия негізгі себебі болатыны анықталды. Миопияның жиілігі жас ұлғайған сайын жоғарлайды. Сонымен қатар, көру нашарлануының басқа себептерінің жиілігі жаспен байланысты өзгермейді.

## СЛУЧАЙ ИЗ ПРАКТИКИ

УДК 617.735:616.133.32-007.272

## РОЛЬ ЦИЛИОРЕТИНАЛЬНОЙ АРТЕРИИ ПРИ НЕПОЛНОЙ НЕПРОХОДИМОСТИ ЦЕНТРАЛЬНОЙ АРТЕРИИ СЕТЧАТКИ (случай из практики)

А.А. Булгакова, С.К. Пучко, А.Ж. Жанысбаев

Филиал Казахского научно-исследовательского института глазных болезней, г. Астана

**Ключевые слова:** центральная артерия сетчатки, ишемия, цилиоретинальная артерия.

**Актуальность.** Непроходимость центральной артерии сетчатки - одна из самых тяжелых форм глазной патологии, что обусловлено стойкой потерей зрения [1, 3]. Причиной артериальной окклюзии сетчатки являются гипертоническая болезнь (25%), атеросклеротические изменения сердечно-сосудистой системы (35%), ревмокардит (7%), височный артериит (3%). В 25-30% случаев установить этиологию заболевания не удаётся [1, 2, 4].

При спазме центральной артерии сетчатки потеря зрительных функций может быть кратковременной. Такой спазм возникает у молодых людей как проявление вегетососудистой дистонии [1].

Наиболее частым и грозным осложнением окклюзии центральной артерии сетчатки является атрофия зрительного нерва, приводящая к значительному и необратимому снижению зрения.

Большое значение в сохранении зрительных функций при артериальной непроходимости играет наличие цилиоретинальной артерии, отходящей от артериального круга Цинна-Галлера и являющейся веточкой одной из задних коротких цилиарных артерий [3, 4].

Цилиоретинальная артерия выходит на диск зрительного нерва вблизи от его темпорального края, затем переходит на сетчатку и снабжает кровью небольшую область между диском и желтым пятном (рисунок 1).

Приводим клинический случай из практики сохранения зрительных функций у больной с неполной непроходимостью центральной артерии сетчатки при наличии цилиоретинальной артерии.

Больная А. 1977 года рождения обратилась в филиал КазНИИ глазных болезней г. Астаны с жалобами на выпадение поля зрения на правом глазу.

Из анамнеза: две недели назад прооперирована по поводу полипов гайморовой пазухи, в раннем послеоперационном периоде отмечает постоянные умеренные кровотечения из носа. Через неделю после операции больная отметила выпадение поля зрения на правом

глазу, после чего обратилась к офтальмологу.

При поступлении: острота зрения обоих глаз – 1,0. Оптические среды прозрачные. При офтальмоскопии: OD - диск зрительного нерва (ДЗН) бледноват, границы четкие. У края темпоральной части ДЗН наблюдается выход цилиоретинальной артерии. С височной половины около диска зрительного нерва с захватом центральной зоны участок ишемии сетчатки в виде подковы. Сосуды сужены. Окклюзия артериолы 2-го порядка (рисунок 2а). OS - ДЗН бледно-розовый, границы четкие. Сосуды нормального калибра. Сетчатка - без очаговой симптоматики. Макулярная область - без особенностей.

По данным периметрии: OD - выпадение поля зрения в виде верхней гемиптопии (рисунок 3а). OS – в норме.

На основании полученных данных выставлен диагноз: OD - неполная непроходимость центральной артерии сетчатки.

Больной проведен курс консервативной терапии в течение 7 дней, включающий дексон 0,5 + гепарин 750 ед. парабульбарно, дегидратационная терапия, на 8-й день сделана инъекция дипроспана.

На фоне проведенного лечения больная субъективно отмечает расширение поля зрения на правом глазу. При офтальмоскопии отмечается значительное уменьшение отека сетчатки (рисунок 2б). Повторная периметрия на фоне лечения показала расширение поля зрения (рисунок 3б).

Таким образом, представленный нами случай подтверждает литературные данные, согласно которым наличие цилиоретинальной артерии, соединяющей систему центральной артерии сетчатки с

ресничной артерией и осуществляющей дополнительное питание зоны желтого пятна, способствует сохранению центрального зрения при отсутствии симптома «вишневой косточки» у больных с неполной непроходимостью центральной артерии сетчатки.

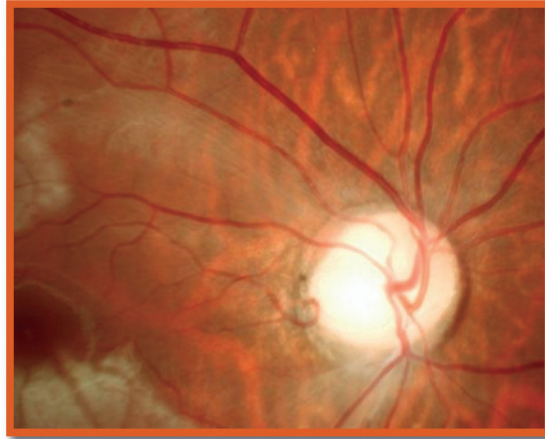
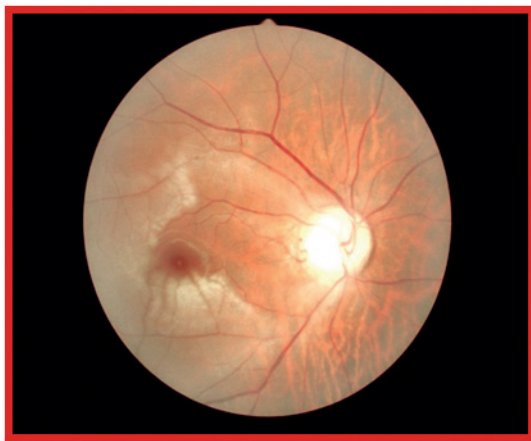
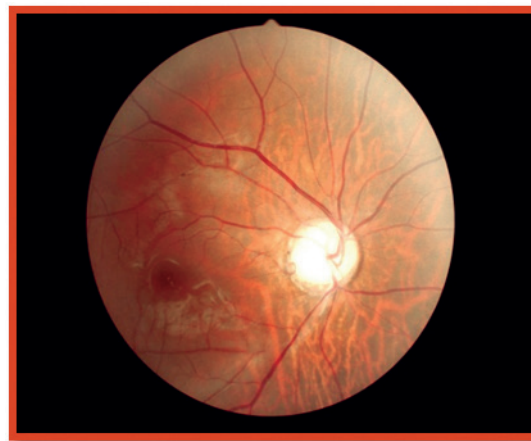
Рисунок 1. Цилиоретинальная артерия



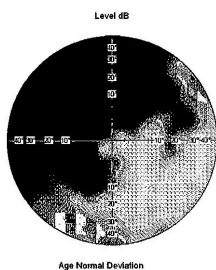
а - до лечения



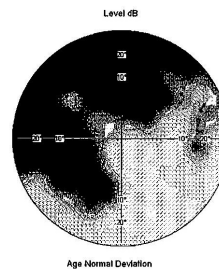
б - через 1 неделю после лечения

Рисунок 2. Глазное дно больной А.

Диагноз: неполная непроходимость центральной артерии сетчатки правого глаза до (а) и после (б) лечения



а - до лечения



б - через 1 неделю после лечения

Рисунок 3. Данные периметрии больной А.

Диагноз: неполная непроходимость центральной артерии сетчатки правого глаза до (а) и после (б) лечения

## ЛИТЕРАТУРА

1. Егоров В.В., Смолякова Г.П. Этиология, патогенез, клинические проявления и лечение ишемических состояний заднего отрезка глаза// Хабаровск, 2006.- С. 13-14.
2. Кацнельсон Л.А., Форофонова Т.И., Бунин А.Я. Сосудистые заболевания глаз// М.: Медицина, 1990. - С. 120-149.
3. Джек Дж. Канский, Джей Менон. Клиническая офтальмология. - Сосудистые заболевания сетчатки.- 2006.- С.463-467.
4. Запускалов И.В., Филиппова С.В., Шилова О.Г., Фетисов А.А., Екимов А.С. Острые нарушения кровообращения в сетчатке// Актуальные вопросы диагностики и лечения в офтальмологии.- Москва, 2003.- С. 13-15.

## РЕЗЮМЕ

Роль цилиоретинальной артерии при неполной непроходимости центральной артерии сетчатки  
А.А. Булгакова, С.К. Пучко, А.Ж. Жанысбаев

В работе представлен клинический случай сохранения центрального зрения при ишемии центральной зоны сетчатки благодаря наличию цилиоретинальной артерии.

## ТҰЖЫРЫМ

Кабаттың орталық аймағының ишемиясы кезінде цилиоретиналды артерияның бар болы - орталық көруді сақтап қалуда маңызды.

## SUMMARY

Role of цилиоретинальной artery at the ischemia of central zone of retina is maintenance of central sight.

УДК 617.711-003.69:616.995.1]-036.1-089.87

## КЛИНИЧЕСКИЙ СЛУЧАЙ УДАЛЕНИЯ ГЕЛЬМИНТА ПОД КОНЪЮНКТИВОЙ СКЛЕРЫ ГЛАЗНОГО ЯБЛОКА

Б.С. Бейсенбаева, Э.А. Джуматаев, Б.Т. Султанкулова,  
Л.А. Муравьева, М.Н. Ажигалиева, Р.Б. Бахытбек, Г.В. Балыбина

Казахский научно-исследовательский институт глазных болезней, г. Алматы

**Ключевые слова:** гельминтозы, дирофиляриозы.  
**Введение.** Гельминтозы – заболевания, вызываемые гельминтами или паразитическими червями. Различные виды гельминтов являются возбудителями болезненных состояний, в основе которых лежит развитие аллергических реакций, интоксикация про-

дуктами распада при их гибели, механическое воздействие гельминтов на органы и ткани, нарушение обменных процессов в результате особенностей характера питания паразитов и нарушение нейрогуморальной регуляции.

Тяжесть течения различных гельминтозов зависит от интенсивности инвазии, путей заражения, миграции и локализации паразитов в организме человека. Поражение глаз наблюдается при шистосомозах и других трематодозах, эхинококкозе, цистицеркозе, спарганозе и филяриозе [1].

Дирофиляриозы (*Dirofilarioses* от лат. *diro, filum* - «злая нить») – трансмиссивный гельминтоз, вызываемый червями рода *Dirofilaria repens*, *Dirofilaria immitis*. Они эндемичны в странах тропического и субтропического поясов: в Азии, Африке, Центральной и Южной Америке и на островах Тихого океана, в регионах с теплым и влажным климатом. Но все же за последнее время участились случаи офтальмогельминтоза в эндемичных районах. Описаны случаи дирофиляриоза среди жителей Казахстана, Узбекистана, Туркмении, Грузии, Армении, Украины, Белоруссии, Самары, Нижнего Новгорода, Казани, Курганской, Тульской, Свердловской областей России. В Казахстане регистрируются 1-2 случая в год [2].

Половозрелые гельминты имеют нитевидное белое тело, покрытое тонкой кутикулой. Размеры взрослых дирофилярий достигают 25-30 см, диаметром – 1 мм. Путь передачи – трансмиссивный (через комаров, мошек и других насекомых), чаще – комары рода *Culex* и *Anopheles* с медленным развитием и длительным течением (до 20 лет и более). Дирофилярии паразитируют у пушных зверей семейства псовых и кошачьих. Установлено, что человек для гельминтов *Dirofilaria* является окончательным хозяином. Так как самки дирофилярий в организме человека не достигают половой зрелости и не отрождают микрофилярий, токсико-аллергические реакции у человека не развиваются даже при длительном сроке инвазии. Интоксикация может возникнуть лишь в случае гибели паразита. Дирофилярии часто локализируются в подкожной клетчатке

и субконъюнктивальном пространстве, реже – в головном мозге, сердце, легких и других органах. Метод лечения – удаление гельминта оперативным путем [3].

**Цель работы** – описание клинического случая удаления гельминта под конъюнктивной склерой глазного яблока.

**Материал и методы.** Больная С., 63 года, обратилась в консультативную поликлинику КазНИИ глазных болезней с жалобами на покраснение конъюнктивы левого глаза в течение двух недель. Ранее пациентка обращалась к окулисту по месту жительства, где ей был выставлен предварительный диагноз: Бактериальный конъюнктивит левого глаза и проведено антибактериальное лечение. На фоне проведенного лечения явления конъюнктивита значительно уменьшились. Спустя неделю после посещения бани глаз вновь покраснел и появился дискомфорт в левом глазу.

При обследовании острота зрения слева – 0,6 с коррекцией (+) 0,75 1,0, справа – 0,7 с коррекцией (+) 0,75 1,0. Объективно: на левом глазу в наружном сегменте – гиперемия, хемоз конъюнктивы склеры, под которой просматривается подвижное образование белого цвета в виде тонкой «нити» (рис.1). Оптические среды – прозрачные. Глазное дно – без патологии. Эхографически: слева в области внутреннего угла визуализируется тень неправильной формы размером 6,3\*6,4 мм, не связанная с глазным яблоком.

Выставлен диагноз: офтальмогельминтоз. Больная была направлена на хирургическое лечение: удаление гельминта под конъюнктивной склерой слева.

Операция проводилась под местной анестезией. Больной был произведен разрез конъюнктивы склеры у наружного угла левого глаза, выделен подвижный нитевидный гельминт белого цвета размером 70x1 мм (рис.2, рис.3). Гельминт был направлен на исследование в городскую санитарно-эпидемиологическую лабораторию.

Микроскопически гельминт был идентифицирован как *Dirofilaria repens*.

Появление гельминта и выраженный хемоз в наружном сегменте связан с повышением температуры во внешней среде, так как из литературных данных известно, что при пониженной внешней температуре гельминт покидает наружные ткани глаза и уходит в глубь орбиты.

Таким образом, представленный клинический случай требует более тщательного клинического обследования при наличии хемоза неясной этиологии. Врачам поликлинического приема необходимо иметь настороженность в отношении паразитарных поражений органа зрения.

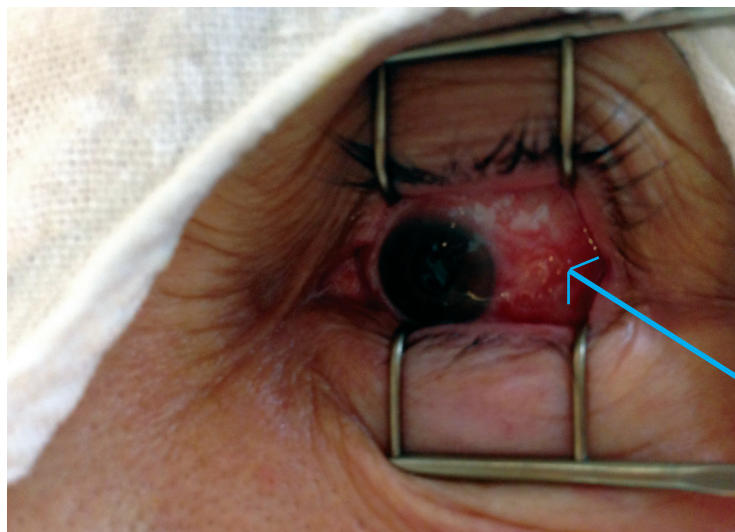


Рисунок 1. Глаз пациента до операции. Стрелкой обозначена локализация гельминта

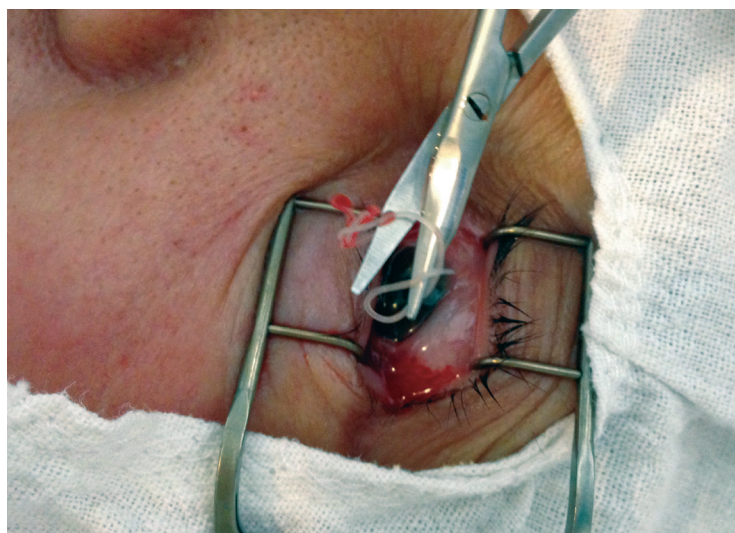

Рисунок 2. Удаление гельминта

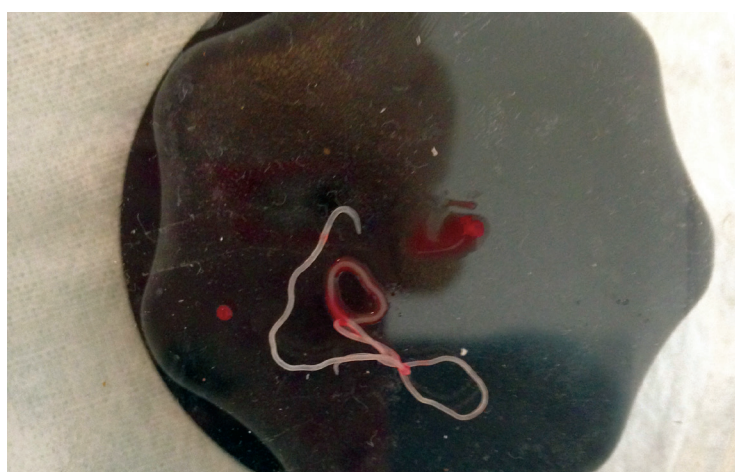


Рисунок 3. *Dirofilaria imens*, извлеченная из субконъюнктивального пространства левого глаза

## ЛИТЕРАТУРА

1. Беляев В.С., Кравчинина В.В. Заболевания глаз в странах с жарким климатом.- 1989.- 5-С.16- 32.
2. Паразитарные болезни человека//СПб, Фолиант. – 2008. – С.422-428.
3. Гаврилова Т.В., Черешнева М.В., Четина Е.Н., Собянин Н.А. Офтальмохирургия.- № 4.- 2012.- 86 с.

## РЕЗЮМЕ

Клинический случай удаления гельминта  
под конъюнктивной склеры глазного яблока  
Б.С. Бейсенбаева, Э.А. Джуматаев, Б.Т. Султанкулова, Л.А. Муравьева,  
М.Н. Ажигалиева, Р.Б. Бахытбек

В статье описан клинический случай – удаление гельминта под конъюнктивной склеры глазного яблока.

## SUMMARY

The article describes a clinical case - removal of helminth sclera under the conjunctiva of the eyeball.

## ТҰЖЫРЫМ

Мақалада көз алмасы ақ қабығының конъюнктивасы астынан гельминтті алып тастау клиникалық жағдайы сипатталған.

УДК 617.741-004.1-031.12-053.81:616.831-002.189

## СЛУЧАЙ ДВУСТОРОННЕЙ КАТАРАКТЫ В МОЛОДОМ ВОЗРАСТЕ НА ФОНЕ ЛЕЙКОЭНЦЕФАЛИТА

А.С. Кутжанова, Ж.О. Сангилбаева, Г.А. Есенжан, А.Ж. Агибаева

Казахский научно-исследовательский институт глазных болезней, г.Алматы

Ключевые слова: лейкоэнцефалит, катаракта, зрительный нерв.

Актуальность. Лейкоэнцефалит – демиелинизирующее заболевание нервной системы. При выяснении этиологии лейкоэнцефалита возникло предположение о причастности этого заболевания к медленным инфекциям, связанным с латентным многолетним переживанием вируса в организме (вирус простого герпеса, кори и др.). Активизация может происходить под влиянием различных факторов. При этом при попадании в

нервную систему активизировавшиеся медленные вирусы обуславливают развитие острого или хронически прогрессирующего процесса. Кроме поражения белого вещества при лейкоэнцефалите наблюдаются дистрофические изменения и в нервных клетках. Первое описание лейкоэнцефалита принадлежит Шильдеру (1912). Различия в клинической картине, а также морфологии различных видов лейкоэнцефалита несущественны, однако имеют значительное сходство с патоморфологическими особенностями рассеянного склероза (РС) [1, 2].

Қазақстан Офтальмологиялық журналы - 2014 - № 1-2 (45)

Установлено, что патоморфологической особенно-

стью лейкоэнцефалита является диффузный или гнездовой распад миелина при относительной сохранности осевых цилиндров, который приводит к формированию глиозных узелков, с прогрессированием заболевания гибнут и осевые цилиндры. Аналогичные изменения наступают и в зрительном нерве. Классическая картина оптической нейропатии (ОН) характеризуется острым снижением зрения в течение нескольких часов, иногда в течение 1–2 дней или недели. Иногда задержка проведения, выявляемая при помощи зрительных вызванных потенциалов (ЗВП), может возникать раньше клинических проявлений. В дальнейшем в результате возникшей ишемии компрессии и воздействия токсических продуктов происходит разрушение аксонов, что приводит к возникновению частичной атрофии зрительного нерва (ЧАЗН) у 35–50% больных [2, 3].

Изменения зрения, как правило, сопровождаются появлением центральной или парацентральной скотомы, сужением полей зрения на 10–30%. Потеря яркости, нарушение контрастности выявляются более чем у половины пациентов. Снижение зрения сопровождается изменением цветового зрения с потерей тона и цвета, преобладанием серого цвета, сужением полей зрения на зеленый и/или красный цвета [3].

При воспалительных процессах и повреждении гематоэнцефалического барьера (ГЭБ) и инфильтрации внутриглазных структур клетками, проникающими из сосудистого русла, развитие локальных иммунопатологических реакций может обеспечиваться и «иммунокомпетентными» зонами собственно глаза, т.е. инфекционные агенты могут участвовать в развитии демиелинизации за счет неспецифического поражения миелина во время иммунного ответа на этот агент или через поликлональную активацию иммунных клеток, в том числе и специфических к антигенам миелина [4].

Отмечено, что белок миелина с антигенными свойствами, альфа-В-кристаллин, впервые выделенный из хрусталика глаза, является одним из самых сильных иммуногенов человека, и специфический ответ на него может быть на разных стадиях развития РС. Учитывая сходство патоморфологических особенностей, можно предположить тот же механизм развития катаракты при лейкоэнцефалите. Этот пептид также появляется при различных патологических состояниях: при стрессах, тепловом шоке, отравлениях, гипотонии, интоксикациях и пр. [4, 5].

Как побочный результат различных метаболических процессов в клетках постоянно образуются активные формы кислорода (АФК) - свободные радикалы и перок-

сиды. Они могут окислять компоненты клеток - липиды, ДНК и белки - нарушая их структуру и функции. В норме клетка способна либо инактивировать АФК с помощью ферментов-антиоксидантов (супероксиддисмутаза, каталаза, пероксидаза, пероксиредоксинов), либо заменять поврежденные молекулы. Повышение уровня АФК в органах и тканях играет значительную роль в патогенезе многих заболеваний в том числе [5, 6].

В литературе до настоящего времени не описаны случаи развития катаракты на фоне лейкоэнцефалита, в связи с чем представляет интерес данное клиническое наблюдение.

Больная О., 30 лет обратилась в дневной стационар КазНИИ ГБ по направлению врача городской поликлиники с жалобами на отсутствие зрения обоих глаз. В анамнезе: снижение зрения постепенное, безболезненное, в течение полугода, связывает с перенесенным ОРВИ. Травм, общесоматических заболеваний, других провоцирующих факторов отмечено не было. Наблюдалась амбулаторно по месту жительства.

При осмотре отмечено астеническое телосложение пациентки, лабильное психическое состояние: склонность к перепадам настроения, плаксивость, агрессия. Данные результатов ОАК из амбулаторной карты показали умеренный лимфоцитоз (45%), лейкоцитоз ( $16 \times 10^9/\text{л}$ ), ускорение СОЭ до 23 мм/ч.

При обследовании: острота зрения OU-1/∞ pr.l.certae. Внутриглазное давление – OD/ OS=9/12 mmHg. При биомикроскопии: OU - роговица прозрачная, передняя камера средней глубины, влага прозрачная, радужка не изменена, зрачок в центре, круглый, 3 мм, фотореакция, хрусталик диффузно мутен во всех слоях, глубжележащие среды не просматриваются.

Проведены дополнительные офтальмологические инструментальные исследования.

Эхография:		
	OD	OS
ПЗР	23,20	23,15
Передняя камера	3,15	3,18
Хрусталик	5,20	4,25



OU - деструкция стекловидного тела, патологических эхосигналов нет. Расчет ИОЛ проводился на аппарате IOL Master 500 (CarlZeiss):  
OD – 20,5D,  
OS–20,5D.

Авторефрактокератометрия:  
OD- sph -1,5D, K-7,48 mm/45,17D,  
OS- sph-1,5D, K-7,45 mm /45,36D.  
По данным электрофизиологических исследований (ЭФИ) отмечалась минус негативная ЭРГ на оба глаза.

## Максимальная ЭРГ

Волна	Амплитуда, мкВ			Латентность, мс			Соотношение a/b		
	OD	OS	Норма	OD	OS	Норма	OD	OS	Норма
a	38,3	33,3	30	24,3	24,3	19,6	0,71	0,85	3,23
b	27,4	28,4	130	40,0	38,1	43			

## ЗВП

Волна	Амплитуда, мкВ			Время до пика, мс			Норма
	Oz	O1	O2	Oz	O1	O2	
OD OS OD OS							
N40				47,5	51,2		
P71				68,7	77,5		
N91	4,47	<b>4,78</b>		<b>102</b>	<b>118</b>		<b>10 мкВ</b>
<b>P114</b>				<b>130</b>	<b>141</b>		<b>100-110мс</b>

Заключение ЭФИ: максимальная ГФ ЭРГ: функциональная активность наружных и внутренних слоев сетчатки OU минус негативная (острое циркуляторное нарушение). ЗВП на вспышку: проведение импульсов по зрительному нерву снижено значительно с обеих сторон.

Согласно Шамшиновой А.М. скорость и амплитуда проведения возбуждения по зрительному нерву значительно увеличиваются благодаря тому, что импульс в миелиновых волокнах «перепрыгивает» скачками от одного перехвата Ранвье к другому (7). В связи с этим можно предположить, что снижение показателей ЗВП в данном случае было обусловлено повреждением миелиновой оболочки зрительного нерва после перенесенного лейкоэнцефалита.

Таким образом, по данным ЭФИ, предстоящее хирургическое вмешательство по поводу катаракты было сопряжено с возможным отсутствием оптического эффекта.

Учитывая общее соматическое состояние пациентки, а также офтальмологический статус, в соответствии с решением консилиума была рекомендована операция по поводу катаракты после предоперационной подготовки: консультации и лечения в неврологическом стационаре.

Большая консультирована невропатологом, госпитализирована в невроло-

гическое отделение с диагнозом: последствия перенесенной нейроинфекции. Синдром внутрижелудочковой гипертензии. Дисциркуляторная энцефалопатия. Астено-невротический синдром.

МРТ: картина вероятна для очагового лейкоэнцефалита; умеренные проявления сфеноидита, правостороннего мастоидита, рекомендовано исследование в динамике.

В отделении неврологии была проведена дегидратационная, противовоспалительная, рассасывающая, нейропротекторная терапия. Местно: OU дипроспан 1,0 парабульбарно с противовоспалительной целью за неделю до планируемой операции.

При выписке ОАК – в пределах возрастной нормы. ИФА на специфические инфекции: ЦМВ - IgM не выявлено, IgG пробы - 1,006; ВПГ1 – IgM не выявлено, IgG пробы - 1,269; ВПГ2 – IgM не выявлено, IgG пробы – 1,057; краснуха – IgM не выявлено, IgG пробы – 2,014; хламидиоз – IgM не выявлено, IgG пробы – 2,448. На момент выписки из неврологического стационара противопоказаний к хирургическому лечению не было.

Проведена операция ФЭК с имплантацией ИОЛ на обоих глазах с разницей в 1 месяц. Интра- и послеоперационных осложнений не было.

В первые сутки после каждой операции пациентка отмечала повышенную чувствительность к яркому свету. Vis OD - 0,5н/к, Vis OS - 0,6 н/к. Нарушение яркости, контрастности не выявлены.

В первые сутки после операции отмечался легкий отек роговицы, передняя камера - средней глубины, влага чистая, зрачок - в центре, круглый, реакция на свет - живая, положение ИОЛ правильное, в стекловидном теле - деструкция. Глазное дно: ДЗН бледно-розовый, границы четкие, макулярный рефлекс сохранен, артерии резко сужены.

Пациентка с рекомендациями выписана под наблюдение офтальмолога по месту жительства.

При контрольном осмотре через 1 месяц: Vis OD - 0,6 н/к, Vis OS - 0,7 н/к. При биомикроскопии: роговица прозрачная, п/к - средней глубины, влага чистая, зрачок - в центре, реакция на свет - живая, положение ИОЛ правильное, плавающие помутнения в стекловидном теле. Глазное дно: ДЗН бледно-розовый, границы четкие, макулярный рефлекс сохранен, артерии умеренно сужены. Авторефрактокератометрия: OD - sph +0,5D cyl-0,25D OS - sph+0,25D cyl-0,5D.

Внутриглазное давление на обоих глазах - в пределах нормы в течение 2 месяцев после операции. По данным периметрии через 2 месяца выявлено сужение полей зрения на 5.

Таким образом, наличие осложненной (в данном случае метаболической) катаракты при отсутствии признаков застоя или атрофии зрительного нерва позволяет рассматривать данный клинический случай как вариант течения или редкое необычное проявление последствий лейкоэнцефалита.

Появление отрицательной динамики зрительных функций вследствие изменений со стороны зрительного нерва в отдаленные сроки не исключается, в связи с чем необходимо дальнейшее наблюдение данного пациента и мониторинг состояния зрительного нерва, ЭФИ.

## ЛИТЕРАТУРА

1. Гусева М.Е. Клинико-параклинические критерии демиелинизирующих заболеваний у детей// Автореферат дисс....канд. мед. наук.- 1994.
2. Гусева М.Р., Фильчикова Л.И., Мосин И.М. с соавт. Электрофизиологические методы в оценке риска развития рассеянного склероза у детей и подростков с моносимптомным оптическим невритом // Журнал невропатологии и психиатрии. - 1993; 93: 64-68.
3. Гусева М.Р., Гусева М.Е., Маслова О.И. Результаты исследования иммунного статуса у детей с невритами зрительного нерва и рядом демиелинизирующих состояний. Возрастные особенности органа зрения в норме и при патологии.- I.- 1992.- С.58-61.
4. Карлова И.З. Клинико-иммунологические особенности оптического неврита при рассеянном склерозе// Автореферат дисс.... канд. мед. наук.- 1997.
5. Меньшикова Е.Б., Ланкин В.З. Окислительный стресс. Проксиданты и антиоксиданты.- М.: «Слово», 2006. - 556 с. А. Аль-Хаддадин, М.Д. Квасова, Ф.Е. Шадричев.
6. Шамшинова А.М., Волков В.В. Функциональные методы исследования в офтальмологии.- Москва, 1999. - 222 с.

## РЕЗЮМЕ

Случай двусторонней катаракты в молодом возрасте на фоне лейкоэнцефалита  
А.С. Кутжанова, Ж.О. Сангилбаева, Г.А. Есенжан, А.Ж. Агибаева

В статье представлено редкое клиническое наблюдение молодой пациентки с двусторонней полной осложненной катарактой на фоне сопутствующего ранее не диагностированного лейкоэнцефалита невыясненной этиологии. В результате комплексного медикаментозного и хирургического лечения отмечено восстановление зрительных функций, достигнута социально-трудовая реабилитация пациентки.

## ТҰЖЫРЫМ

Бұл мақалада – жас пациентте диагностикаланбаған, этиологиясы белгісіз лейкоэнцефалит фонында дамыған екі жақты асқынған толық катаракта болған сирек кездесетін клиникалық жағдай келтірілген. Комплексті дәрі-дәрмекті және хирургиялық ем нәтижесінде көру функциясы қалпына келді, пациенттің әлеуметтік-еңбектік реабилитациясына қол жеткізілді.

## SUMMARY

The article presents a rare clinical case of bilateral full complicated cataract at young patient with previously undiagnosed leukoencephalitis of unknown etiology. After complex medical and surgical treatment we observed recovery of visual functions, achieved social-labour rehabilitation of the patient.

УДК 617.7-003.6:617.761-009.24]-073.75

## СЛУЧАЙ РЕНТГЕН-ЛОКАЛИЗАЦИИ ВНУТРИГЛАЗНОГО ИНОРОДНОГО ТЕЛА У ПАЦИЕНТА, СТРАДАЮЩЕГО ВРОЖДЕННЫМ ГОРИЗОНТАЛЬНЫМ НИСТАГМОМ

С.А. Арьков

Казахский научно-исследовательский институт глазных болезней, г. Алматы

**Ключевые слова:** внутриглазное инородное тело, рентген-локализация, нистагм.

Прободные ранения глаз вызываются небольшими осколками металла, камня, стекла и других материалов. Внутриглазные осколки, по данным Е.С. Ванштейна, находят у 25-60% больных с прободными ранениями глаз, вызванных промышленными и бытовыми травмами.

Рентген-локализация внутриглазного инородного тела (ВГИТ) по Комбергу-Балтину, Пивоварову-Абалихину с использованием индикатора Балтина требует четкой фиксации взгляда исследуемого пациента в одной точке. Определённую сложность представляют больные, страдающие различными видами нистагма. Непроизвольные колебательные движения глаз делают технически невозможным проведение рентген-локализации инородных тел из-за отсутствия фиксации взгляда больного в одной точке.

**Цель** сообщения – описание клинического случая рентген-локализации инородного тела у больного с врождённым горизонтальным нистагмом.

### Материал и методы

В КазНИИ глазных болезней обратился пациент М., 1976 г.р. с диагнозом: OD – внутриглазное инородное тело. Увеит вялотекущий. Катаракта неполная

осложненная. В анамнезе: травму получил во время ремонта машины. Через 1 месяц обратился в офтальмологическую клинику Германии, где не удалось произвести рентген-локализацию внутриглазного инородного тела по причине нистагма. Через 2 месяца после травмы обратился в КазНИИ глазных болезней с жалобами на отсутствие зрения, периодически возникающее раздражение глаза, умеренный болевой синдром.

На момент поступления: VIS OD=1/Plcertae VIS OS=0,08 н/к. Внутриглазное давление (ВГД) OD =16 мм рт. ст., ВГД OS =14 мм рт. ст. (бесконтактно). Роговица прозрачная, передняя камера средняя, по меридиану 3 часов - рубец на склере. Хрусталик неравномерно мутный. Глублежащие среды не просматриваются. Рентген-локализация обычным методом невозможна из-за сопутствующего заболевания: врождённый горизонтальный нистагм. После проведения местной анестезии: ретробульбарно 2,0 мл 2% раствора лидокаина +акинезии 5,0 мл 2% раствора лидокаина, горизонтальные движения глазного яблока остались в прежнем объёме. Рентген-локализация проводилась с использованием индивидуальных средств радиационной защиты Wa-a x-ray protection с механическим методом удержания глазного яблока. На глаз наложен индикатор Балтина. Глаз фиксирован путём захвата анатомическим глазным пинцетом за конъюнктиву. Глазное яблоко удерживалось в нужном положении. Сделано 3 снимка: в фасной, боковой и аксиальной проекциях. На рентгенограммах видно инородное тело металлической плотности размером 2x1,5x0,5 мм.

На обзорных рентгенограммах инородное тело выглядит как полоса, длина полосы зависит от угла колебания глазного яблока, глубины залегания инородного тела и времени экспозиции при съёмке.

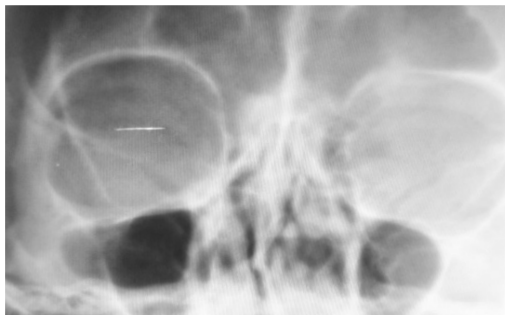

Рисунок 1. Обзорная рентгенограмма больного с внутриглазным инородным телом

Расчет проводился комбинированным методом Комберга-Балтина + Пивоварова-Аболихина по стандартной методике. На основании полученной рентген-локализации пациенту проведено удаление внутриглазного инородного тела транссклерально, с использованием магнита. Операция и послеоперационный период протекали без особенностей, проведена противовоспалительная терапия, пациент выписан на 7-е сутки с VIS OD=0,02 н/к.

**Вывод**

На основании вышеизложенного можно рекомендовать метод механической фиксации глазного яблока с обязательным использованием средств индивидуальной радиационной защиты для проведения рентген-локализации инородных тел у больных с врожденным горизонтальным нистагмом.

**ЛИТЕРАТУРА**

1. Гиппенрейтер Ю.Б. Движения человеческого глаза // Москва. - 1978.
2. Гусев Е.И., Коновалов А.Н., Бурд Г.С. Неврология и нейрохирургия // М.- Медицина, 2000.
3. Панфилова Г.В., Шитова И.Я. Рентгенологические исследования в офтальмологии // Киев, 1980.

**ТҰЖЫРЫМ**

Суретте- уақиға внутриглазного инородного дененің орнының рентгені бас арудың мен тумыстан көлденең нистагммен хирургиялық пинцетпен үшін конъюнктиваны жолымен көздің механикалы тіркелімінің өткіздір-өткізу, осы әдістемені үшін жаса- үшін орнның рентгенінің бас аурулардың мен осындай паталогия ұсыну қой.

**SUMMARY**

The case is X-ray localization of intraocular foreign body in a patient with congenital horizontal nystagmus held by mechanical locking eyes surgical tweezers conjunctiva can recommend this technique for X-ray localization in patients with such disorders.

## РАЗНОЕ

УДК 617.7:577.15:57.083.3

## ИММУНОФЕРМЕНТНЫЙ АНАЛИЗ И ВОЗМОЖНОСТИ ЕГО ИСПОЛЬЗОВАНИЯ В ОФТАЛЬМОЛОГИИ

Ю.С. Краморенко, М.М. Азнабакиева

Казахский научно-исследовательский институт глазных болезней, г.Алматы

**Ключевые слова:** иммуноферментный анализ, гормоны, иммуноглобулины, антитела, диагностика глазных заболеваний.

Иммуноферментный анализ (ИФА) прочно вошел в лабораторную практику и широко используется для диагностики вирусных гепатитов, герпес - и цитомегаловируса, токсоплазмоза, сифилиса, ВИЧ-инфекции и других передающихся половым путем онкологических и аллергических заболеваний для определения уровня гормонов и иммуноглобулинов. Внедрение гомогенного мультиканального варианта ИФА, получившего название ЕМІТ-анализа (Энгвал, 1980), в область клинической биохимии содействовало созданию высокочувствительных методов ИФА. Большим преимуществом метода ЕМІТ-анализа является возможность использования малых объемов анализируемого образца (5-50 мкл) и отсутствие стадии его предварительной обработки. В основе метода лежит принцип взаимодействия иммуносорбента - антигена возбудителя инфекции с выявляемыми антителами, образуемый комплекс антиген-антитело подвергается качественному и количественному определению. В зависимости от того, какие антитела использованы, тест-система будет выявлять в исследуемом образце или специфические антитела независимо от их класса, или антитела лишь определённого класса [1, 2].

На рынке доступны многочисленные коммерческие наборы тест-систем и реагентов для иммуноферментной диагностики, в которые производителями включено все необходимое для получения результата ИФА. Разработанные многочисленные варианты иммунологических реакций вы-

являют широкий круг различных инфекций. Материалом для исследования служит сыворотка или плазма венозной крови, взятой натощак; можно исследовать слезную жидкость, стекловидное тело, спинномозговую жидкость, околоплодные воды и др.

Согласно постановлению правительства № 33 от 12.01.12. «Санитарно-эпидемиологические требования к организации и проведению санитарно-противоэпидемиологических мероприятий по предупреждению инфекционных заболеваний» всем пациентам, поступающим в стационар для проведения хирургического лечения, необходимо исследование крови на гепатит В и С, что и позволяет ИФА анализ.

В этиологической диагностике глазных заболеваний иммунологические исследования обычно проводят при инфекционных и аутоиммунных или смешанных инфекционно-аутоиммунных формах офтальмопатологии. В инфекционной патологии органа зрения заболевания, вызываемые вирусами обычного герпеса, цитомегаловирусами, хламидиями, по частоте возникновения, тяжести течения и трудностям исцеления занимают одно из ведущих мест, количество больных с увеитами вирусной и хламидийной этиологии неуклонно растет [4].

ИФА-методы, как и другие анализы крови (ПЦР, РИФ, МФА и т.д.), широко применяются в современной лабораторной диагностике заболеваний глаз для выявления определенной инфекции, при этом ИФА-анализ основан на выявлении не самой инфекции, а антител - белковых маркеров, вырабатываемых в ответ на ее внедрение в организм, то есть определяет «иммунологический след» от уже перенесенной инфекции. Антитела выявляются при взаимодействии со специальными препаратами, содержащими соответствующие антигены, образующие с антителами прочный комплекс.

В связи с индивидуальными особенностями иммунной системы положительный результат ИФА-диагностики, вызванный повышенным содержанием антител, может сохраняться несколько месяцев и даже лет после полного выздоровления, при этом ИФА «реагирует» на антитела, которые вырабатываются при инфекционном процессе любой локализации.

ИФА используется для выявления офтальмомикозов, антигенов аденовируса, проведения теста иммунофлюоресценции на вирус простого герпеса. Диагностика хламидийного конъюнктивита основывается на выделении антител иммуноглобулинов А, М и G к хламидиям *Chlamidia trachomatis* в сыворотке крови, но более специфичным и чувствительным является метод ИФА, позволяющий определять антиген хламидии в глазном отделяемом [3, 5].

**Методом** твердофазного ИФА проводились иммунологические исследования, включающие определение содержания факторов роста IgG антитела к вирусу простого герпеса (IgGBПГ-1), (IgGBПГ-2), антитела к IgG к токсоплазме, антитела к микобактерии туберкулеза и IgM Вирус Эпштейн-Барр. Выявлена ассоциация между увеличением титра АТ к IgGBПГ-2 и вируса Эпштейн-Барр и степенью выраженности экссудативных процессов на глазном дне [6].

**Целью** иммунологического обследования больного может быть:

- установление или уточнение этиологии глазного заболевания;
- прогнозирование характера течения патологического процесса в глазу; исключение или подтверждение риска развития осложнений;
- контроль проводимого консервативного лечения и выявление причин его неэффективности;
- исключение (или установление) противопоказаний к выполнению оперативного вмешательства на глазах; оценка риска развития послеоперационных осложнений;
- определение показаний к применению и выбор иммунокорректирующих средств.

При интерпретации иммунограммы необходимо учитывать:

- клинический диагноз, локализацию и характер изменений в различных структурах глаза;
- давность глазного заболевания (рецидива) или травмы (бытовой, хирургической);
- стадию, активность процесса;
- наличие сопутствующих заболеваний;
- возраст пациента;
- лечение, предшествовавшее иммунологическому обследованию;
- проведение профилактической или лечебной вакцинации, внутрикожных диагностических проб.

Необходимость тщательного анализа клинической картины заболевания определяется закономерностями иммунного реагирования. Например, отрицательные результаты иммунологического обследования (отсутствие различий при сравнении с нормой) могут свидетельствовать или о полном благополучии, что, естественно, должно соответствовать клинической характеристике течения процесса (излечение, стойкая ремиссия), или, наоборот, о состоянии иммунодефицита, т. е. неадекватном «молчании» иммунной системы или ее отдельных звеньев, что часто наблюдается при наиболее тяжелых формах глазных заболеваний. Отрицательные результаты

могут быть обусловлены также активной иммуносупрессивной терапией, например, использованием цитостатиков, кортикостероидов.

Информативность иммунологического обследования в этих случаях значительно снижается. Вместе с тем применение некоторых препаратов, например, индукторов интерферона, витаминов Е и С или проведение вакцинации, диагностических внутрикожных проб (например, с туберкулином) может вызвать искусственную стимуляцию иммунных реакций и обусловить ложноположительные результаты.

При оценке иммунограмм и отдельных иммунологических параметров необходимо учитывать временной фактор. Например, усиление иммунного ответа в первые дни (редко - недели) заболевания, как правило, отражает закономерную активацию защитных сил организма и является благоприятным патогенетическим фактором. Если иммунная гиперреактивность или признаки иммунодефицита сохраняются в течение нескольких недель или месяцев, то следует думать о развитии иммунопатологии. Среди пяти типов иммуноглобулинов наиболее изученными являются иммуноглобулины А, М и G. Иммуноглобулины М и G проявляют свою активность в крови, IgA, кроме того, являются своего рода, барьером на поверхности слизистых оболочек, присутствуя там в большом количестве.

Метод ИФА дает возможность определения специфических антител (IgG, IgM) к возбудителям инфекции в сыворотке крови и слезной жидкости. Антитела класса IgM - индикатор первичного заражения или активизации латентных инфекций, IgG - показатель хронической инфекции, даже в острый период при наличии определенных симптомов их уровень в крови может не превышать норму, поскольку они еще не начали вырабатываться.

В качестве антигенных препаратов в реакциях *in vitro* часто используют высокоочищенные тканевые фракции, полученные из тканей глаз (сетчатка, роговица, хрусталик), применение искусственно синтезированных полипептидов - аналогов аутоантигенов человека, что позволяет исключить ошибки диагностики, обусловленные видоспецифичностью тканевых белков.

Важная роль этих антигенов в развитии аутоиммунных поражений соответствующих структур глаза установлена при таких заболеваниях, как экспериментальный аутоиммунный увеит, симпатическая офтальмия, язва Мурена, краевые кератиты, факогенные увеиты.

Выраженное и продолжительное усиление иммунного ответа на антигены измененных тканей свидетельствует о нарушении органоспецифического аутоиммунитета. Эти реакции являются закономерной составной частью иммунного ответа на травму, инфекцию, сосудистые изменения и другие повреждающие факторы при ряде глазных заболеваний неаутоиммунной природы.

Методом сэндвич-варианта твердофазного иммуноферментного анализа выявлено повышение уровня матриксных металлопротеиназ (ММП) ММП-2 и ММП-9, соответственно, в 1,6-2,6 раза в слезной жидкости больных уже на начальной стадии первичной открытоу-

гольной глаукомы, что дает возможность использования их в качестве маркеров скринингового метода диагностики глаукомы [7].

С помощью ИФА была подтверждена связь между уровнями растворимых форм факторов Fas-апоптоза (sApo-1/Fas, sFasL b Vcl-2) в слезной жидкости и в меньшей степени – в сыворотке крови и стадиями развития глаукоматозной оптической нейропатии [8].

Учитывая, что в КазНИИ глазных болезней ежегодно получают лечение более 100 больных с воспалительными заболеваниями глаз, в том числе - инфекционных, и более 1000 - с офтальмопатологией, имеющей нарушение иммунологического статуса, метод ИФА может широко использоваться как в диагностических целях, так и для обоснования адекватной терапии.

Подводя итоги, можно сказать, что ИФА-анализ может дополнить существующие методы исследования для достижения реальных, точных и достоверных результатов, поскольку клиничко-иммунологическое прогнозирование течения глазных заболеваний и определение показаний к применению иммуноотропных средств базируется на знании особенностей реагирования больных и роли иммунопатологических факторов при той или иной форме офтальмопатологии.

## ЛИТЕРАТУРА

1. Егоров А.М., Осипов А.П., Дзантиев Б.Б., Гаврилова Е.М. Теория и практика иммуноферментного анализа.- Москва.- Высшая школа.-1991.-305 с.
2. Tijssen P. Practice and theory of enzyme immunoassays// Amsterdam; New-York: Elsevier; New-York, USA: Sole distributors for the USA and Canada, Elsevier Science Pub.- 1985.- 502 с.
3. Шаммасова Э.Р. Конъюнктивиты в Республике Башкортостан: заболеваемость, этиологическая структура, факторы риска, диагностика \ \ Дисс. ... канд. мед. наук.- Уфа.- 2006.- 140 с.
4. Чернышёва А.Д. Значение неоптерина в диагностике и эффективность эффернтной терапии эндогенных увеитов: Дисс... канд. мед. наук.- Красноярск, 2009.- 113 с.
5. Сомова В.В., Новицкая И.В., Ермилов В.В. Офтальмомикозы, возможности диагностики \ \Тезисы материал. IX Съезда офтальмологов России.-Москва, 2012.-С.89.
6. Будзинская М.В. Система новых подходов к диагностике и лечению субретинальной неоваскулярной мембраны: Автореф. дисс... докт. мед. наук.- Москва, 2011.-21 с.
7. Соколов В.А., Леванова О.Н., Никифоров А.А. Матриксные металлопротеиназы-2 и -9 в слезной жидкости у больных с первичной открытоугольной глаукомой \ \Глаукома.- 2013.-№ 4.-С.21-29.
8. Слепова О.С., Фролов М.А., Морозова Н.С., Ловпаче Дж. Н. Влияние нейропротектора цитиколин на факторы апоптоза и клиничко-функциональные показатели при глаукоматозной оптической нейропатии: Глаукома.- 2013.-№ 4.-С.61-71.

## РЕЗЮМЕ

Имуноферментный анализ и возможности его использования в офтальмологии  
Ю.С. Краморенко, М.М. Азнабакиева

Имуноферментный анализ (ИФА) прочно вошел в лабораторную практику и используется в офтальмологии для выявления офтальмомикозов, антигенов аденовируса, проведения теста иммунофлюоресценции на вирус простого герпеса, хламидийного конъюнктивита и других. Он может дополнить существующие методы исследования для достижения реальных, точных и достоверных результатов. Метод ИФА дает возможность определения специфических антител (IgG, IgA, IgM) к возбудителям инфекции в сыворотке крови и слезной жидкости.

## ТҰЖЫРЫМ

Иммуноферментті талдау (ИФТ) зертханалық тәжірибиеде кең қолданылады және офтальмологияда офтальмомикоздарды, аденовирус антигендерін анықтауға және жай герпес вирусына, хламидиінді конъюнктивіаға иммунофлюоресценция тестін және т.б. жүргізуге арналған. Ол анық нақты нәтижелерді үшін, бар зерттеу әдістерін қосымша толтырады. ИФТ әдісі көз жасында және қан сары суында инфекция қоздырғыштарындағы арнайы антиденелерді (IgG, IgA, IgM) анықтауға мүмкіндік береді.

## SUMMARY

Immunofluorescence analysis firmly entered into laboratory practice and used in ophthalmology to detect ophthalmomycosis, antigens of adenovirus, to realization test of immunofluorescence on the virus of herpes simplex, and other chlamydial conjunctivitis et al. It can complement existing research methods to achieve real, accurate and reliable results. IFA method allows detection of specific antibodies (IgG, IgA, IgM) to the agents of infection in serum and tear fluid.

УДК 617.741-089.87

## КОМБИНИРОВАННАЯ ФАКОВИТРЕКТОМИЯ (обзор литературы)

Э.Г. Канафьянова, Г.О. Огай, М.С. Аль-Асталь, К.В. Одинцов, А.Б. Медетбекова

Казахский научно-исследовательский институт глазных болезней, г. Алматы

В настоящее время растет количество микрохирургических операций при различных изменениях структуры стекловидного тела, вызванных отслойкой сетчатки, гемофтальмом, сахарным диабетом, воспалением. Актуальной проблемой в послеоперационном периоде является помутнение хрусталика. Зачастую катаракта становится одной из основных причин снижения остроты зрения у пациентов после успешно проведенной эндовитреальной операции. На сегодняшний день нет единого мнения о необходимости проведения фактоэмульсификации катаракты (ФЭК) одновременно с витрэктомией при хирургии регматогенной отслойки сетчатки. Сторонники выполнения только витрэктомии объясняют свою позицию необходимостью сохранения аккомодации пациента. Однако известно, что витрэктомия и тампонада витреальной полости повышают риск возникновения катаракты. Кроме того, очевидным является тот факт, что у лиц старше 45 лет запас аккомодации значительно снижен или отсутствует, поэтому при хирургии отслойки сетчатки наиболее рациональной и безопасной методикой является проведение комбинированной операции [1].

Тахчиди Х.П. с соавторами (2008) в своих исследованиях доказали, что у пациентов после витрэктомии как на фоне силиконовой тампонады, так и после ее удаления выявлено прогрессирование помутнения хрусталика.

Экстракция катаракты при имеющемся начальном помутнении хрусталика показана на этапе первичной витрэктомии, если же хрусталик исходно прозрачен, целесообразно провести первичную витрэктомию с введением тампонирующих жидкостей и отсрочить экстракцию катаракты на этап удаления силиконовой тампонады. Показаниями к одномоментному удалению хрусталика при первичной витрэктомии с силиконовой тампонадой служат: исходное начальное помутнение хрусталика, возраст пациентов старше 41 года, наличие пролиферативной витреоретинопатии (ПВР) «С» или ПВР anterior и планируемый срок силиконовой тампонады более 1 месяца [2, 3, 4].

По данным разных авторов, частота возникновения катаракты после витрэктомии составляет от 6% до 100%. Прогресс в хирургии, в частности, фактоэмульсификация катаракты и бесшовная витрэктомия способствовали быстрой эволюции комбинированных методов хирургии отслойки сетчатки.



Возраст и наследственность являются наиболее важными факторами риска развития катаракты. У людей с диабетом старше 65 лет катаракта встречается в 2 раза чаще, у лиц моложе 65 лет – в 4 раза чаще по сравнению с людьми, не страдающими сахарным диабетом. Прогрессирование катаракты после витрэктомии может препятствовать адекватному наблюдению за диабетической ретинопатией [5-11].

Причины прогрессирования возрастной катаракты после витрэктомии долгое время не были определены. Некоторые авторы считают, что провоцирующие факторы связаны с самим процессом витрэктомии. Эти факторы включают в себя: токсичность света от операционного микроскопа, воздействие температуры витрэктомии, окислительное повреждение белков хрусталика от воздействия повышенного уровня кислорода во время витрэктомии, использование газовой или силиконовой тампонады [12, 13, 14].

Преимущества комбинированного метода для пациента очевидны: отсутствует риск развития катаракты после операции, исключаются неудобства и стрессы для пациента в случае проведения дополнительных вмешательств, исключаются многократные воздействия анестезии и хирургического риска; возможность избежать стресса и ухудшения качества жизни при повторных эпизодах потери зрения, связанных с прогрессированием катаракты; устраняется риск развития индуцированного астигматизма и обеспечивается быстрая реабилитация в послеоперационном периоде. Кроме того, комбинированная операция обеспечивает ряд преимуществ и для хирурга, таких как: одномоментное лечение как текущей, так и прогнозируемой значимой патологии в одной операции; комбинированный метод улучшает доступ к базису стекловидного тела, создает хорошие условия для более эффективной газовой и силиконовой тампонады. Бесшовный комбинированный метод приводит к снижению послеоперационного воспаления и индуцированного астигматизма [15-18].

В 2003 году Ling R и соавторы провели ретроспективный анализ комбинированной факоэмульсификации и витрэктомии в лечении первичной регматогенной отслойки сетчатки у 90 пациентов с пресбиопией. По мнению авторов, данный метод является безопасным и рекомендуемым у пациентов с витреоретинальной

патологией даже при отсутствии значительного помутнения хрусталика [19].

В 2008 году Jain R и Newland H проанализировали результаты факовитрэктомии у 93 пациентов с первичной отслойкой сетчатки и пресбиопией. По мнению авторов, комбинированная факовитрэктомия дает значительные преимущества как для пациента, так и для хирурга и является методом выбора у пациентов с первичной отслойкой сетчатки и пресбиопией [20].

В 2010 году Sisk RA и Murray TG изучали эффективность комбинированной факоэмульсификации и бесшовной 23-G витрэктомии у 114 больных с кистозным макулярным отеком, диабетической ретинопатией и отслойкой сетчатки. Критериями для оценки эффективности комбинированной хирургии являлись острота зрения и послеоперационные осложнения. В результате исследования был сделан вывод о том, что комбинированная бесшовная 23-G витрэктомия с одномоментной экстракцией катаракты является эффективным и безопасным методом в лечении различной осложненной витреоретинальной патологии [21].

Зуев А.В. и соавторы (2012) считают, что одномоментное проведение витрэктомии инструментами калибра 27G с факоэмульсификацией катаракты и имплантацией интраокулярной линзы, лазерное отграничение разрывов и дистрофических изменений сетчатки позволяет произвести все необходимые хирургические манипуляции в ходе одной операции, что, в свою очередь, исключает риск возникновения отслойки сетчатки, развития вторичной катаракты и кистозного отека макулы в послеоперационном периоде [22].

В 2012 году Rashad M.A. проанализировал функциональные результаты и возможные интраоперационные и послеоперационные осложнения при проведении одномоментной витрэктомии с ФЭК с имплантацией ИОЛ у 9 пациентов с панuveитом и пришел к выводу, что данная операция в глазах с панuveитом уменьшает потребность в проведении системной и местной кортикостероидной терапии, приводит к уменьшению таких осложнений, как глаукома и образования задних синехий, что благоприятно влияет на послеоперационные функциональные результаты [23].

По мнению Wu Z.M. и соавторов (2012), комбинированная факовитрэктомия является надежной и безопасной процедурой в лечении макулярной патологии в сочетании с катарактой [24].

По мнению других авторов, замена хрусталика одномоментно с витрэктомией при хирургии отслойки сетчатки позволяет улучшить интраоперационную визуализацию глазного дна, способствует качественному выполнению витрэктомии, особенно на крайней периферии, без риска травматизации хрусталика, позволяет произвести тампонаду витреальной полости в полном объеме, исключить вероятность развития или прогрессирования катаракты в послеоперационном периоде и, следовательно, риск возникновения технических трудностей и осложнений во время последующего удаления силиконового масла [25-29].

Таким образом, многочисленными исследованиями доказано увеличение риска возникновения и прогресси-

рования катаракты после первичной витрэктомии, наличие технических трудностей и высокого риска интра- и послеоперационных осложнений в глазах с ранее проведенной витрэктомией. Высокая эффективность, безопасность и экономичность комбинированной факовитрэктомии по сравнению с последовательной

хирургией продемонстрированы во многих опубликованных клинических наблюдениях. Комбинированная факовитрэктомия является методом выбора при хирургическом лечении регматогенных отслоек сетчатки.

## ЛИТЕРАТУРА

- 1 Аванесова Т.А., Жаворонков С.А., Абрамов С.И., Полякова К.М. Комбинированная факовитрэктомия в лечении первичной регматогенной отслойки сетчатки у пациентов с пресбиопией // Современные технологии лечения витреоретинальной патологии. – 2012. - С. 13.
- 2 Тахчиди Х.П., Горшков И.М., Якушев П.В. Оценка динамики помутнения хрусталика после первичной витрэктомии с силиконовой тампонадой по поводу отслойки сетчатки // Офтальмохирургия. - 2008. - № 5.-С. 18-23.
- 3 Тахчиди Х.П., Горшков И.М., Якушев П.В. Динамика помутнения хрусталика после первичной витрэктомии по поводу отслойки сетчатки // Хирург. - 2008. - № 12. - С. 29-39.
- 4 Якушев П.В. Клинико-функциональное обоснование тактики хирургического лечения при сочетании отслойки сетчатки с помутнением хрусталика //Дисс.... канд. мед. наук.- Москва, 2009.- 144 с.
- 5 Pollreisz A., Ursula Schmidt-Erfurth. Diabetic cataract pathogenesis, epidemiology and treatment// Ophthalmology.- 2010; 608751 (Epub).
- 6 Ederer F., Hiller R., Taylor H.R. Senile lens changes and diabetes in two population studies. Am J // Ophthalmol.- 1981; 91:381-395.
- 7 Klein B., Klein R., Wang Q., Moss S.E. Older-onset diabetes and lens opacities. The Beaver Dam Eye Study// Ophthalmic Epidemiol.- 1995; 2:49-55.
- 8 Klein B, Klein R, Lee KE. Diabetes, cardiovascular disease, selected cardiovascular disease risk factors, and the 5-year incidence of age-related cataract and progression of lens opacities: the Beaver Dam Eye Study// Am J Ophthalmol.- 1988; 126:782-790.
- 9 Klein B., Klein R., Moss S.E. Prevalence of cataracts in a population-based study of persons with diabetes mellitus// Ophthalmology.- 1985;92; 1191-1196.
- 10 Rowe N., Mitchell P., Cumming R.G., Wans J.J. Diabetes, fasting blood glucose and agerelated cataract: the Blue Mountains Eye Study// Ophthalmic Epidemiol.- 2000; 7:103-114.
- Қазақстан Офтальмологиялық журналы - 2014 - № 1-2 (45)
- 11 Saxena S., Mitchell P., Rochtchina E. Five-year incidence of cataract in older persons with diabetes and prediabetes//Ophthalmic Epidemiol.- 2004; 11:271-277.
- 12 Holekamp N.M., Shui Y.B., Beebe D.C. Vitrectomy surgery increases oxygen exposure to the lens: a possible mechanism for nuclear cataract formation// Am J Ophthalmol.- 2005; 139:302-310.
- 13 Shui Y.B., Holekamp N.M., Kramer B.C. et al. The gel state of the vitreous and ascorbate-dependent oxygen consumption: relationship to the etiology of nuclear cataracts// Arch Ophthalmol.- 2009; 127:475-482.
- 14 Shousha M.A., Yoo S.H. Cataract surgery after pars plana vitrectomy// Curr Opin Ophthalmol.- 2010;21:45-49.
- 15 Lam D.S.C., Young A.L., Rao S.K. et al. Combined phacoemulsification, pars plana vitrectomy and foldable intraocular lens implantation// J Cataract Refract Surg.- 2003; 29:1064-1069.
- 16 Zaczek A., Olivestedt G., Zetterstrom C. Visual outcome after phacoemulsification and IOL implantation in diabetic patients// Br J Ophthalmol.- 1999; 83:1036-1041.
- 17 Yang C.Q., Tong J.P., Lou D.H. Surgical results of pars plana vitrectomy comned with phacoemulsification// J Zhejiang Univ Sci B.- 2006; 7:129-132.
- 18 Scharwey K., Pavlovic S., Jacobi K.W. Combined clear corneal phacoemulsification, vitreoretinal surgery, and intraocular lens implantation// J Cataract Refract Surg.- 1999; 25:693-698.
- 19 Ling R., Simcock P., McCoombes Presbyopic phacovitrectomy// J. Shaw S. Br J Ophthalmol.- 2003 Nov; 87(11):1333-5.
- 20 Jain R., Newland H. Phacovitrectomy for primary retinal detachment repair in presbyopes// Retina.- 2008 Apr; 28(4):666-7. author reply 666-7.
- 21 Sisk R.A., Murray T.G. Combined phacoemulsification and sutureless 23-gauge pars plana vitrectomy for complex vitreoretinal diseases// Br J Ophthalmol.- 2010 Aug; 94(8):1028-32. Epub 2010 Jun 2.
- 22 Зуев А.В., Журавлева Е.С., Колесник А.И. Комбинированная факэмульсификация катаракты с субтотальной витрэктомией у пациентов с выраженной деструкцией стекловидного тела Современные технологии лечения витреоретинальной патологии. – 2012.- С. 89.

23 Rashad M.A. Clin Ophthalmol. Combined phacovitrectomy with preoperative cyclosporin A in management of resistant panuveitis. 2012; 6:1083-92. Epub.- 2012 Jul 13.

24 Wu Z.M., Zhang J.L., Chen Y., Gao R.L., Lin Z.D. Efficacy of phacovitrectomy combined with internal limiting membrane peeling for macular diseases// Yan Ke Xue Bao.- 2012 Mar; 27(1):25-9.

25 Chung T.Y. Chung H., Lee J.H. Combined surgery and sequential surgery comprising phacoemulsification, pars plana vitrectomy, and intraocular lens implantation: comparison of clinical outcomes// J Cataract Refract Surg.- 2002; 28:2001-2005.

26 Sood V., Rahman R., Denniston A.K. Phacoemulsification and foldable intraocular lens implantation combined with 23-gauge transconjunctival sutureless vitrectomy// J Cataract Refract Surg.- 2009; 35:1380-1384.

27 Yazici A.T., Kara N., Bozkurt E. et al. Combined 23-gauge transconjunctival sutureless vitrectomy and cataract surgery in cases with cataract and posterior segment diseases//Middle East Afr J Ophthalmol.- 2010; 17:359-364.

28 Lamoureux E.L., Fenwick E., Pesudovs K., Tan D. The impact of cataract surgery on quality of life // Curr Opin Ophthalmol.- 2010; Epub ahead of print.

29 Demetriades A.M., Gottsch J.D., Thomsen R. et al. Combined phacoemulsification, intraocular lens implantation, and vitrectomy for eyes with coexisting cataract and vitreoretinal pathology // Am J Ophthalmol.- 2003; 135:291-296.

УДК 617.7:615.457.07:614.25(574)

## АНАЛИЗ НОМЕНКЛАТУРЫ ГЛАЗНЫХ ЛЕКАРСТВЕННЫХ СРЕДСТВ, ПРИМЕНЯЕМЫХ В РЕСПУБЛИКЕ КАЗАХСТАН

Г.И. Султангереева<sup>1</sup>, З.Б. Сакипова<sup>2</sup>, Л.Н. Ибрагимова<sup>2</sup>

<sup>1</sup>Казахский научно-исследовательский институт глазных болезней,

<sup>2</sup>Казахский национальный медицинский университет им. С.Д. Асфендиярова

Среди широкого ассортимента лекарственных препаратов современной научной медицины лекарственные формы для глаз занимают особое место. Объясняется это, прежде всего, уникальными особенностями органа зрения человека, который характеризуется не только своеобразностью строения и свойств, но и специфическими механизмами всасывания и распределения лекарственных веществ при их введении, а также особенностями взаимодействия с этими веществами различных тканей и жидкостей глаза.

Офтальмологические лекарственные средства (ЛС) соединяют в себе различные типы дисперсных систем и широкий ассортимент лекарственных веществ: этиологические – уничтожающие причину заболевания, патогенетические – нормализующие определенное звено патогенетической цепи, симптоматические – уничтожающие или замедляющие интенсивность симптомов болезни.

**Целью** данной работы является исследование номенклатуры лекарственных средств, применяемых в офтальмологической практике в Республике Казахстан.

Для достижения поставленной цели необходимо было решить следующие задачи: дать общую характеристику глазным лекарственным препаратам; определить требования, предъявляемые к ним; рассмотреть классификацию ЛС и проанализировать их по критериям: лекарственная форма, страна-производитель, фирма-производитель, фармако-терапевтическая группа; определить долю продукции по количеству отечественных и иностранных производителей, контроль государства над качеством лекарственных препаратов.

В соответствии с требованиями Государственной фармакопеи Республики Казахстан глазные лекарственные средства представляют собой стерильные жидкие, мягкие или твердые лекарственные средства, предназначенные для нанесения на глазное яблоко: в конъюнктивальный мешок, под конъюнктиву парабульбарно [1]. На сегодняшний день стандартные требования, предъявляемые к ним, следующие: стерильность, отсутствие механических включений, осмоляльность, точность концентрации активных веществ, изотонич-

ность и стабильность [1-4]. В глазных средствах, содержащих антимикробные консерванты, дополнительно контролируют их подлинность и количественное содержание.

Министерством здравоохранения РК зарегистрировано 183 наименования (по данным на 30.12.13.) ЛС, применяемых в офтальмологии [5].

Нами изучены виды лекарственных форм изучаемого ассортимента офтальмологических лекарственных средств, определена их доля в общем сегменте: капли, мази и гели, таблетки, капсулы, лиофилизированные порошки, суспензии и растворы (рис. 1).

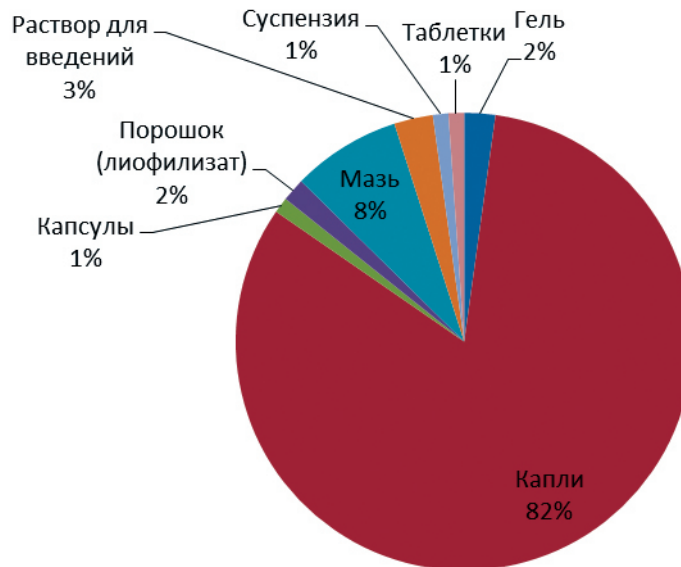

Рисунок 1. Доля различных лекарственных форм в сегменте глазных лекарственных средств

Как видно из рисунка 1, ЛС на отечественном фармацевтическом рынке представлены в виде следующих лекарственных форм: капли, растворы, мази и гели, таблетки, капсулы, лиофилизированные порошки, суспензии, эмульсии. Следует отметить, что доля лекарственной формы в виде глазных капель составляет 82%.

На фармацевтическом рынке РК представлены 42 производителя из 21 страны ближнего и дальнего

зарубежья, где на долю отечественного производства приходится 15%, что составляет 27 лекарственных препаратов. Отечественные производители представлены фармацевтическими компаниями: ТОО «ЛеКос», ТОО «Dospharm» и ТОО «Медоптик» (рис. 2).

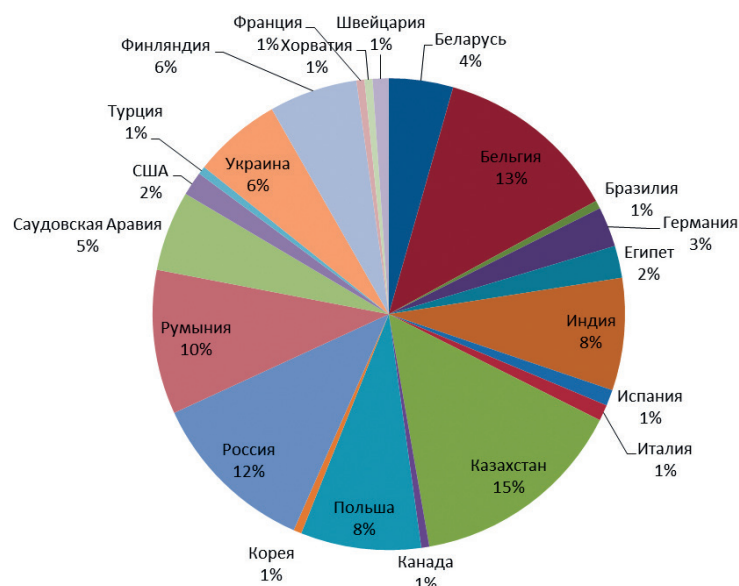


Рисунок 2 – Анализ рынка глазных ЛС по странам-производителям

Состав действующих веществ в офтальмологических препаратах разнообразен, в реестре насчитывается более 60 видов активных компонентов, не считая их комбинации. Наибольшее число препаратов представлено с активными веществами противомикробного действия - 53 наименования (29%).

На втором месте - противоглаукомные препараты и миотики – 33 (18%). Третью позицию занимает категория «другие препараты для лечения заболеваний глаз» – 26 (14%). Деконгестанты и противоаллергические препараты представлены 22 наименованиями, что составляет 12%. Анатомо-терапевтическо-химическая (АТХ) классификация лекарственных препаратов представлена на рисунке 3.

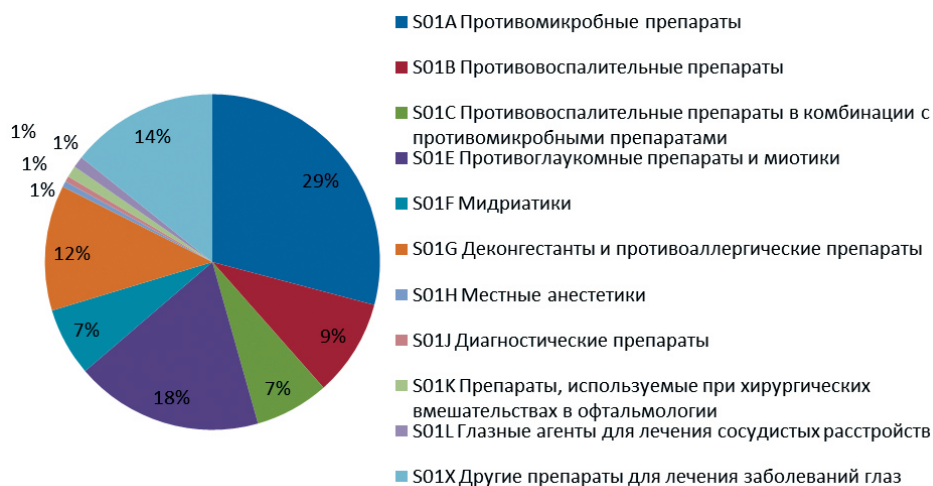

Рисунок 3. Анализ ассортимента глазных ЛС по группам АТХ

По данным Imshealth, количество реализованных глазных препаратов относительно общего рынка ЛС в 2013 году составило 2% (11286957 упако-

вок), в денежном эквиваленте - 1% (24359963 дол. США).

Исследуя объемы продаж офтальмологических ЛС, можно отметить их рост (рис. 4).

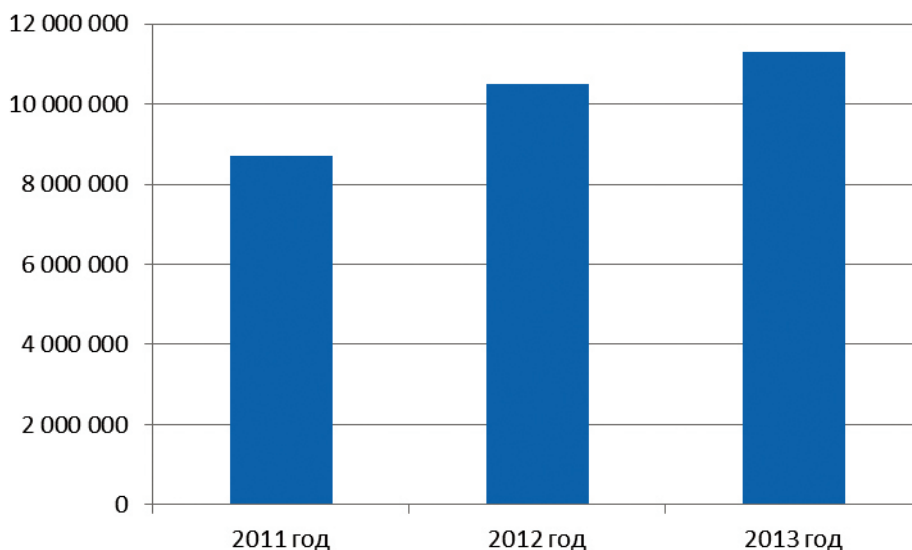


Рисунок 4. Данные объема продаж глазных ЛС по числу упаковок

Таким образом, проведен маркетинговый анализ глазных лекарственных препаратов, зарегистрированных в Республике Казахстан. Изучен государственный реестр офтальмологических лекарственных средств по следующим критериям: вид лекарственной формы, страна-производитель, фирма-произ-

водитель, состав активных ингредиентов, объемы продаж с 2011 по 2013 год.

Установлено, что на казахстанском фармацевтическом рынке доминирует продукция производителей ближнего и дальнего зарубежья, отмечена активность отечественных производителей ТОО «ЛеКос», ТОО «Dospharm» и ТОО «Медоптик». Качество всех препаратов оценивается в соответствии со стандартами Государственной фармакопеи РК.

## ЛИТЕРАТУРА

1. Государственная Фармакопея Республики Казахстан.- т.1 и 2.- изд. 1.
2. Приказ Министра здравоохранения Республики Казахстан от 15 февраля 2012 года № 84 «О внесении изменений и дополнений в приказ Министра здравоохранения Республики Казахстан от 18 ноября 2009 года № 735 «Об утверждении Правил государственной регистрации, перерегистрации и внесения изменений в регистрационное досье лекарственного средства, изделий медицинского назначения и медицинской техники».
3. Государственный реестр лекарственных средств, изделий медицинского назначения и медицинской техники МЗ РК.
4. СТ. РК 1726 «Надлежащая производственная практика».
5. Кодекс Республики Казахстан от 10 сентября 2009 года «О здоровье народа и системе здравоохранения» (с изменениями и дополнениями по состоянию на 04.07.2013г.).

## SUMMARY

Carried out a market analysis of nomenclature of eye medicines registered in the Republic of Kazakhstan. Investigated the State Register of Ophthalmic Medicines as per the following criterion: type of drug dosage form, country of manufacture, manufacturing company, composition of active ingredients, sales volume from 2011 to 2013. It is found that manufacturers from neighboring countries and beyond dominate in the Kazakhstan pharmaceutical market. Noted the activity of local manufacturers such as "LeKos" LLP, "Dospharm" LLP and "Medoptic" LLP. The quality of all medicines is assessed against the standards of the State Pharmacopoeia of the Republic of Kazakhstan.

## ТҰЖЫРЫМ

Қазақстан Республикасында тіркелген көз ауруларында қолданылатын дәрілік препараттарға маркетингтік талдау жүргізілді. Келесі категориялар: дәрілік қалыптың түрі, өндіруші ел, өндіруші фирма, белсенді ингредиенттердің құрамы, 2011 жылдан 2013 жыл аралығындағы сатылым бойынша офтальмологиялық дәрілік құралдардың мемлекеттік реестрі зерттелді. Осы зерттеулер нәтижесінде қазақстандық фармацевтикалық нарықта алыс және жақын шетел өндірушілерінің өнімдері басым, оның ішінде «ЛеКос» ЖШС, «Dospharm» ЖШС және «Медоптик» ЖШС өнімдері басымрақ. Барлық препараттардың сапасы ҚР мемлекеттік фармакопеясы стандарттарына сәйкес бағаланады.

Наименование	Лекарственная форма	Дозировка	Производитель	Страна производителя	МНН	АТХ
1	2	3	4	5	6	7
Актипол®	Капли глазные	0,007%	Диафарм Институт молекулярной диагностики ЗАО	Россия	Кислота п-аминобензойная	S01
Тафазол	Капли глазные		Ромфарм Компани С.Р.Л.	Румыния	Натрия сульфатацетамид, Нафазолина гидрохлорид, Лидокаина гидрохлорид, Цинка фенолсульфонат	S01A
Неомицин-Опти®	Капли глазные	0,5 %	ЛеКос ТОО	Казахстан	Неомицин	S01AA
Левомецетин-опти®	Капли глазные	0,25%	ЛеКос ТОО	Казахстан	Хлорамфеникол	S01AA01
Левомецетин-опти®	Капли глазные	0,5%	ЛеКос ТОО	Казахстан	Хлорамфеникол	S01AA01

Левомецетин-DF	Капли глазные	0,5%	DOSFARM TOO	Казахстан	Хлорамфеникол	S01AA01
Левомецетин	Капли глазные	0,25%	Славянская аптека ООО	Россия	Хлорамфеникол	S01AA01
Левомецетин	Капли глазные	0,25%	Медоптик TOO	Казахстан	Хлорамфеникол	S01AA01
Левомецетин-DF	Капли глазные	0,25%	DOSFARM TOO	Казахстан	Хлорамфеникол	S01AA01
Тетрациклин	Мазь глазная	1%	Татхимфармпрепараты ОАО	Россия	Тетрациклин	S01AA09
Тетрациклин	Мазь глазная	1%	Арпимед ООО	Армения	Тетрациклин	S01AA09
Гентамицин	Капли глазные	3 мг/мл	Варшавский фармацевтический завод Польша АО	Польша	Гентамицин	S01AA11
Тобрекс®	Мазь офтальмологическая		Алкон Куси, С.А.	Испания	Тобрамицин	S01AA12
Тобрекс® 2x	Капли глазные	0,3%	Alcon Cusi, S.A.	Испания	Тобрамицин	S01AA12
Тобром	Капли глазные, раствор	0,3%	Ромфарм Компании С.Р.Л.	Румыния	Тобрамицин	S01AA12
Тобросопт	Капли глазные	3 мг/мл	Варшавский фармацевтический завод Польша АО	Польша	Тобрамицин	S01AA12
Тобрекс	Капли глазные	0,3 %	с.а.Алкон-Куврер н.в.	Бельгия	Тобрамицин	S01AA12
Футарон	Капли глазные	1%	Сигма-Тек Фармасьютикал Индастриз	Египет	Фузидовая кислота	S01AA13
Эритромицин АКОС	Мазь глазная	10000 ЕД/г	Синтез ОАО	Россия	Эритромицин	S01AA17
Эритромицин	Мазь глазная	10000 ЕД	Татхимфармпрепараты ОАО	Россия	Эритромицин	S01AA17
Сульфацил-натрия	Капли глазные	20%	Акционерное Кур ганское общество медицинских препаратов и изделий «Синтез» ОАО	Россия	Сульфацетамид	S01AB04
Сульфацил	Капли глазные	200 мг/мл	Фармак ОАО	Украина	Сульфацетамид	S01AB04
Сульфацил	Капли глазные	300 мг/мл	Фармак ОАО	Украина	Сульфацетамид	S01AB04
Сульфацил натрия	Капли глазные	30%	Белмедпрепараты РУП	Беларусь	Сульфацетамид	S01AB04
Сульфацил-натрий	Капли глазные	20 %	Белмедпрепараты РУП	Беларусь	Сульфацетамид	S01AB04
Сульфацил натрия	Капли глазные	30 %	Медоптик TOO	Казахстан	Сульфацетамид	S01AB04
Сульфацил натрия	Капли глазные	20 %	Медоптик TOO	Казахстан	Сульфацетамид	S01AB04
Сульфацил натрия	Капли глазные	20%	Славянская аптека ООО	Россия	Сульфацетамид	S01AB04
Альбуцид-DF®	Капли глазные	20 %	DOSFARM TOO	Казахстан	Сульфацетамид	S01AB04
Альбуцид-DF®	Капли глазные	30 %	DOSFARM TOO	Казахстан	Сульфацетамид	S01AB04
Офтальмоферон®	Капли глазные		ФИРН М ЗАО	Россия	Интерферон альфа-2b человеческий рекомбинантный, Димедрол	S01AD

Полудан	Лиофилизат для приготовления глазных капель	100 ЕД	Лэнс-Фарм ООО	Россия	Полирибоадениловой кислоты калиевая соль, Полирибуридилевой кислоты калиевая соль	S01AD
Ацикловир	Мазь глазная	3%	Синтез ОАО	Россия	Ацикловир	S01AD03
Зовиракс®	Мазь глазная	3%	Jubilant Hollister Stier General Partnership	Канада	Ацикловир	S01AD03
Вирган	Гель глазной		Фармила-Зеа Фар масьютучи С.п.А	Италия	Ганцикловир	S01AD09
Офлоксацин	Мазь глазная	0,3%	Синтез ОАО	Россия	Офлоксацин	S01AX11
Оптифлокс	Капли глазные	3 мг/мл	Jamjoom Pharmaceuticals Co. Ltd	Саудовская Аравия	Офлоксацин	S01AX11
Флоксал	Мазь глазная	0,3%	Др. Герхард Манн Химико-фармацевтическое предприятие ГмБХ	Германия	Офлоксацин	S01AX11
Флоксал	Капли глазные	0,3%	Др. Герхард Манн Химико-фармацевтическое предприятие ГмБХ	Германия	Офлоксацин	S01AX11
Ципролет®	Капли глазные	3 мг/мл	Д-р Редди'с Лаботорис Лимитед	Индия	Ципрофлоксацин	S01AX13
Ципрофлоксацин-АКОС	Капли глазные	0,3%	Синтез ОАО	Россия	Ципрофлоксацин	S01AX13
Флоксимед	Капли глазные	0,3%	Е.И.П.И.Ко.	Египет	Ципрофлоксацин	S01AX13
Ципромед	Капли глазные	0,3%	Промед Экспортс Pvt.Лтд	Индия	Ципрофлоксацин	S01AX13
Цилоксан®	Капли глазные	0,3%	Alcon-Couvreur	Бельгия	Ципрофлоксацин	S01AX13
Офтаквикс	Капли глазные	5мг/мл	Сантен АО	Финляндия	Левифлоксацин	S01AX19
Сигницеф	Капли глазные	0,5%	Промед Экспортс Pvt.Лтд	Индия	Левифлоксацин	S01AX19
Офтаквикс®	Капли глазные	5 мг/мл	Сантен АО, по лицензии Дайчи Санкио Ко. Лтд, Япония	Финляндия	Левифлоксацин	S01AX19
Алдропс	Капли глазные	0,5%	Аджанта Фарма Лимитед	Индия	Моксифлоксацин	S01AX22
Вигамокс™	Капли глазные		Алкон-Куврер	Бельгия	Моксифлоксацин	S01AX22
Дексаметазон	Капли глазные, суспензия	0,1 %	Варшавский фармацевтический завод Польфа АО	Польша	Дексаметазон	S01BA01
Офтан® Дексаметазон	Капли глазные	1 мг/мл	Сантен АО	Финляндия	Дексаметазон	S01BA01
Дексаметазон	Капли глазные	1 мг/мл	Белмедпрепараты РУП	Беларусь	Дексаметазон	S01BA01
Дексаметазон	Капли глазные	0,1%	Фармак ОАО	Украина	Дексаметазон	S01BA01
Дексаметазон	Капли глазные	0,1 %	Медоптик ТОО	Казахстан	Дексаметазон	S01BA01
Дексаметазон	Капли глазные, суспензия	0,1 %	Ромфарм Компани С.Р.Л.	Румыния	Дексаметазон	S01BA01
Максидекс®	Капли глазные, суспензия	0,1 %	Alcon-Couvreur	Бельгия	Дексаметазон	S01BA01



Максидекс®	Мазь офтальмологическая		Alcon-Couvreur	Бельгия	Дексаметазон	S01BA01
Гидрокортизон	Мазь глазная	0,5%	Синтез ОАО	Россия	Гидрокортизон	S01BA02
Гидрокортизон	Мазь глазная	0,5%	Фармзавод Jelfa А.О.	Польша	Гидрокортизон	S01BA02
Гидрокортизон	Мазь глазная	0,5%	Татхимфармпрепараты ОАО	Россия	Гидрокортизон	S01BA02
Диклофенак	Капли глазные	0,1%	Акционерное Кур ганское общество медицинских препаратов и изделий «Синтез» ОАО	Россия	Диклофенак	S01BC03
Наклоф CD	Капли глазные	0,1%	Эксельвижн АГ	Швейцария	Диклофенак	S01BC03
Дикло-Ф	Капли глазные	0,1%	Промед Экспортс Pvt.Лтд	Индия	Диклофенак	S01BC03
Диклофенак	Капли глазные	1 мг/мл	Ромфарм Компани С.Р.Л.	Румыния	Диклофенак	S01BC03
Неванак™	Капли глазные		Alcon-Couvreur	Бельгия	Непафенак	S01BC10
Тобрадекс®	Мазь офтальмологическая		Alcon-Couvreur	Бельгия	Тобрамицин, Дексаметазон	S01CA01
Оптидекс-Т	Суспензия глазная		Жамжум Фарма сьютикалс Ко.Лтд	Саудовская Аравия	Тобрамицин, Дексаметазон	S01CA01
Хлордекс®	Капли глазные		ЛеКос ТОО	Казахстан	Дексаметазон, Хлорамфеникол	S01CA01
Дексафлокс	Суспензия глазная		Jamjoom Pharmaceuticals Co. Ltd	Саудовская Аравия	Офлоксацин, Дексаметазон	S01CA01
Дексатрол®	Капли глазные		ЛеКос ТОО	Казахстан	Неомицина сульфат, Дексаметазон натрия фосфат, Полимиксина В сульфат	S01CA01
Вигадекса™	Капли глазные		Алкон Лабораториз Бразилия Лтд	Бразилия	Моксифлоксацина гидрохлорид, Дексаметазона натрия фосфат	S01CA01
ДексаТобром	Капли глазные, суспензия		Ромфарм Компани С.Р.Л.	Румыния	Дексаметазон, Тобрамицин	S01CA01
Софрадекс®	Капли глазные/ушные		Авентис Фарма Лтд	Индия	Фрамицетина сульфат, Грамицидин, Дексаметазон	S01CA01
Макситрол®	Капли глазные		Alcon-Couvreur	Бельгия	Дексаметазон, Неомицина сульфат, Полимиксина В сульфат	S01CA01
Макситрол®	Мазь офтальмологическая		Alcon-Couvreur	Бельгия	Неомицина сульфат, Дексаметазон, Полимиксина В сульфат	S01CA01
Тобрадекс®	Капли глазные, суспензия		с.а.Алкон-Куврер н.в.	Бельгия	Дексаметазон, Тобрамицин	S01CA01
Декса-Гентамицин	Капли глазные		Урсафарм Арцнайmittel ГмБХ	Германия	Дексаметазона натрия фосфат, Гентамицина сульфат	S01CA01
Локстра	Капли глазные		Jamjoom Pharmaceuticals Co. Ltd	Саудовская Аравия	Офлоксацин, Преднизолон ацетат, Тетрагидрозолина гидрохлорид	S01CA02

Бримо	Капли глазные		Жамжум Фарма сьютикалс Ко.Лтд	Саудовская Аравия	Бримонидин	S01EA05
Пилокарпина гидро хлорид	Капли глазные	1%	Синтез ОАО	Россия	Пилокарпина гидрохлорид	S01EB01
Пилокарпина гидро хлорид	Капли глазные	1%	Фармак ОАО	Украина	Пилокарпин	S01EB01
Миостат®	Раствор интраокулярный	0,01%	Alcon Laboratories Inc.	США	Карбахол	S01EB02
Фотил®	Капли глазные		Сантен АО	Финляндия	Тимолола малеат, Пилокарпина гидрохлорид	S01EB51
Фотил® форте	Капли глазные		Сантен АО	Финляндия	Тимолола малеат, Пилокарпина гидрохлорид	S01EB51
Диакарб	Таблетки	250 мг	Медана Фарма АО	Польша	Ацетазоламид	S01EC01
Диакарб	Таблетки	250 мг	Фармацевтический завод Польфарма АО	Польша	Ацетазоламид	S01EC01
Кзола™	Капли глазные		Жамжум Фарма сьютикалс Ко.Лтд	Саудовская Аравия	Дорзоламид	S01EC03
Дорзамед	Капли глазные	2%	Ромфарм Компании С.Р.Л.	Румыния	Дорзоламид	S01EC03
Азопт	Капли глазные, суспензия	1%	Алкон-Куврер	Бельгия	Бринзоламид	S01EC04
Офтан® Тимолол	Капли глазные	5 мг/мл	Сантен АО	Финляндия	Тимолол	S01ED01
Тимолол	Капли глазные	0,5%	Славянская аптека ООО	Россия	Тимолол	S01ED01
Окумед	Капли глазные	0.5 %	Промед Экспортс Pvt.Лтд	Индия	Тимолол	S01ED01
Оптизин®	Капли глазные	0,5%	Медоптик ТОО	Казахстан	Тимолол	S01ED01
Оптизин®	Капли глазные	0,25 %	Медоптик ТОО	Казахстан	Тимолол	S01ED01
Оптибетол	Капли глазные	5 мг/мл	Варшавский фармацевтический завод Польфа АО	Польша	Бетаксоллол	S01ED02
Бетоптик С	Капли глазные		с.а.Алкон-Куврер н.в.	Бельгия	Бетаксоллол	S01ED02
Азарга®	Капли глазные, суспензия		с.а.Алкон-Куврер н.в.	Бельгия	Бринзоламид, Тимолола малеат	S01ED51
Лакома-Т	Капли глазные		Аджанта Фарма Лтд	Индия	Латанопрост, Тимолол малеат	S01ED51
Дорзопт Плюс	Капли глазные	20 мг/мл + 5 мг/мл	Ромфарм Компании С.Р.Л.	Румыния	Дорзоламид, Тимолол	S01ED51
Ксалаком®	Капли глазные		Пфайзер МФГ, Бельгия Н.В.	Бельгия	Латанопрост, Тимолола малеат	S01ED51
Кзоламоп™	Капли глазные		Жамжум Фарма сьютикалс Ко. Лтд	Саудовская Аравия	Тимолол малеат, Дорзоламида гидрохлорид	S01ED51
Дорзасопт	Капли глазные		Ромфарм Компании С.Р.Л.	Румыния	Дорзоламида гидрохлорид, Тимолола малеат	S01ED51
Дуопрост	Капли глазные		К.О. Ромфарм Компани С.Р.Л.	Румыния	Латанопрост, Тимолола малеат	S01ED51
ДуоТрав™	Капли глазные		Alcon-Couvreur	Бельгия	Травопрост, Тимолола малеат	S01ED51

Латанокс	Капли глазные	0,005 %	Ядран АО Галенски Лабораторий	Хорватия	Латанопрост	S01EE01
Ксалоптик	Капли глазные	0,005%	Фармацевтический завод Польфарма АО	Польша	Латанопрост	S01EE01
Латасопт	Капли глазные	0,005%	Ромфарм Компании С.Р.Л.	Румыния	Латанопрост	S01EE01
Пролатан	Капли глазные	0,005 %	Промед Экспортс Пвт.Лтд	Индия	Латанопрост	S01EE01
Траватан®	Капли глазные	40 мкг/мл	с.а.Алкон-Куврер н.в.	Бельгия	Травопрост	S01EE04
Тафлотан®	Капли глазные	15 мкг/мл	Сантен АО	Финляндия	Тафлупрост	S01EE05
Аспазмин	Раствор для инъекций	8 мг/мл	Мефар Илач Санаи А.Ш.	Турция	Валетамата бромид	S01FA
Атропина сульфат	Капли глазные	10 мг/мл	Опытный завод ГНЦЛС ООО	Украина	Атропина сульфат	S01FA01
Цикломед	Капли глазные	1%	Промед Экспортс Пвт.Лтд	Индия	Циклопентолат	S01FA04
Мидакс	Капли глазные	0.5 %	Ромфарм Компании С.Р.Л.	Румыния	Тропикамид	S01FA06
Мидакс	Капли глазные	1.0 %	Ромфарм Компании С.Р.Л.	Румыния	Тропикамид	S01FA06
Тропикамид	Капли глазные	5 мг/мл	Варшавский фармацевтический завод Польфа АО	Польша	Тропикамид	S01FA06
Тропикамид	Капли глазные	10 мг/мл	Варшавский фармацевтический завод Польфа АО	Польша	Тропикамид	S01FA06
Тропикамид	Капли глазные	1%	Ромфарм Компании С.Р.Л.	Румыния	Тропикамид	S01FA06
Тропикамид	Капли глазные	0,5%	Ромфарм Компании С.Р.Л.	Румыния	Тропикамид	S01FA06
Мидриацил	Капли глазные	1%	с.а.Алкон-Куврер н.в.	Бельгия	Тропикамид	S01FA06
Мидримакс	Капли глазные		Промед Экспортс Пвт.Лтд	Индия	Фенилэфрина гидрохлорид, Тропикамид	S01FA56
Ирифрин	Капли глазные	2,5%	Промед Экспортс Пвт.Лтд	Индия	Фенилэфрин	S01FB01
Визоптин	Капли глазные	0,05 %	Ромфарм Компании С.Р.Л.	Румыния	Тетризолин	S01GA02
Неозин®	Капли глазные	0,05%	Медоптик ТОО	Казахстан	Тетризолин	S01GA02
Визин®	Капли глазные	0,05 %	Янссен Фармацевтика Н.В.	Бельгия	Тетризолин	S01GA02
Визор®	Капли глазные		ЛеКос ТОО	Казахстан	Оксиметазолин	S01GA04
Динаф®	Капли для глаз и носа		ЛеКос ТОО	Казахстан	Дифенгидрамина гидрохлорид, Нафазолина гидрохлорид	S01GA51
Аллергонаф®	Капли для глаз и носа		ЛеКос ТОО	Казахстан	Дифенгидрамина гидрохлорид, Нафазолина гидрохлорид	S01GA51
Нозейлин	Капли глазные и назальные		Е.И.П.И.Ко.	Египет	Нафазолина гидрохлорид, Хлорфенирамина малеат	S01GA51
Офтофеназол	Капли глазные	(5 мг+0,25 мг)/мл	Варшавский фармацевтический завод Польфа АО	Польша	Антазолина сульфат, Нафазолина нитрат	S01GA51

Цинкол	Капли глазные	(2,5 мг+ 1 мг)/1 мл	Варшавский фар мацевтический завод Польфа АО	Польша	Цинка сульфата гептагидрат, Нафа золина нитрат	S01GA51
Алтадрин	Капли глазные	1мг + 0.33 мг/мл	Варшавский фар мацевтический завод Польфа АО	Польша	Нафазолина нит рат, Дифенгидра мина гидрохлорид	S01GA51
Лекролин®	Капли глазные	4% (40 мг/мл)	Сантен АО	Финляндия	Кромоглициевая кислота	S01GX01
Оптидрин	Капли глазные		Жамжум Фарма сьютикалс Ко.Лтд	Саудовская аравия	Кромоглициевая кислота	S01GX01
Лекролин®	Капли глазные	2%	Сантен АО	Финляндия	Кромоглициевая кислота	S01GX01
Аллергостоп®	Капли глазные и назальные	4%	ЛеКос ТОО	Казахстан	Кромоглициевая кислота	S01GX01
Диполькром	Капли глазные	20 мг/мл	Варшавский фар мацевтический завод Польфа АО	Польша	Кромоглициевая кислота	S01GX01
Аломид	Капли глазные	0,1%	с.а.Алкон-Куврер н.в.	Бельгия	Лодоксамид	S01GX05
Аллергодил®	Капли глазные	0,05%	Тубилюкс Фарма С.п.А.	Италия	Азеластин	S01GX07
Аллергокет®	Капли глазные	0,05%	ЛеКос ТОО	Казахстан	Кетотифен	S01GX08
Визаллергол	Капли глазные	0,1%	Промед Экспорт Пвт. Лтд	Индия	Олопатадин	S01GX09
Патанол®	Капли глазные	0,1%	с.а.Алкон-Куврер н.в.	Бельгия	Олопатадин	S01GX09
Олопат	Капли глазные	1 мг/мл	Jamjoom Pharmaceuticals Co. Ltd	Саудовская Аравия	Олопатадин	S01GX09
Алкаин®	Капли глазные	0,5%	с.а.Алкон-Куврер н.в.	Бельгия	Проксиметакаин	S01HA04
Флюоресцит®	Раствор для внутри венно- го введения	10%	Алкон Лабора- ториз Инк.	Соединён- ные штаты Америки	Флуоресцеин на- трия	S01JA01
Хайфреш™	Капли глазные		Жамжум Фарма сьютикалс Ко.Лтд	Саудовская Аравия	Натрия гиалуронат	S01KA01
Дефислез®	Капли глазные	3мг/мл	Акционерное Кур ганское общество меди- цинских пре- паратов и изделий «Синтез» ОАО	Россия	Гипромеллоза	S01KA02
Луцентис	Раствор для инъекций	10 мг/мл	Новартис Фарма Штейн АГ	Швейцария	Ранибизумаб	S01LA04
Эйлеа®	Раствор для инъекций	40 мг/мл	Регенерон Фармасьютикалс, Инк.	Соединён- ные штаты Америки	Афлиберцепт	S01LA05
Нейронок (комплекс боту- линистический токсин типа А)	Порошок лио- филизирован- ный для при- готовления раствора для инъекций	100 ЕД	Меди-Токс Инк	Республика корейя	Токсин clostridium botulinum типа а	S01X
Тауфорин «ОЗ»	Капли глазные	40 мг/мл	Опытный завод ГНЦЛС ООО	Украина	Таурин	S01X
Таурин-Фармак	Капли глазные	40 мг/мл	Фармак ОАО	Украина	Таурин	S01XA
Таурин-Фармак	Капли глазные	40 мг/мл	Фармак ОАО	Украина	Таурин	S01XA

Катаракс	Капли глазные	0,015 %	Ромфарм Компании С.Р.Л.	Румыния	Азапентацена полисульфонат натрия	S01XA
Бестоксол	Капли глазные	4%	Ромфарм Компании С.Р.Л.	Румыния	Таурин	S01XA
Офтан® Катахром	Капли глазные		Сантен АО	Финляндия	Цитохром с, Аденин, Никотинамид	S01XA
Эмоксипин	Капли глазные	1%	Белмедпрепараты РУП	Беларусь	Эмоксипин	S01XA
Таурин	Капли глазные	4%	Славянская аптека ООО	Россия	Таурин	S01XA
Тиотриазолин	Капли глазные	10 мг/мл	Опытный завод ГНЦЛС ООО	Украина	Тиотриазолин	S01XA
Катаксол	Капли глазные	0,015 %	Ромфарм Компании С.Р.Л.	Румыния	Азапентацен полисульфонат натрия	S01XA
Черника с лютеином	Капсулы		Минскинтеркапс УП	Беларусь	Лютеин, Зеаксантин, Антоцианидины	S01XA
Таурин-АКОС	Капли глазные	4%	Синтез ОАО	Россия	Таурин	S01XA
Ретиналамин®	Лиофили зат для при приготовления раствора для в/мы щечного и парабальбарного введения	5 мг	ГЕРОФАРМ ООО	Россия	Ретиналамин	S01XA
Таурин -DF	Капли глазные	4%	DOSFARM TOO	Казахстан	Таурин	S01XA
Тауфон®	Капли глазные	4%	ЛеКос ТОО	Казахстан	Таурин	S01XA
Квинакс	Капли глазные	0,015 %	с.а.Алкон-Куввер н.в.	Бельгия	Натрия азапентацена полисульфонат	S01XA
Черника-МИК	Капсулы		Минскинтеркапс УП	Беларусь	Экстракт черники сухой стандартный	S01XA
Корнерегель®	Гель глазной	5%	Д-р Герхард Манн- химико-фармацевтическое предприятие ГмБХ	Германия	Декспантенол	S01XA12
Лакрима®	Капли глазные		ЛеКос ТОО	Казахстан	Поливиниловый спирт	S01XA20
Лотадрин	Капли глазные	14 мг/мл	Варшавский фармацевтический завод Польфа АО	Польша	Поливиниловый спирт	S01XA20
Офтолик	Капли глазные		Промед Экспортс Pvt.Лтд	Индия	Спирт поливиниловый, Повидон	S01XA20
Офтагель®	Гель глазной	0,25%	Урсафарм Арцнаймиттель ГмБХ и Ко.КГ	Германия	Карбомер	S01XA20
Офтагель®	Гель глазной	0,25 %	Лаборатуар Юнитер	Франция	Карбомер	S01XA20
Слезол Форте	Капли глазные		Е.И.П.И.Ко.	Египет	Гипромеллоза, Декстран 70	S01XA20
Слеза натуральная II	Капли глазные		с.а.Алкон-Куввер н.в.	Бельгия	Декстран 70, Гидроксипропил метилцеллюлоза	S01XA20

УДК 617.7-057:665.66

## СТРУКТУРА ОФТАЛЬМОПАТОЛОГИИ У РАБОТАЮЩИХ НА НЕФТЕГАЗОВОМ ПРОИЗВОДСТВЕ ПО ДАННЫМ ГЛАЗНОГО КАБИНЕТА ВЕДОМСТВЕННОЙ ПОЛИКЛИНИКИ

Г.М. Темирханова

г. Атырау

**Ключевые слова:** офтальмопатология, заболеваемость, конъюнктивиты, миопия, астигматизм, глаукома.

**Актуальность.** Офтальмологическая заболеваемость является важной характеристикой уровня здоровья населения, поскольку влияет на показатели популяционного здоровья, снижает трудоспособность, является причиной инвалидности, значительно ухудшает качество жизни. Снизить инвалидность, продлить активное долголетие можно благодаря профилактической деятельности путем реализации соответствующей политики общества и его институтов.

В Казахстане все больше внимания уделяется развитию и совершенствованию различных форм специализированной амбулаторно-поликлинической помощи населению, внедрению современных методов диагностики и аппаратуры, проводится скрининг на глаукому у лиц старше 40 лет в рамках программы «Саламатты Қазақстан». Согласно литературным данным каждый второй пациент с глаукомой не подозревает о наличии у него заболевания, нарастание которого прогнозируется к 2020 году (1, 2).

Основным направлением деятельности офтальмологического кабинета ведомственной поликлиники является проведение ежегодных профилактических осмотров и оказание экстренной круглосуточной медицинской помощи работникам нефтегазового производства Атыра-

уской области, большая часть которых работает вахтовым методом.

**Цель работы** - определить структуру офтальмопатологии по данным обращаемости работников данного производства.

**Материал и методы.** Из 1576 человек, осмотренных в глазном кабинете в течение 2013 года, за медицинской помощью обратилось 618 человек в возрасте от 18 до 65 лет, в основном, мужчины - 79,9%.

Обследование проводили на современном оборудовании: аппарате «Титмус» с микро-цифровым дистанционным управлением, аппланационном тонометре со щелевой лампой, авторефрактометре ACCUREF-8001, бесконтактном тонометре СТ-80А, автоматическом периметре «TOMEY».

**Результаты.** Заболеваемость органа зрения по обращаемости в глазной кабинет поликлиники составила 25,12 на 1000 работающих. Структура глазной патологии по данным обращаемости представлена в таблице 1.

Таблица 1 - Структура глазной патологии среди обратившихся в 2013 году

Нозологические формы	Число больных	% к общему числу	Рейтинговое место
Конъюнктивиты	398	64,4	1
Миопия	141	22,8	2
Астигматизм	31	5,0	3
Глаукома	16	2,6	4
Травма	6	1,0	5
Прочие	26	4,2	
Всего	618	100	

Анализ структуры офтальмопатологии по сгруппированным нозологиям показал, что на первом месте находятся воспалительные заболевания - конъюнктивы – 64,4%, среди которых ведущее место занимают бактериальные конъюнктивиты (167 больных - 42%) и аллергические (159 больных - 39,9%), меньшую роль играют конъюнктивиты аденовирусной этиологии (72 случая - 18,1%).

Установлена взаимосвязь заболеваемости конъюнктивитами с неблагоприятными климатическими условиями и сезонностью: бактериальные чаще диагностировались в осенне-зимний период; аллергические чаще встречались в такие месяцы, как июнь, июль, август и сентябрь; аденовирусным предшествовали заболевания верхних дыхательных путей (ринит, фарингит, назофарингит, тонзиллит).

Второе место среди обратившихся в глазной кабинет занимает рефракционная патология, представленная в ви-

де миопии (141 больной) и астигматизма (31 больной). Среди больных с миопией преобладали пациенты со слабой степенью - 66%, средняя степень миопии диагностирована у 30% больных с близорукостью.

С глаукомой наблюдалось 16 сотрудников, из них 8 выявлено в 2013 году в результате проведенного скрининга, в 56,3% установлена первичная открытоугольная форма глаукомы - ПОУГ. Ранние стадии заболевания (1-2) диагностированы в 11 случаях. Все больные глаукомой взяты на диспансерный учет.

Травмы органа зрения составили 0,94%, в том числе, в четырех случаях было внедрение мелких инородных тел, в двух - контузии глазного яблока.

Общий уровень прочей офтальмопатологии, составивший 4,2%, представлен единичными случаями воспаления сосудистого тракта, сетчатки и зрительного нерва, возрастной катаракты и макулодистрофии в начальных стадиях, заболеваниями век, слезного мешка.

Проведенный по данным обращаемости анализ позволил установить, что за последние два года показатель общей глазной заболеваемости в расчете на тысячу работающих имеет четкую тенденцию к повышению: с 29,2 до 39,8 (рисунок 2), в том числе конъюнктивитами - в 1,2 раза (25,3, против 21 в 2012), миопией - в 1,7 раза (8,7 по сравнению с 4,9 в 2012 г.).

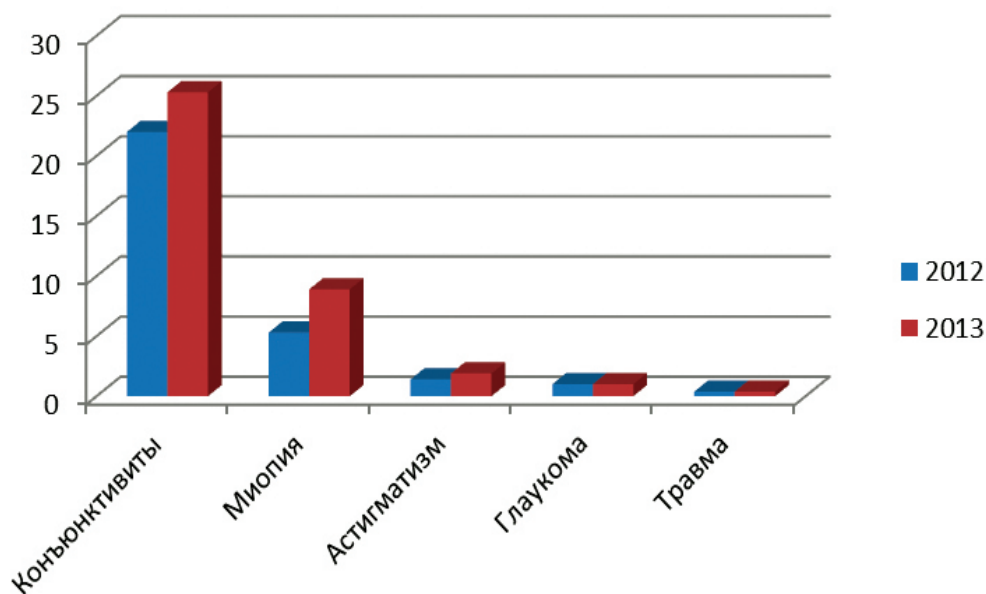


Рисунок 2. Удельный вес офтальмопатологии в 2012-2013 гг.

Число воспалительных заболеваний конъюнктивы в 2013 г. повысилось на 35,4%, в большей степени - за счет бактериальных конъюнктивитов, тогда как число случаев конъюнктивитов аллергической этиологии, наоборот, снизилось в 1,6 раза.

Количество травм у сотрудников, работающих на нефтегазовом производстве Атырауской области, остается на низком уровне - 0,38, что может сви-

детельствовать о хорошей организации техники безопасности на производстве.

Таким образом, в структуре глазной патологии по данным обращаемости в глазной кабинет преобладают воспалительные заболевания конъюнктивы и миопия. Уровень общей глазной заболеваемости за последние 2 года имеет четкую тенденцию к повышению, что нацеливает на проведение профилактических мероприятий, направленных на своевременное выявление офтальмопатологии и осуществление контроля за проведением лечения.

## ЛИТЕРАТУРА

1 Ботабекова Т.К., Джуматаева З.А., Исламова С.Е., Алдашева Н.А., Курмангалиева М.М. Первые результаты скрининга на глаукому в рамках государственной программы «Саламатты Казакстан» //Офтальмологический журнал Казахстана.-2012.-№ 3.-С.12-17.

2 Quigley H.A., Broman A.T. The number of people with glaucoma worldwide in 2010 and 2020 // Br. J. Ophthalmol. 2006. Vol. 90. P. 262–267.

## РЕЗЮМЕ

Структура офтальмопатологии у работающих на нефтегазовом производстве по данным глазного кабинета ведомственной поликлиники Г.М. Темирханова

В статье представлены результаты анализа структуры офтальмопатологии по данным обращаемости в глазной кабинет поликлиники работников нефтегазового производства Атырауской области. Отмечена тенденция к повышению уровня глазной заболеваемости, среди которой преобладают воспалительные заболевания конъюнктивы и миопия.

УДК 617.75:681.31]-06-08

## К ВОПРОСУ ЛЕЧЕНИЯ КОМПЬЮТЕРНОГО ЗРИТЕЛЬНОГО СИНДРОМА

Г.Н. Ажниязова

Клинико-диагностическая поликлиника № 3, г. Актобе

В настоящее время жизнь в цивилизованном мире невозможна без компьютерных технологий.

Ни для кого не секрет, что сегодня количество активных пользователей компьютерами растет в геометрической прогрессии. Повсеместная компьютеризация приводит к перенапряжению органа зрения и изменениям в общем самочувствии и работоспособности пользователя. В таких случаях все чаще говорят о так называемом компьютерном зрительном синдроме (КЗС).

Зрительный дискомфорт связан с изменением частоты морганий, которое в норме составляет 12-16 морганий в минуту, а при КЗС может уменьшиться в 3-5 раз. В результате происходит испарение прекорнеальной слезной пленки, и, как следствие, появляются жалобы на чувство жжения, песка в глазах, покраснение глаз, боли в области лба и при движении глаз.

**Целью** исследования явилось изучение эффективности комбинированного использования препаратов «Лютеин-комплекс», «Ирифрин» и «Офтолик» для лечения компьютерного зрительного синдрома.

### Материал и методы

В условиях амбулаторно-поликлинического приема проведено обследование и лечение 47 пациентов (23

мужчины и 24 женщины) в возрасте от 22 до 43 лет, проводящие перед экраном монитора более 4 часов.

Жалобы пациентов включали покраснение глаз, рези или жжение в глазах, быструю зрительную утомляемость. Всем пациентам проведено стандартное офтальмологическое обследование, включающее визометрию, авторефрактокератометрию, биомикроскопию, офтальмоскопию, а также оценка общей слезопродукции с помощью теста Ширмера.

Все пациенты в течение 1 месяца получали медикаментозную терапию, включавшую препараты «Офтолик» по 1 капле 3 раза в день в течение 1 месяца, 2,5% «Ирифрин» по 1 капле на ночь, «Лютеин-комплекс» по 1 таблетке 3 раза в день.

### Результаты и обсуждение

Через 1 месяц лечения все жалобы исчезли у 34 пациентов, у 8 – сохраня-



лась умеренная гиперемия конъюнктивы, 5 пациентов жаловались на жжение в глазах к концу рабочего дня.

У 41 пациента уменьшилась зрительная утомляемость к вечеру.

Результаты теста Ширмера: до лечения величина слезопродукции составила  $(8,3 \pm 1,6)$  мм, после лечения -  $(14,3 \pm 1,9)$  мм.

#### Выводы

1. КЗС как проявление синдрома «сухого глаза» является актуальной проблемой амбулаторно-поликлинического

звена офтальмологической службы. У большинства пациентов с жалобами на зрительное утомление к вечеру и на покраснение глаз наблюдаются признаки синдрома «сухого глаза»: резь в глазах, ощущение песка, чувство жжения в глазах.

2. У активных пользователей компьютерами, проводящих за монитором более 2 часов в день снижены показатели пробы Ширмера, оценивающие общую слезопродукцию, что может свидетельствовать о формировании начальных морфологических проявлений синдрома «сухого глаза».

3. Отмечена хорошая переносимость и эффективность комбинированной терапии, включающей препараты «Офтолик», «Ирифрин» и «Лютеин-комплекс».

## ЛИТЕРАТУРА

1 Бржеский В.В. Роговично-конъюнктивальный ксероз (диагностика, клиника, лечение) / В.В. Бржеский, Е.Е. Сомов. СПб: Сага, 2002.- 142 с.

2 Бржеский, В.В. Новый препарат «искусственной слезы» Офтолик в лечении больных с синдромом «сухого глаза» различного генеза / В.В. Бржеский, Л.П. Прозорная // Офтальмологические ведомости.- 2009.- Т. 2.- № 1.- С. 63-68.

3 Кугоева, Е.Э. К методике исследования базальной секреции слезы / Е.Э. Кугоева, Г.А. Соколовский // Вестник офтальмологии.- 1996.- № 1.- С. 15-17.

4 Сидоренко, Е.И. Компьютерный зрительный синдром / Е.И. Сидоренко, Е.Ю. Маркова, А.В. Матвеев // Российская педиатрическая офтальмология.- 2009.- № 2.- С. 31-33.

5 Тарутта, Е.П. Возможности профилактики прогрессирующей и осложненной миопии в свете современных знаний о ее патогенезе // Вестник офтальмологии.- 2006.- № 1.- С. 43-46.

## ТҰЖЫРЫМ


Мақала авторы компьютердің алдында жұмыс істейтін 47 адамды зерттеген. Оларға алдын ала арнайы офтальмологиялық зерттеу жүргізіп, «Офтолик», «Ирифрин» және «Лютеин-комплекс» препараттар қолданылған. Емдеу нәтижесінде 34 науқаста барлық шағымдар жойылған, 8- конъюнктиваның гиперемиясы, ал 5- көздің ашу сезімі қалған.

## SUMMARY

The author examined and treated 47 patients, spending more hours at the monitor screens. All patients received treatment with therapy Ophtholique, Lutein-complex and Irifrin solution. As result of treatment increase general tear production.

## **AT LISA® tri 839MP - первая трифокальная линза интраокулярная линза от Carl Zeiss**

**Искусственный хрусталик AT LISA 839MP** обеспечивает прекрасное зрение на близком, среднем и дальнем расстоянии.



**Оптимальное распределение света**

**Малоинвазивный хирургический разрез**

**Оптические свойства линзы не зависят от размера зрачка**

**Аддидация для зрения: на близком расстоянии +3,33 D;  
на среднем - +1,66 D**

**Концепция AT LISA:**

**L (Light distributed asymmetrically)**

**Асимметрическое распределение света**

между дальним (65 %) и ближним (35 %) фокусами обеспечивает лучшее зрение и уменьшенное количество ореолов и бликов.

**I (Independency from pupil size) - Не зависит**

**от размера зрачка** благодаря высококачественной дифракционно-рефракционной микроструктуре, покрывающей практически всю поверхность 6 мм оптики.

**S SMP (smooth micro phase) – технология**

на поверхности линзы, исключая острые углы, позволяет избежать рассеивания света для получения оптического изображения идеального качества.

**A (Aberration correcting optimized aspheric optic) -**

оптимизированная асферическая оптика, корректирующая абберации для лучшей контрастной чувствительности, глубины поля и улучшения остроты зрения.


**ООО “ОПТЭК”**

Москва, 105005,  
Денисовский пер., 26  
тел.: +7 (495) 933 51 51  
факс: +7 (495) 933 51 55  
e-mail:office@optecgroup.com

**ТОО “ОПТЭК”**

Казахстан, Алматы 050012  
ул. Масанчи, 78  
тел: +7 (727) 320 10 91  
факс: +7 (727) 320 10 92  
e-mail:office-kz@optecgroup.com

**www.optecgroup.com**



## Мультифокальные асферические линзы AT LISA (Carl Zeiss Meditec, AG, Germany)

Растущий спрос на рефракционные оперативные вмешательства говорит о необходимости исключения хирургически принесенного астигматизма и, как следствие уменьшения величины разреза.

Интраокулярная линза AT LISA809M отвечает требованиям современной хирургии через микроразрез (MICS), - имплантация через микроразрез 1,5 мм и меньше. MICS ИОЛ ZEISS имеют специальный дизайн с 4-мя гаптиками для превосходной ротационной стабильности и центрации в течение всего времени имплантации.

Линза обладает сопротивлением к децентрации, подходит широкому кругу пациентов.

Кроме минимального риска хирургически принесенного астигматизма очень низок риск повреждения клеток эндотелия и минимизиро-

ван риск воспалительных процессов после факоэмульсификации.

Несколько лет тому назад было совершено открытие, что хрусталик не только теряет свою прозрачность с годами, но и меняет сферические aberrации на протяжении всей жизни.

Модель AT LISA 809M, благодаря асферическому дизайну, соответствует «молодому» хрусталику, сохраняя глубину резкости, отличную контрастную чувствительность и сокращает сферические aberrации.

Мягкие границы диоптрийных перепадов в оптической зоне бифокальной линзы дают возможность глазу одновременно видеть вдаль и на близком расстоянии без постоянной необходимости ношения очков, повышая контрастность изображения.

**ООО «ОПТЭК»**

Москва, 105005,  
Денисовский пер., 26  
тел.: +7 (495) 933 51 51  
факс: +7 (495) 933 51 55  
e-mail:office@optecgroup.com

**ТОО «ОПТЭК»**

Казахстан, Алматы 050012  
ул. Масанчи, 78  
тел: +7 (727) 320 10 91  
факс: +7 (727) 320 10 92  
e-mail:office-kz@optecgroup.com

[www.optecgroup.com](http://www.optecgroup.com)

## ИНФОРМАЦИЯ

**Протоколы лечения и диагностики,  
утвержденные протоколом заседания  
Экспертной комиссии по вопросам  
развития здравоохранения № 23 МЗ РК  
от 12 декабря 2013 года**

**Катаракта****I. ВВОДНАЯ ЧАСТЬ**

**1. Название протокола:** Катаракта

**2. Код протокола:**

**3. Код(ы) МКБ-10:**

H25 Старческая катаракта

H26 Другие катаракты

H28.0 Диабетическая катаракта

Q12.0 Врожденная катаракта

H 26.1 Травматические и посттравматические катаракты

**4. Сокращения, используемые в протоколе:**

-ИОЛ (интраокулярная линза);

-ОСТ (оптическая компьютерная томография).

-УБМ (ультразвуковая биомикроскопия

-ЭФИ (электрофизиологическое исследование);

**5. Дата разработки протокола:** 2013 г.

**6. Категория пациентов:** больные с катарактой

**7. Пользователи протокола:** врач-офтальмолог

**8. Определение:** Катаракта – любые врожденные или приобретенные помутнения капсулы или вещества хрусталика, сопровождающиеся ухудшением его оптических свойств [1].

**II. МЕТОДЫ, ПОДХОДЫ И ПРОЦЕДУРЫ ДИАГНОСТИКИ И ЛЕЧЕНИЯ**

**9. Клиническая классификация:**

**По времени возникновения**

Врожденные, приобретенные.

**По происхождению**

Врожденная (внутриутробная, наследственная), возрастная, осложненная (вызваны некоторыми заболеваниями глаза, общими заболеваниями организма, как результат побочного действия длительного применения некоторых лекарственных препаратов или воздействием некоторых физических или химических факторов), травматическая (в результате тупой или проникающей травмы глаза). Вторичная катаракта - позднее осложнение хирургии катаракты, развивающееся в результате миграции шаров Адамюка-Эльшнига в оптическую зону, фиброза задней капсулы хрусталика.

**По локализации**

Ядерная, кортикальная, зонулярная, субкапсулярная, капсулярная (передняя, задняя), полная.

**По стадии (возрастная катаракта)**

Начальная, незрелая, зрелая, перезрелая (морганиева) [2].

**Отдельно выделяют**

Набухающую катаракту - острое заболевание, сопровождающееся гипергидратацией хрусталиковых тканей, возникновением вторичной факоморфической глаукомы.

**10. Показания для госпитализации с указанием типа госпитализации\*\*\* (плановая, экстренная):**Показания для госпитализации:

- снижение зрительных функций, которое больше не удовлетворяет потребностей пациента, и оперативное вмешательство подразумевает разумную вероятность улучшения зрения;
- наличие клинически значимой анизометропии при наличии катаракты;
- помутнения хрусталика, затрудняющие оптимальную диагностику или лечение патологии заднего отрезка глаза;
- факогенные увеиты или вторичная глаукома (факолизис, факоанафилаксия);
- хрусталик способствует закрытию угла передней камеры (факоморфический).

Тип госпитализации: плановая, при набухающей катаракте – экстренная.

**11. Перечень основных и дополнительных диагностических мероприятий:****Перечень обязательных диагностических мероприятий до плановой госпитализации на хирургическое лечение:**

1. Консультация офтальмолога
2. Визометрия
3. Биомикроскопия глаза
4. Офтальмоскопия
5. Эхобиометрия
6. Тонометрия
7. Кераторефрактометрия
8. Расчет ИОЛ
9. Промывание слезных путей
10. ЛОР, стоматолог, терапевт.
11. Консультации узких специалистов (эндокринолог, кардиолог, фтизиатр, эпид.окружение и т.д.)
12. Клинико-лабораторные исследования: общий анализ мочи, общий анализ крови развернутый, исследование кала на яйца гельминтов, баканализ из конъюнктивальной полости, флюорография, ЭКГ, коагулограмма, анализ крови на свертываемость крови, микрореакция, биохимия крови (АЛТ, АСТ, электролиты, билирубин, креатинин, мочевины), кровь на ВИЧ, ИФА крови на маркеры гепатитов.

**Перечень основных диагностических мероприятий:**

1. Консультация офтальмолога
2. Визометрия
3. Биомикроскопия
4. Офтальмоскопия
5. Тонометрия
6. Эхобиометрия
7. Кераторефрактометрия
8. Расчет ИОЛ

**Перечень дополнительных диагностических мероприятий:**

1. А-В скан
2. ЭФИ – для исследования функции сетчатки у некоммуникативных пациентов
3. Ультразвуковая биомикроскопия
4. Морфометрический анализ сетчатки
5. Периметрия
6. Гониоскопия

7. Спекулярная эндотелиальная микроскопия
8. Пахиметрия
9. Исследование волнового фронта
10. Исследование контрастной чувствительности

**12. Диагностические критерии:**

**12.1 Жалобы и анамнез.** Безболезненное прогрессирующее снижение коррегированной и некоррегированной остроты зрения, пелена перед глазами, искажение формы предметов, изменение рефракции, ухудшение цветовосприятия, нарушение глубинного восприятия, бинокулярного зрения [3, 4]. При набухающей катаракте наличие острых сильных болей в глазу с иррадиацией в соответствующую половину головы.

**12.2 Физикальное обследование.** Не информативны

**12.3 Лабораторные исследования.** Не информативны

**12.4 Инструментальные исследования.**

- Визометрия: снижение некоррегированной и/или коррегированной остроты зрения[5].
- Биомикроскопия: наличие дистрофических изменений в переднем отрезке глаза, помутнения хрусталика различной интенсивности. При набухающей катаракте может быть инъекция глазного яблока, отек роговицы, мелкая передняя камера.
- Офтальмоскопия: в зависимости от интенсивности помутнения глазное дно может быть не доступно осмотру [6].
- Гониоскопия: различная степень открытия угла передней камеры в зависимости от особенностей передней камеры, толщины хрусталика.
- Периметрия: при отсутствии сопутствующей патологии глазного дна в пределах нормы.
- Тонометрия: в пределах нормы при отсутствии сопутствующей патологии (глаукомы).
- А-В скан: эхографические показатели, при отсутствии сопутствующей патологии патологических эхосигналов нет.
- ЭФИ: функциональное состояние сетчатки и зрительного нерва.
- Спекулярная эндотелиальная микроскопия и пахиметрия: количество клеток эндотелия (внутренний защитный слой клеток роговицы) на 1 кв. мм, толщина роговицы.
- Морфометрический анализ сетчатки: морфометрические параметры структур глазного дна.
- Ультразвуковая биомикроскопия: анатомо-топографические особенности переднего отрезка (толстый хрусталик, положение хрусталика, особенности угла передней камеры, состояние zonularных связок и т.д.).

**12.5 Показания для консультации специалистов:** при наличии общей патологии необходимо заключение соответствующего узкого специалиста об отсутствии противопоказаний к хирургическому лечению. В обязательном порядке - заключение отоларинголога и стоматолога на предмет отсутствия хронических очагов инфекции.

**12.6 Дифференциальный диагноз:**

Диагноз	Клиника
Опухоли (ретинобластома):	Хрусталик прозрачный, за хрусталиком определяются новообразование васкуляризированное, белого цвета
Отслойка сетчатки, ретинопатия недоношенных:	Хрусталик прозрачный, при офтальмоскопии: сетчатка отслоена, фиброзно изменена, укорочена
Персистирующее первичное стекловидное тело:	В стекловидном теле определяется витреоретинальный тяж, фиксированный к ДЗН
Болезнь Коатса:	В макулярной зоне субретинальный дистрофический очаг с экссудативной отслойкой сетчатки
Обширная колобома сосудистой оболочки:	Дефект сосудистой оболочки различной степени протяженности в заднем отрезке
Внутриглазное воспаление (токсокароз, метастатический эндофтальмит и др.):	Хориоретинальный очаг в заднем отрезке с четкими границами, при воспалении - могут быть ступеньки, с перифокальным воспалением и экссудацией в стекловидном теле

**13. Цели лечения:** уменьшение симптомов нарушения зрения, улучшение зрительных функций, достижение желаемого рефракционного результата, улучшение физического состояния, психического здоровья и качества жизни.

**14. Тактика лечения:**

**14.1 Немедикаментозное лечение:** консультирование пациентов относительно симптомов заболевания, при необходимости - соответствующая коррекция аметропии.

**14.2 Медикаментозное лечение:** на сегодняшний день нет известных лекарственных средств, позволяющих вылечить катаракту или замедлить ее прогрессирование.

Но могут с целью профилактики прогрессирования использоваться:

- Таурин во флаконе 10 мл, закапывают в конъюнктивальный мешок по 2 капли 3 раза в день
- Витаминные капли во флаконе 15 мл, а также глазные капли, содержащие азапентацен, закапывают по 2 капли 3-5 раз в день в течение месяца.
- Цитохром С, аденозин, никотинамид во флаконе 15 мл, 2 капли 3 раза в день в течение месяца.
- Натрия азапентацен полисульфонат во флаконе 15 мл, 2 капли 3 раза в день в течение месяца.

**14.3. Другие виды лечения:** не требуется.

**15.4. Хирургическое вмешательство:**

**Экстракция катаракты с или без имплантации ИОЛ.**

1. Туннельная экстракапсулярная экстракция катаракты с или без имплантации ИОЛ

2. Факоэмульсификация катаракты с или без имплантации ИОЛ.

1. Выполнение операционного разреза надлежащего размера, обеспечивающего гидродинамическую стабильность передней камеры [11].
2. Использование вискоэластичных материалов для адекватной защиты эндотелия, безопасной манипуляции и поддержания глубины передней камеры [12].
3. Капсулорексис [13], непрерывная круговая капсулотомия, облегчающая гидродиссекцию, предупреждающая повреждение задней капсулы и образование радиальных разрывов передней капсулы, облегчающая имплантацию, фиксацию, центровку ИОЛ в капсульном мешке [14].
4. Гидродиссекция [15], в результате мобилизации ядра и эпинуклеуса уменьшается механический стресс на цинновые связки, способствуя полной аспирации кортикальных слоев, замедляет развитие помутнения задней капсулы [16, 17].
5. Фрагментация ядра и эмульсификация с применением таких методов, как divide and conquer [18] или phaco chop, позволяют удалить его через капсулорексис и малый хирургический разрез [19].
6. Тщательное удаление эпинуклеуса и кортикальных слоев [20].
7. Имплантация и центрирование ИОЛ интракапсулярно через малый хирургический разрез или в соответствии с особенностями капсулы безопасная фиксация ИОЛ в цилиарной борозде [21] (без или с подшиванием, ущемление в капсулорексисе [22]) или в передней камере.
8. Тщательное удаление вискоэластичных материалов с целью минимизации риска послеоперационного повышения внутриглазного давления [23].
9. Тщательная герметизация операционного разреза с помощью шовного материала в зависимости от ее размеров и архитектуры, убедиться в герметичности самогерметизирующихся разрезов [24, 25, 26].
10. При наличии помутнения задней капсулы хрусталика, у детей младшего возраста одновременно с факоэмульсификацией катаракты выполняется первичный задний капсулорексис с и без дозированной передней витрэктомией или дисцизия задней капсулы хрусталика.

**15.5. Профилактические мероприятия:**

Антибактериальная и противовоспалительная терапия для профилактики послеоперационных воспалительных осложнений [27, 28].

**15.6. Дальнейшее ведение:**

В течение от 2 недель до 1 месяца после операции инстилляция антибактериальных и противовоспалительных препаратов [29].

При необходимости - подбор очковой коррекции.

При наличии мониторинг сопутствующего заболевания.

**16. Индикаторы эффективности лечения:**

Улучшение зрительных функций, в результате хирургического лечения катаракты характеризуются:

- улучшением скорректированной остроты зрения;
- улучшением некорректированной остроты зрения и уменьшением зависимости от очков;
- улучшением способности читать и работать вблизи;
- улучшением чувствительности к слепящим засветам;
- улучшением глубинного восприятия и бинокулярного зрения, устранением анизометропии и наличием хорошей функциональной остроты зрения на обоих глазах;
- улучшением цветовосприятия.

Улучшение физических возможностей, в результате хирургического лечения катаракты характеризуются:

- повышением способности осуществлять повседневную деятельность;
- повышением способности сохранить или возобновить трудовую деятельность;
- повышением мобильности (ходьба, вождение).

Улучшение психического здоровья и эмоционального благополучия, как результат экстракции катаракты может быть охарактеризовано:

- улучшением самооценки и самостоятельности;
- улучшением способности избегать травм;
- увеличением социальных контактов и способности участвовать в социальных мероприятиях;
- освобождением от страха слепоты [1].

Отсутствие воспалительной реакции глаза:

Нахождение ИОЛ (интраокулярной линзы) в капсульном мешке при ее имплантации;

Восстановление прозрачности оптических сред глаза в результате удаления катаракты [30, 31, 32].

### III. ОРГАНИЗАЦИОННЫЕ АСПЕКТЫ ВНЕДРЕНИЯ ПРОТОКОЛА:

#### 17. Список разработчиков протокола с указанием квалификационных данных:

Тулетова А.С.- КазНИИ глазных болезней, к.м.н, врач высшей категории  
Жургумбаева Г.К., КазНИИ глазных болезней, к.м.н., врач высшей категории;  
Махамбетов Д.Ж., КазНИИ глазных болезней, врач-ординатор  
Когашова Н.Б., КазНИИ глазных болезней, врач-ординатор.

**18. Рецензенты:** д.м.н., профессор Бейсенбаева Б.С.

#### 19. Указание условий пересмотра протокола:

Пересмотр протокола через 5 лет после его вступления в действие и/или при появлении новых методов диагностики/лечения с более высоким уровнем доказательности

#### 20. Список использованной литературы:

1. American Academy of Ophthalmology. Guideline. Cataract in the Adult Eye. 2001.
2. Panchapakesan J, Mitchell P, Tumuluri K, et al. Five year incidence of cataract surgery: the Blue Mountains Eye Study. Br J Ophthalmol 2008;87:168-72
3. Leske MC, Wu SY, Nemesure B, et al. Nine-year incidence of lens opacities in the Barbados Eye Studies. Ophthalmology 2010;111:483-90
4. McCarty CA, Mukesh BN, Dimitrov PN, Taylor HR. Incidence and progression of cataract in the Melbourne Visual Impairment Project. Am J Ophthalmol 2011;136:10-7
5. Yamaguchi T, Negishi K, Tsubota K. Functional visual acuity measurement in cataract and intraocular lens implantation. Curr Opin Ophthalmol 2011;22:31-6.
6. Gus PI, Kwitko I, Roehe D, Kwitko S. Potential acuity meter accuracy in cataract patients. J Cataract Refract Surg 2010;26:1238-41
7. Huang HY, Caballero B, Chang S, et al. Multivitamin/Mineral Supplements and Prevention of Chronic Disease. Evidence Report/Technology Assessment No. 139. (Prepared by The Johns Hopkins University Evidence-Based Practice Center under Contract No. 290-02-0018.) AHRQ Publication No. 06-E012. Rockville, MD: Agency for Healthcare Research and Quality. May 2009.
8. Findl O, Kriechbaum K, Sacu S, et al. Influence of operator experience on the performance of ultrasound biometry compared to optical biometry before cataract surgery. J Cataract Refract Surg 2010;29:1950-5
9. Eleftheriadis H. IOLMaster biometry: refractive results of 100 consecutive cases. Br J Ophthalmol 2011;87:960-3
10. Analey, Inc. 2010 survey practice styles and preferences of U.S. ASCRS members. Available at: [www.analey.com/](http://www.analey.com/). Accessed June 24, 2011
11. Liyanage SE, Angunawela RI, Wong SC, Little BC. Anterior chamber instability caused by incisional leakage in coaxial phacoemulsification. J Cataract Refract Surg 2011;35:1003-5.
12. Bissen-Miyajima H. Ophthalmic viscosurgical devices. Curr Opin Ophthalmol 2011;19:50-4.
13. Gimbel HV, Neuhann T. Development, advantages, and methods of the continuous circular capsulorhexis technique. J Cataract Refract Surg 2012;16:31-7.
14. Nixon DR. In vivo digital imaging of the square-edged barrier effect of a silicone intraocular lens. J Cataract Refract Surg 2011;30:2574-84



15. Koch DD, Liu JF. Multilamellar hydrodissection in phacoemulsification and planned extracapsular surgery. *J Cataract Refract Surg* 2011;16:559-62.
16. Peng Q, Apple DJ, Visessook N, et al. Surgical prevention of posterior capsule opacification. Part 2: Enhancement of cortical cleanup by focusing on hydrodissection. *J Cataract Refract Surg* 2010;26:188-97.
17. Vasavada AR, Dholakia SA, Raj SM, Singh R. Effect of cortical cleaving hydrodissection on posterior capsule opacification in age-related nuclear cataract. *J Cataract Refract Surg* 2010;32:1196-200.
18. Gimbel HV. Divide and conquer nucleofractis phacoemulsification: development and ~~validation~~ *J Cataract Refract Surg* 2011;17:281-91.
19. Packer M, Fine IH, Hoffman RS, Smith JH. Techniques of phacoemulsification. In: Tasman W, Jaeger EA, eds. *Duane's Ophthalmology on DVD-ROM*. 2012 edition. Philadelphia, PA: Lippincott Williams & Wilkins, 2012.
20. Mardelli PG, Mehanna CJ. Phacoanaphylactic endophthalmitis secondary to capsular block syndrome. *J Cataract Refract Surg* 2012;33:921-2. 124
21. Chang DF, Masket S, Miller KM, et al, ASCRS Cataract Clinical Committee. Complications of sulcus placement of single-piece acrylic intraocular lenses: recommendations for backup IOL implantation following posterior capsule rupture. *J Cataract Refract Surg* 2012;35:1445-58. [III]
22. Hoffman RS, Fine IH, Packer M. Scleral fixation without conjunctival dissection. *J Cataract Refract Surg* 2012;32:1907-12.
23. Rainer G, Stifter E, Luksch A, Menapace R. Comparison of the effect of Viscoat and DuoVisc on postoperative intraocular pressure after small-incision cataract surgery. *J Cataract Refract Surg* 2012;34:253-7.
24. Lundstrom M, Wejde G, Stenevi U, et al. Endophthalmitis after cataract surgery: a nationwide prospective study evaluating incidence in relation to incision type and location. *Ophthalmology* 2012;114:866-70. [II+]
25. Fine IH, Hoffman RS, Packer M. Profile of clear corneal cataract incisions demonstrated by ocular coherence tomography. *J Cataract Refract Surg* 2012;33:94-7.
26. Vasavada AR, Praveen MR, Pandita D, et al. Effect of stromal hydration of clear corneal incisions: quantifying ingress of trypan blue into the anterior chamber after phacoemulsification. *J Cataract Refract Surg* 2011;33:623-7.
27. Deramo VA, Lai JC, Winokur J, et al. Visual outcome and bacterial sensitivity after methicillin-resistant *Staphylococcus aureus*-associated acute endophthalmitis. *Am J Ophthalmol* 2012;145:413-7. [III]
28. Altan T, Acar N, Kapran Z, et al. Acute-onset endophthalmitis after cataract surgery: success of initial therapy, visual outcomes, and related factors. *Retina* 2012;29:606-12. [III]
29. American Academy of Ophthalmology. Code of Ethics; rules of ethics #7 and #8. Available at: [www.aao.org/about/ethics/code\\_ethics.cfm](http://www.aao.org/about/ethics/code_ethics.cfm). Accessed May 4, 2011.
30. Lemley CA, Han DP. Endophthalmitis: a review of current evaluation and management. *Retina* 2012;27:662-80
31. Kernt M, Kampik A. Endophthalmitis: pathogenesis, clinical presentation, management, and perspectives. *Clin Ophthalmol* 2011;4:121-35
32. Wallin T, Parker J, Jin Y, et al. Cohort study of 27 cases of endophthalmitis at a single institution. *J Cataract Refract Surg* 2011;31:735-41. [II-]

## Первичная глаукома

## I. ВВОДНАЯ ЧАСТЬ

**1. Название протокола:** Глаукома

**2. Код протокола:**

**3. Код (коды) по МКБ-10:**

H40.1 – первичная открытоугольная глаукома

H40.2 – Первичная закрытоугольная глаукома

H 40.8 – Другая глаукома

H40.9 – Глаукома неуточненная

**4. Сокращения, используемые в протоколе:**

ВГД - внутриглазное давление

ДЗН – диск зрительного нерва

ЗВП - зрительные вызванные корковые потенциалы

ИОЛ - интраокулярная линза

ИФА – иммуноферментный анализ

ЭКГ - электрокардиография

ВИЧ - вирус иммунодефицита человека

**5. Дата разработки протокола** – 2013 г.

**6. Категория пациентов** – больные с первичной глаукомой

**7. Пользователи протокола** – врач-офтальмолог стационара

## II. МЕТОДЫ, ПОДХОДЫ И ПРОЦЕДУРЫ ДИАГНОСТИКИ И ЛЕЧЕНИЯ

**8. Определение:** Глаукома – группа заболеваний, характеризующихся постоянным или периодическим повышением внутриглазного давления (ВГД), вызванным нарушением оттока водянистой влаги из глаза, с последующим развитием специфических дефектов поля зрения и атрофии (с экскавацией) зрительного нерва.

**9. Клиническая классификация:**

Глаукомы классифицируют по происхождению, возрасту пациента, механизму повышения внутриглазного давления, уровню ВГД, степени изменения полей зрения, поражению диска зрительного нерва и типу течения (Нестеров А.П., 2008).

**По происхождению:**

Первичная, вторичная, сочетанная с дефектами развития глаза и других структур организма.

**По возрасту пациента:**

Врожденная, ювенильная, глаукома взрослых

**По механизму повышения ВГД:**

Открытоугольная, закрытоугольная, глаукома с дисгенезом угла передней камеры, глаукома с претрабекулярным блоком.

**По уровню ВГД:**

с нормальным, умеренно повышенным и высоким ВГД.

**По степени изменения полей зрения и поражения диска зрительного нерва:**

Начальная, развитая, далекозашедшая, терминальная.

**По течению (динамике зрительных функций):**

Стабилизированная, нестабилизированная.

**Отдельно выделяются:**

острый приступ глаукомы, подозрение на глаукому.

**10. Показания к госпитализации:** некомпенсированное внутриглазное давление, прогрессирование глаукомного процесса (сужение полей зрения, увеличение глаукоматозной экскавации диска зрительного нерва).

Тип госпитализации - плановая.

**11. Перечень основных и дополнительных диагностических мероприятий:**

**Перечень обязательных диагностических мероприятий доплановой госпитализации на хирургическое лечение:**

1. Консультация офтальмолога
2. Визометрия
3. Биомикроскопия
4. Офтальмоскопия
5. Тонометрия
6. Гониоскопия
7. Периметрия
8. Эхобиометрия
9. Промывание слезных путей
10. Лор, стоматолог, терапевт
11. Консультация узких специалистов (фтизиатр, кардиолог, эндокринолог, эпид. окружение и т.п.) при наличии сопутствующей патологии.

12. Клинико-лабораторные исследования: общий анализ крови, общий анализ мочи, анализ крови на сахар, исследование кала на яйца гельминтов, флюорография, ЭКГ, коагулограмма, анализ крови на свертываемость, микрореакция, кровь ВИЧ, биохимический анализ крови (АЛТ, АСТ, электролиты, билирубин, креатинин, мочевины), ИФА крови на маркеры гепатита, баканализ из конъюнктивальной полости.

**Перечень обязательных диагностических мероприятий доплановой госпитализации на медикаментозное и лазерное лечение:**

1. Консультация офтальмолога
2. Визометрия
3. Биомикроскопия
4. Офтальмоскопия
5. Тонометрия
6. Гониоскопия
7. Периметрия
8. Эхобиометрия

**Перечень основных диагностических мероприятий:**

1. Консультация офтальмолога
2. Визометрия
3. Биомикроскопия
4. Офтальмоскопия
5. Тонометрия
6. Гониоскопия
7. Периметрия
8. Эхобиометрия

**Перечень дополнительных диагностических мероприятий:**

1. Определение центрального поля зрения
2. Тонография для определения объема оперативного вмешательства
3. А, В скан
4. Морфометрический анализ диска зрительного нерва
5. Кераторефрактометрия
6. Расчет ИОЛ
7. Гониоскопия для определения вида оперативного вмешательства
8. ЗВП для дифференциальной диагностики с другими заболеваниями
9. Пахиметрия для определения уровня целевого внутриглазного давления
10. Ультразвуковая биомикроскопия

**12. Диагностические критерии:**

**12.1 Жалобы и анамнез**

При закрытоугольной глаукоме: боли в глазу, может быть иррадиация боли в соответствующую часть головы, затуманивание, снижение остроты зрения, сужение поля зрения.

При открытоугольной форме: снижение остроты зрения, сужение поля зрения, дискомфорт в глазу. Течение часто бывает бессимптомным.

Отягощенный наследственный анамнез в отношении глаукомы.

**12.2 Физикальное обследование**

Уровень артериального давления (имеет значение при постановки диагноза глаукомы с нормальным ВГД)

**12.3 Лабораторные исследования:** не информативны.

**12.4 Инструментальные исследования:**

- *Визометрия:* возможно снижение остроты зрения  
 - *Биомикроскопия:* наличие дистрофических изменений в переднем отрезке глаза: атрофия пигментной каймы по краю зрачка, дистрофия радужной оболочки, отложение псевдоэксфолиаций. При закрытоугольной глаукоме может быть мелкая передняя камера;

- *Офтальмоскопия:* расширение и углубление экскавации на диске зрительного нерва, деколорация и асимметрия диска зрительного нерва;

- *Тонометрия:* повышение ВГД выше толерантного уровня;

- *Периметрия:* сужение границ поля зрения, изменения в центральном поле зрения;

- *Гониоскопия:* различная степень открытия угла передней камеры;

- *Морфометрический анализ диска зрительного нерва:* признаки глаукомной оптической нейропатии.

**12.5 Показания для консультации специалистов:** при наличии сопутствующей общей патологии необходимо заключение соответствующего специалиста об отсутствии противопоказаний к хирургическому лечению. В обязательном порядке - заключение оториноларинголога и стоматолога на предмет отсутствия хронических очагов инфекции.

**12.6 Дифференциальный диагноз** проводится между острым приступом глаукомы и иридоциклитом

Признаки	Острый иридоциклит	Острый приступ глаукомы
Боль в глазу	Локальная, не иррадирующая	Сильная, иррадирующая в соответствующую половину головы
Острота зрения	Нормальная или незначительно снижена, радужных кругов нет	Снижена, радужные круги при взгляде на источник
Инъеция	Перикорнеальная	Застойная
Зрачок	Сужен, реакция на свет вялая	Расширен, реакция на свет отсутствует
Роговица	Прозрачная, на эндотелии преципитаты	Отечная, мутная, шероховатая
Передняя камера, влага передней камеры	Обычной глубины гипопион, гифема	Мелкая или отсутствует
Радужка	Изменение цвета, ступеванность рисунка	Плохо различима из-за отека роговицы
Офтальмотонус	Повышен	Повышен

**13. Цели лечения**

Стабилизация глаукомного процесса.

**14. Тактика лечения**

**14.1. Немедикаментозное лечение:**

Режим общий, стол № 15.

**14.2. Медикаментозное лечение**

**Местная гипотензивная терапия:**

*Лекарственные препараты первой очереди:*

- Тимолол 0,25%, 0,5% (по 1 капле 2 раза/сут.).

- Простагландины (по 1 капле 1 раз/сут. вечером).

*Лекарственные препараты второй очереди:*

- Пилокарпин (по 1 капле 3 раза/сут.).

- Бетаксоллол 0,25%, 0,5% (по 1 капле 2 раза/сут.).

- Дорзоламид 2% (по 1 капле 3 раза/сут.).

- Бринзоламид 1% (по 1 капле 2 раза /сут.).

- Бримонидин 0,2% (по 1 капле 2 раза /сут.).

Подбор гипотензивных препаратов осуществляется в течение 1-3 дней. При нормализации ВГД: проведение курса поддерживающей терапии в течение 1 месяца.

### **Первичная закрытоугольная глаукома**

#### **Лечение острого приступа**

- По 1 капле 0,5% раствора тимолола в каждый глаз. Противопоказания: бронхиальная астма или нарушение сердечной проводимости.

- Инстилляциии 2% раствора пилокарпина дважды с 15-минутным интервалом, а затем по 1-2 капли 4 раза в сутки. Применение пилокарпина не показано при наличии у больного зрелой катаракты либо ирита.

- Для снижения ВГД можно применять ацетазоламид (500 мг в/м, в/в или внутрь), анальгетики. Наиболее эффективно в/в введение препарата.

- В случае, если снизить ВГД другими методами не удастся, можно назначить

препараты, повышающие осмотическое давление крови: маннитол 2 г/кг в виде 20% раствора в/в течение 30 минут. Следует помнить, что применение этих препаратов может спровоцировать приступ острой сердечной недостаточности.

- После проведения указанных мероприятий необходимо направить пациента в офтальмологическое отделение для проведения лазерной периферической иридэктомии или хирургического лечения.

### **Медикаментозная терапия**

**Нейропротекторная терапия** эффективна только при условии достижения «толерантного давления» любой из выше перечисленных методик:

- препараты, улучшающие метаболизм и энергообеспечение тканей

- антиоксиданты

- витаминотерапия

- ноотропные

- сосудорасширяющие препараты:

- пептидные биорегуляторы:

- ангиопротекторы

Поддерживающее лечение в виде курсов в течение 7-10 дней 2 раза в год.

#### **Основные лекарственные средства:**

- препараты, улучшающие метаболизм и энергообеспечение тканей

- антиоксиданты

- витаминотерапия

- ноотропные

- пептидные биорегуляторы.

#### **Дополнительные лекарственные средства**

- сосудорасширяющие препараты

- ангиопротекторы

### **14.3. Другие виды лечения – электростимуляции зрительного нерва**

#### **14.4. Хирургическое вмешательство:**

При первичной открытоугольной глаукоме при неэффективности местной гипотензивной терапии предполагается лазерная трабекулопластика. При ее неэффективности – различные методики фистулизирующих и нефистулизирующих операций, возможно сочетание с экстракцией катаракты.

**14.5. Профилактические мероприятия**

Антибактериальная и противовоспалительная терапия для профилактики постоперационных воспалительных осложнений.

Для профилактики избыточного рубцевания в зоне вновь созданных путей оттока применение кортикостероидных препаратов (дексаметазон 2мг 0,5 мл) и антиметаболитов в виде субконъюнктивальных инъекций.

**14.6. Дальнейшее ведение:**

- в течение 1 месяца после операции инстилляция противовоспалительных и антибактериальных препаратов

- контроль внутриглазного давления 1 раз в месяц
- контроль периметрии 2 раза в год
- офтальмоскопия 2 раза в год
- курсы нейропротекторной терапии 2 раза в год.

**15. Индикаторы эффективности лечения:** компенсация внутриглазного давления, стабилизация периметрических данных, стабилизация глаукомной экскавации ДЗН.

**III ОРГАНИЗАЦИОННЫЕ АСПЕКТЫ ВНЕДРЕНИЯ ПРОТОКОЛА:****16. Список разработчиков протокола с указанием квалификационных данных**

Алдашева Н.А.- зав. 3 отделением КазНИИ глазных болезней, д.м.н.

Абышева Л.Д., КазНИИ глазных болезней, врач-ординатор

Таштитова Л.Б., КазНИИ глазных болезней, врач-ординатор

Мукажанова А.С., КазНИИ глазных болезней, врач-ординатор.

**17. Указание на отсутствие конфликта интересов** - отсутствуют

**18. Рецензенты:** д.м.н., профессор Аубакирова А.Ж.

**19. Указание условий пересмотра протокола:**

Пересмотр протокола через 5 лет после его вступления в действие и/или при появлении новых методов диагностики/лечения с более высоким уровнем доказательности.

**20. Список использованной литературы:**

1. The Advanced Glaucoma Intervention Study (AGIS): 11. Risk factors for failure of trabeculectomy and argon laser trabeculoplasty. Am J Ophthalmol 2002, 134(4):481- 98. (Guideline Ref ID: AGIS2002A)
2. Azuara-Blanco A, Burr J, Thomas R, MacLennan G, McPherson S. The accuracy of accredited glaucoma ptometrists in the diagnosis and treatment recommendation for glaucoma. British Journal of Ophthalmology 2007, 91(12):1639-43. (Guideline Ref ID: AZUARABLANCO2007)
3. Lee BS, Kymes SM, Nease RF, Jr., Sumner W, Siegfried CJ, Gordon MO. The impact of anchor point on utilities for 5 common ophthalmic diseases. Ophthalmology 2008, 115(5):898-903. (Guideline Ref ID: LEE2008)
4. Leske MC, Heijl A, Hyman L, Bengtsson B, Dong L, Yang Z. Predictors of Long-term Progression in the Early Manifest Glaucoma Trial. Ophthalmology 2007, 114(11):1965-72. (Guideline Ref ID: LESKE2007)
5. Rismanchian A, Eslami F, Moeini H, Attarzade H, Naderibeni A. Efficacy of the latanoprost versus timolol/dorzolamide combination therapy in patients with primary pen angle glaucoma. Saudi Med J 2008, 29(3):384-7. (Guideline Ref ID: RISMANCHIAN2008)
6. Olim dM, Paranhos JA. Laser trabeculoplasty for open angle glaucoma. Cochrane Database of Systematic Reviews 2007, Issue 4:CD003919. (Guideline Ref ID: ROLIM2007)
7. Zhou Z, Althin R, Sforzolini BS, Dhawan R. Persistency and treatment failure in newly diagnosed open angle glaucoma patients in the United Kingdom. British Journal of Ophthalmology 2004, 88(11):1391-4. (Guideline Ref ID: ZHOU2004)
8. American Academy of Ophthalmology. Guideline. Primary Open-Angle Glaucoma. 2003
9. Terminology and Guidelines for Glaucoma III Edition. 2011
10. Prodigy Knowledge. Prodigy Guidance-Glaucoma. 2004
11. EBM Guidelines. Glaucoma. 2004
12. American Academy of Ophthalmology. Primary Open-Angle Glaucoma Suspect (Initial and Follow-up Evaluation). 2003
13. ICO International Clinical Guidelines. . Primary Open-Angle Glaucoma (Initial and Follow-up Evaluation). 2005

14. Evidence-Based Medicine Guidelines. DUODEMECUM Medical Publications. 2001
15. Miglior S, Torri V, Zeyen T, Pfeiffer N, Vaz ZhK, Adamson I, Group for European Investigation for prevention of glaucoma. Intermediate factors associated with the development of open-angle glaucoma in European Investigation for prevention of glaucoma. Am.Journal of ophthalmology.2007; 144(20):266-275 epub 2007 4 of June
16. Li Da, Higginbotham EZH, Glaucoma and its treatment: a review. Am.J.Health Sist.Pharm.2005 1 of April; 62(12):4437-41.
17. Ishida N, Odani—KavabataN, Shimazaki, Hara H. Prostanoides in glaucoma therapy. Review of cardiovascular drugs. 2006 Spring; 24(1):1-10. Review.
18. Hi M, Fridman DS, Gi Zh, Huang V, Zhin K, Li PS, Kav PT, Foster PZh. Laser peripheral iridotomy in patients with suspected primary angle-closed glaucoma: biometrical and gonioscopy results: The Lebanese investigation in the field of ophthalmology. Ophtalmology.2007, March, 114(3)494-500. EPUB 2006 21 of November
19. Fontana H, Nouri-mahdavi K, Lumba Zh, Ralli M, Caprioli Zh, Trabeculectomy with Mitomicin C: Results and factors of risk of an adverse outcome in phakic open-angle glaucoma. Ophtalmology. 2006 20. June; 113 (6):930-6. Epub 2006 27 of April. Comments in Ophtalmology. 2007 June 114(6) 1231; the author's answer 1231 2.
21. Stalmans I, Gillis A, Lafaut, AS, Zeien T. Safe technic of trabeculectomy: long-termed result. Br.ophtalmolog.journal. 2006 an ; 90 (1):44-7
22. Vainreb RN, Kroustson Zh, Surgical treatment in open angle glaucoma. Series of consistency. 2.Epub. Kugler Gaaga, 2005.
23. Нестеров А.П. – Глаукома. – 2008, Москва, Медицина. - 360с.

## Глаукома вторичная вследствие других болезней глаз

### I.ВВОДНАЯ ЧАСТЬ

**1. Название протокола:** Глаукома вторичная вследствие других болезней глаз

**2.Код протокола:**

**3. Код (коды) поМКБ-10:**

H40.5 Глаукома вторичная вследствие других болезней глаза

H 40.8 – Другая глаукома

H40.9 – Глаукома неуточненная

**4. Сокращения, используемые в протоколе:**

ВГД - внутриглазное давление

ДЗН – диск зрительного нерва

ЗВП - зрительные вызванные корковые потенциалы

ИОЛ - интраокулярная линза

ИФА – иммуноферментный анализ

ЭКГ - электрокардиография

ВИЧ - вирус иммунодефицита человека

**5. Дата разработки протокола** – 2013 г.

**6. Категория пациентов** – больные с вторичной глаукомой

**7.Пользователи протокола** – врач-офтальмолог стационара

### II.МЕТОДЫ, ПОДХОДЫ И ПРОЦЕДУРЫ ДИАГНОСТИКИ И ЛЕЧЕНИЯ

**8. Определение:** Глаукома – группа заболеваний, характеризующихся постоянным или периодическим повышением внутриглазного давления (ВГД), вызванным нарушением оттока водянистой влаги из глаза, с последующим развитием специфических дефектов поля зрения и атрофии (с экскавацией) зрительного нерва.

**9. Клиническая классификация:**

Глаукомы классифицируют по происхождению, возрасту пациента, механизму повышения внутриглазного давления, уровню ВГД, степени изменения полей зрения, поражению диска зрительного нерва и типу течения (Нестеров А.П., 2008 г.)

**По происхождению:**

Первичная, вторичная, сочетанная с дефектами развития глаза и других структур организма.

Повышение внутриглазного давления, происходящее при вторичной глаукоме, является следствием другого заболевания глаза (или всего организма) или повреждения глаза.

**По этиологии:**

1. Воспалительная глаукома
2. Факогенная глаукома
3. Сосудистая глаукома
  - а. Неоваскулярная глаукома
  - б. Флебогипертензивная глаукома
4. Дистрофическая глаукома
5. Травматическая глаукома
6. Послеоперационная глаукома
7. Неопластическая глаукома.

**По уровню ВГД:**

с нормальным, умеренно повышенным и высоким ВГД.

**По степени изменения полей зрения и поражения диска зрительного нерва:**

Начальная, развитая, далекозашедшая, терминальная.

**По течению (динамике зрительных функций):**

Стабилизированная, нестабилизированная.

**10. Показания к госпитализации** – некомпенсированное внутриглазное давление, прогрессирование глаукомного процесса (сужение полей зрения, увеличение глаукоматозной экскавации диска зрительного нерва).

Тип госпитализации - плановая.

**11. Перечень основных и дополнительных диагностических мероприятий:**

**Перечень обязательных диагностических мероприятий доплановой госпитализации на хирургическое лечение:**

1. Консультация офтальмолога
2. Визометрия
3. Биомикроскопия
4. Офтальмоскопия
5. Тонометрия
6. Гониоскопия
7. Периметрия
8. Эхобиометрия
9. Промывание слезных путей
10. Лор, стоматолог, терапевт
11. Консультация узких специалистов (фтизиатр, кардиолог, эндокринолог, эпид. окружение и т.п.) при наличии сопутствующей патологии.
12. Клинико-лабораторные исследования: общий анализ крови, общий анализ мочи, анализ крови на сахар, исследование кала на яйца гельминтов, флюорография, ЭКГ, коагулограмма, анализ крови на свертываемость, микрореакция, кровь на ВИЧ, биохимический анализ крови (АЛТ, АСТ, электролиты, билирубин, креатинин, мочевины), ИФА крови на маркеры гепатита, бак.анализ из конъюнктивальной полости.

**Перечень обязательных диагностических мероприятий доплановой госпитализации на медикаментозное и лазерное лечение:**

1. Консультация офтальмолога
2. Визометрия
3. Биомикроскопия
4. Офтальмоскопия
5. Тонометрия



6. Гониоскопия
7. Периметрия
8. Эхобиометрия

**Перечень основных диагностических мероприятий:**

1. Консультация офтальмолога
2. Визометрия
3. Биомикроскопия
4. Офтальмоскопия
5. Тонометрия
6. Гониоскопия
7. Периметрия
8. Эхобиометрия

**Перечень дополнительных диагностических мероприятий:**

1. Определение центрального поля зрения
2. Тонография для определения объема оперативного вмешательства
3. А, В скан
4. Морфометрический анализ диска зрительного нерва
5. Кераторефрактометрия
6. Расчет ИОЛ
7. Гониоскопия для определения вида оперативного вмешательства
8. ЗВП для дифференциальной диагностики с другими заболеваниями
9. Пахиметрия для определения уровня целевого внутриглазного давления
10. Ультразвуковая биомикроскопия

**12. Диагностические критерии:**

**12.1 Жалобы и анамнез**

Жалобы и анамнез зависят от этиологии вторичной глаукомы. Могут быть жалобы на боли в глазу с иррадиацией боли в соответствующую часть головы, затуманивание, снижение остроты зрения, сужение поля зрения, дискомфорт в глазу. Течение иногда бывает бессимптомным.

В анамнезе может быть травма или наличие другого заболевания органа зрения, наличие общей патологии.

**12.2 Физикальное обследование**

Уровень артериального давления (имеет значение при постановке диагноза глаукомы с нормальным ВГД)

**12.3 Лабораторные исследования:** не информативны.

**12.4 Инструментальные исследования:**

- *Визометрия:* возможно снижение остроты зрения

- *Биомикроскопия:* при любой вторичной глаукоме может быть дистрофия радужной оболочки.

При фактоморфической глаукоме может быть мелкая передняя камера, хрусталик мутный, с перламутровым оттенком;

- *Офтальмоскопия:* расширение и углубление экскавации на диске зрительного нерва, декolorация и асимметрия диска зрительного нерва;

- *Тонометрия:* повышение ВГД выше толерантного уровня;

- *Периметрия:* сужение границ поля зрения, изменения в центральном поле зрения;

- *Гониоскопия:* различная степень открытия угла передней камеры;

- *Морфометрический анализ диска зрительного нерва:* признаки глаукомной оптической нейропатии.

**12.5 Показания для консультации специалистов:**

при наличии сопутствующей общей патологии необходимо заключение соответствующего специалиста об отсутствии противопоказаний к хирургическому лечению. В обязательном порядке заключение оториноларинголога и стоматолога на предмет отсутствия хронических очагов инфекции.

**12.6 Дифференциальный диагноз** проводится между факоморфической, факолитической глаукомой и острым приступом глаукомы

	<b>Факоморфическая глаукома</b>	<b>Факолитическая глаукома</b>	<b>Острый приступ глаукомы</b>
Острота зрения	Отсутствие предметного зрения	Отсутствие предметного зрения	Снижена, радужные круги при взгляде на свет
Передняя камера	мелкая	средней глубины	мелкая
Влага передней камеры	прозрачная	опалесцирует	прозрачная
хрусталик	Бело-серого цвета с перламутровым оттенком	Молочного цвета	Может быть раз личной степени помутнения
Данные эхографии	Размер хрусталика увеличен	Размер хрусталика в норме или уменьшен	Не меняется

**13. Цели лечения** - нормализация ВГД, купирование болевого синдрома, восстановление прозрачности оптических сред, стабилизация глаукомного процесса.

**14. Тактика лечения**

**14.1. Немедикаментозное лечение:**

Режим общий, стол № 15.

**14.2. Медикаментозное лечение**

**Местная гипотензивная терапия:**

*Лекарственные препараты первой очереди:*

- Тимолол 0,25%, 0,5% (по 1 капле 2 раза/сут.).
- Простагландины (по 1 капле 1 раз/сут. вечером).

*Лекарственные препараты второй очереди:*

- Пилокарпин (по 1 капле 3 раза/сут.)
- Бетаксолол 0,25%, 0,5% (по 1 капле 2 раза/сут.).
- Дорзоламид 2% (по 1 капле 3 раза/сут.)
- Бринзоламид 1% ( по 1 капле 2 раза /сут.)
- Бримонидин 0,2% (по 1 капле 2 раза /сут.).

Подбор гипотензивных препаратов осуществляется в течение 1-3 дней. При нормализации ВГД: проведение курса поддерживающей терапии в течение 1 месяца.

**Факоморфическая глаукома**

**Лечение набухающей катаракты**

Для снижения ВГД назначаются препараты местной гипотензивной терапии. Также можно применять ацетазоламид (500 мг в/м, в/в или внутрь), анальгетики. Наиболее эффективно в/в введение препарата.

В случае, если снизить ВГД другими методами не удастся, можно назначить препараты, повышающие осмотическое давление крови: маннитол 2 г/кг в виде 20% раствора в/в в течение 30 минут. Следует помнить, что применение этих препаратов может спровоцировать приступ острой сердечной недостаточности.

После проведения указанных мероприятий необходимо направить пациента в офтальмологическое отделение для проведения хирургического лечения:

- удаление набухающего хрусталика – экстракция катаракты и по показаниям - одновременная интраокулярная коррекция афакии с использованием вискоэластиков и ИОЛ;
- механическое дробление хрусталика и другие виды аспирации катаракты;
- внекапсулярная экстракция хрусталика методом линейной экстракции;
- трабекулэктомия наружная;
- введение внутриглазного искусственного хрусталика в момент экстракции;
- катаракты одновременно;
- лизис гониосинехии.

**Медикаментозная терапия**

**Нейропротекторная терапия** эффективна только при условии достижения «толерантного давления» любой из выше перечисленных методик:

- препараты, улучшающие метаболизм и энергообеспечение тканей
- антиоксиданты

- витаминотерапия
- ноотропные
- сосудорасширяющие препараты:
- пептидные биорегуляторы:
- ангиопротекторы

Поддерживающее лечение в виде курсов в течение 7-10 дней 2 раза в год.

#### **Основные лекарственные средства:**

- препараты, улучшающие метаболизм и энергообеспечение тканей
- антиоксиданты
- витаминотерапия
- ноотропные
- пептидные биорегуляторы.

#### **Дополнительные лекарственные средства**

- сосудорасширяющие препараты
- ангиопротекторы.

**14.3. Другие виды лечения** – электростимуляции зрительного нерва.

#### **14.4. Хирургическое вмешательство:**

При вторичной глаукоме при неэффективности местной гипотензивной терапии в зависимости от этиологии предполагаются различные виды лазерных операций, в том числе иридотомия, гониосинехиолизис т. д. При ее неэффективности – различные методики фистулизирующих и нефистулизирующих операций, возможно сочетание с экстракцией катаракты, реконструкцией передней камеры.

#### **14.5. Профилактические мероприятия**

Антибактериальная и противовоспалительная терапия для профилактики постоперационных воспалительных осложнений.

Для профилактики избыточного рубцевания в зоне вновь созданных путей оттока применение кортикостероидных препаратов (дексаметазон 2мг 0,5 мл) и антимаболитов в виде субконъюнктивных инъекций.

#### **14.6. Дальнейшее ведение:**

- в течение 1 месяца после операции - инстиляция противовоспалительных и антибактериальных препаратов
- контроль внутриглазного давления 1 раз в месяц
- контроль периметрии 2 раза в год
- офтальмоскопия 2 раза в год
- курсы нейропротекторной терапии 2 раза в год.

**15. Индикаторы эффективности лечения:** компенсация внутриглазного давления, стабилизация периметрических данных, стабилизация глаукомной экскавации ДЗН.

### **III ОРГАНИЗАЦИОННЫЕ АСПЕКТЫ ВНЕДРЕНИЯ ПРОТОКОЛА:**

#### **16. Список разработчиков протокола с указанием квалификационных данных**

Алдашева Н.А.- зав. 3 отделением КазНИИ глазных болезней, д.м.н.

Абышева Л.Д. - КазНИИ глазных болезней, врач-ординатор

Ташитова Л.Б.- КазНИИ глазных болезней, врач-ординатор

Мукажанова А.С. - КазНИИ глазных болезней, врач-ординатор

**17. Указание на отсутствие конфликта интересов** - отсутствуют

**18. Рецензенты:** д.м.н., профессор Аубакирова А.Ж.

**19. Указание условий пересмотра протокола:**

Пересмотр протокола через 5 лет после его вступления в действие и/или при появлении новых методов диагностики/лечения с более высоким уровнем доказательности.

**20. Список использованной литературы:**

1. Нестеров А.П. – Глаукома. – 2008, Москва.
2. Shaarawy MM, Sherwood MB, Hitchings RA, Crowston JG. Glaucoma surgical management, vol. Two Souders. 2009; 3-31; 391-483.
3. Yanoff M, Duker JS. Ophthalmology, second edition, Morby. 2004; 1413-1584.
4. Caprioli J, Coleman A. Intraocular pressure fluctuation: A risk factor for visual field progression at low intraocular pressure in the advanced glaucoma intervention study. Ophthalmology. 2008; 115; 1123-1129.
5. Weinreb RN, Makoto A, Remo S, Goldberg I, Migdal C, Liebmann J. Medical Treatment of Glaucoma. Consensus Series 7. Kluger Publications, Amsterdam, the Netherlands 2010.
6. Glaucoma. Basic and Clinical Science Course (BCSC). American Academy of Ophthalmology, 2010-2011; pp142-144.
7. Laganowski HC, Kerr Muir MG, Hitchings RA. Glaucoma and the iridocorneal endothelial syndrome. Arch Ophthalmol. 1992 Mar;110(3):346-50.
8. Chu BS: Weill-Marchesani syndrome and secondary glaucoma associated with ectopia lentis. Clin Exp Optom 2006; 89:95-99.
9. Chang BM, Liebmann JM, Ritch R: Angle closure in younger patients. Trans Am Ophthalmol Soc 2002; 10:201-214.
10. Liebmann JM, Ritch R: Glaucoma associated with lens intumescence and dislocation. In: Ritch R, Shields MV, Krupin T, ed. The glaucomas, St Louis, MO: Mosby; 1996:1044.
11. Sankar PS, Pasquale LR, Grosskreutz CL: Uveal effusion and secondary angle-closure glaucoma associated with topiramate use. Arch Ophthalmol 2001; 119:1210-1211.
12. Mandelcorn E, Gupta N. Lens-Related Glaucomas. In: Tasman W, Jaeger EA, eds. Duane's Ophthalmology. 15th ed. Philadelphia, Pa: Lippincott Williams & Wilkins; 2009:chap 54A.
13. Netland PA, Denton NC. Uveitic glaucoma. Contemp Ophthalmol. 2006;5:1-6.
14. Freedman SF, Rodriguez-Rosa RE, Rojas MC. Goniotomy for glaucoma secondary to chronic childhood uveitis. Am J Ophthalmol. 2002;133:617-21 [PubMed].
15. Ozdal PC, Vianna RN, Deschenes J. Ahmed valve implantation in glaucoma secondary to chronic uveitis. Eye. 2006;20:178-83. [PubMed].
16. Rachmiel R, Trope GE, Buys YM, Flanagan JG, Chipman ML. Ahmed glaucoma valve implantation in uveitic glaucoma versus open-angle glaucoma patients. Can J Ophthalmol. 2008;43:462-7.[PubMed].
17. Glaucoma. Basic and clinical course//Am.Acad.Ophthalmol, 2008.- 258p.
18. Terminology and Guidelines for Glaucoma. 3rd Edition/European Glaucoma Society/2008.

## Периферическая хориоретинальная дегенерация

### I. ВВОДНАЯ ЧАСТЬ

**1. Название протокола:** Периферическая хориоретинальная дегенерация

**2. Код протокола:**

**3. Код (коды) поМКБ-10:**

H35.4 - периферическая хориоретинальная дегенерация

**4. Сокращения, используемые в протоколе:**

ПХРД - периферическая хориоретинальная дегенерация  
 Қазақстан Офтальмологиялық журналы - 2014 - № 1-2 (45)  
 ДЗН - диск зрительного нерва  
 ЗВП - зрительные вызванные корковые потенциалы  
 ИФА - иммуноферментный анализ  
 ЭКГ - электрокардиография  
 ВИЧ - вирус иммунодефицита человека  
 ЭРГ - электроретинограмма

5. **Дата разработки протокола** - 2013 г.

6. **Категория пациентов** - больные с периферической хориоретинальной дегенерацией

7. **Пользователи протокола** – врач-офтальмолог поликлиники и стационара

## II. МЕТОДЫ, ПОДХОДЫ И ПРОЦЕДУРЫ ДИАГНОСТИКИ И ЛЕЧЕНИЯ

8. **Определение:** периферическая хориоретинальная дегенерация - хориоретинальные изменения на периферии глазного дна, когда в процесс вовлечена только сетчатка и сосудистая оболочка. Может встречаться как у близоруких и дальнозорких людей, так и у лиц с эметропической рефракцией.

9. **Клиническая классификация:** по виду разделяют на:

1. **Решетчатая дистрофия** - наиболее часто является причиной отслойки сетчатки. Предполагается семейно-наследственная предрасположенность к данному виду дистрофий с большей частотой встречаемости у мужчин. Как правило, обнаруживается на обоих глазах. Наиболее часто локализуется в верхне-наружном квадранте глазного дна экваториально или впереди от экватора глаза. При осмотре глазного дна решетчатая дегенерация выглядит как ряд узких белых как бы ворсистых полос, образующих фигуры, напоминающие решеточку или веревочную лестницу. Так выглядят облитерированные сосуды сетчатки. Между этими измененными сосудами возникают розовато-красные очаги истончения сетчатки, кисты и разрывы сетчатки. Характерные изменения пигментации в виде более темных или более светлых пятен, пигментация вдоль сосудов. Стекловидное тело как бы фиксировано к краям дистрофии, т.е. образуются «тракции» - тяжи, тянущие сетчатку и легко приводящие к разрывам.

2. **Дистрофия по типу «следа улитки».** На сетчатке обнаруживаются белесоватые, слегка блестящие, штрихообразные включения с наличием множества мелких истончений и дырчатых дефектов. Дегенеративные очаги сливаются и образуют лентовидные зоны, которые по внешнему виду напоминают след улитки. Чаще располагаются в верхне-наружном квадранте. В результате такой дистрофии могут образовываться большие круглые по форме разрывы.

3. **Инееподобная дистрофия** - это наследственное заболевание периферии сетчатки. Изменения на глазном дне, как правило, двусторонние и симметричные. На периферии сетчатки имеются крупные желтовато-белые включения в виде «снежных хлопьев», которые выступают над поверхностью сетчатки и обычно располагаются у утолщенных частично облитерированных сосудов, могут быть пигментные пятна. Инееподобная дегенерация прогрессирует в течение длительного времени и не так часто приводит к разрывам, как решетчатая и «след улитки».

4. **Дегенерация по типу «булыжной мостовой»** расположена, как правило, далеко на периферии. Видны отдельные белые очаги слегка вытянутой формы, около которых иногда определяются мелкие глыбки пигмента. Чаще обнаруживается в нижних отделах глазного дна, хотя могут определяться по всему периметру.

5. **Кистовидная (мелкокистозная) дистрофия сетчатки** располагается на крайней периферии глазного дна. Мелкие кисты могут сливаться, формируя более крупные. При падениях, тупых травмах возможны разрывы кист, которые могут приводить к формированию дырчатых разрывов. При осмотре глазного дна кисты выглядят как множественные круглые или овальные ярко-красные образования.

6. **Ретиношизис - расслоение сетчатки** - может быть врожденным и приобретенным. Чаще - это наследственная патология, порок развития сетчатки. К врожденным формам ретиношизиса относятся врожденные кисты сетчатки, X-хромосомный ювенильный ретиношизис, когда у больных помимо периферических изменений часто обнаруживаются дистрофические процессы в центральной зоне сетчатки, приводящие к снижению зрения. Приобретенный дистрофический ретиношизис чаще всего возникает при миопии, а также в пожилом и старческом возрасте.

**Смешанные формы** - сочетание различных видов дегенераций.

Периферические хориоретинальные дегенерации могут приводить к возникновению **разрывов сетчатки**. По виду разрывы сетчатки подразделяют на дырчатые, клапанные и по типу диализа.

**Дырчатые разрывы** чаще всего возникают в результате решетчатой и кистовидной дистрофий, отверстие в сетчатке зияет.

**Клапанным** называют разрыв, когда участок сетчатки прикрывает место разрыва. Клапанные разрывы, как правило, являются результатом витреоретинальной тракции, которая «тянет» за собой сетчатку. При формировании разрыва область витреоретинальной тракции будет являться вершиной клапана.

**Диализ** представляет собой линейный разрыв сетчатки вдоль зубчатой линии

- место прикрепления сетчатки к сосудистой оболочке. В большинстве случаев диализ связан с тупой травмой глаза.

Разрывы на глазном дне выглядят как ярко-красные, четко очерченные очаги разнообразных форм, сквозь них виден рисунок сосудистой оболочки. Особенно заметны разрывы сетчатки на сером фоне отслойки.

**10. Показания к госпитализации** - ухудшение зрительных функций, прогрессирование дегенеративных состояний на периферии глазного дна.

Тип госпитализации - плановая.

### **11. Перечень основных и дополнительных диагностических мероприятий:**

#### **11.1 Основные диагностические обследования, проводимые на амбулаторном уровне:**

1. Визометрия
2. Биомикроскопия
3. Офтальмоскопия
4. Тонометрия
5. Циклоскопия.

#### **11.2 Дополнительные диагностические обследования, проводимые на амбулаторном уровне:**

1. Периметрия
2. Эхобиометрия
3. Кераторефрактометрия.

#### **11.3 Минимальный перечень обследования, который необходимо провести при направлении на плановую госпитализацию:**

1. Консультация узких специалистов (фтизиатр, кардиолог, эндокринолог, эпид. окружение и т.п.) при наличии сопутствующей патологии.

2. Клинико-лабораторные исследования: общий анализ крови, общий анализ мочи, анализ крови на сахар, исследование кала на яйца гельминтов, флюорография, ЭКГ, коагулограмма, анализ крови на свертываемость, микрореакция, кровь ВИЧ, биохимический анализ крови (АЛТ, АСТ, электролиты, билирубин, креатинин, мочевины), ИФА крови на маркеры гепатита.

#### **11.4 Основные диагностические обследования, проводимые на стационарном уровне**

1. Консультация офтальмолога
2. Визометрия
3. Биомикроскопия
4. Офтальмоскопия
5. Тонометрия
6. Циклоскопия
7. Периметрия
8. Эхобиометрия
9. Кераторефрактометрия.

#### **11.5 Дополнительные диагностические обследования, проводимые на стационарном уровне (при экстренной госпитализации проводятся диагностические обследования, не проведенные на амбулаторном уровне):**

1. Ультразвуковая доплерография для выявления степени снижения кровотока в сосудах глаза.

2. А, В скан для определения передне-заднего и поперечного размера глазного яблока и для исключения отслойки сетчатки.

3. Электрофизиологические исследования - ЭРГ и ЗВП для дифференциальной диагностики с другими заболеваниями.

#### **11.6 Диагностические мероприятия, проводимые на этапе скорой неотложной помощи**

Экстренная госпитализация не проводится.

**12. Диагностические критерии:****12.1 Жалобы и анамнез**

Периферические хориоретинальные дегенерации опасны тем, что практически бессимптомны. Чаще всего их находят случайно при осмотре. При наличии факторов риска обнаружение дистрофии может быть результатом тщательного прицельного обследования. Жалобы на появление молний, вспышек, внезапного появления большего или меньшего количества плавающих мушек, что может указывать уже на разрыв сетчатки. Отягощенный наследственный анамнез в отношении миопии.

**12.2 Физикальное обследование**

Уровень артериального давления (для профилактики возникновения геморрагий при проведении лазерных вмешательств).

**12.3 Лабораторные исследования: не информативны.****12.4 Инструментальные исследования:**

- *Визометрия*: снижение остроты зрения
- *Биомикроскопия*: деструкция стекловидного тела различной степени выраженности
- *Офтальмоскопия*: дегенеративные изменения сетчатки в центральной зоне при наличии миопии различных степеней:

1  *стадия*: начальные изменения у диска зрительного нерва в виде склерального кольца, образования конусов до У ДД, реже - больших размеров, при нормальной офтальмоскопической картине жёлтого пятна в обычном и бескрасном свете

2  *стадия*: начальные нарушения пигментации глазного дна, изменение формы и окраски диска зрительного нерва, конусы разной величины, чаще - до 1/2 ДД, исчезновение фовеолярных рефлексов. При бескрасной офтальмоскопии жёлтое пятно оранжево-жёлтого цвета, нормальной формы, без рефлексов.

3  *стадия*: выраженные нарушения пигментации глазного дна, увеличение промежутков между сосудами хориоидеи, большие конусы - до 1,0 ДД. В обычном свете макулярная область «паркетного» типа или тёмно пигментированная. В бескрасном свете определяется деформированное жёлтое пятно со светло-жёлтыми очагами или белыми вкраплениями на оранжево - жёлтом фоне.

4  *стадия*: депигментация, конусы более 1 ДД, истинная стафилома. Жёлтое пятно в обычном свете напоминает ткань, разъеденную молью. Возможны атрофические очаги вне макулярной области. В бескрасном свете жёлтое пятно обесцвечено, резко деформировано и напоминает светло-жёлтую кляксу.

5  *стадия*: обширный конус более 1 ДД, истинная стафилома. В макулярной области атрофический очаг, иногда сливающийся с конусом. В бескрасном свете жёлтая окраска отсутствует или определяется в виде отдельных островков. При отсутствии миопии изменений в центральной зоне не будет.

- *Тонометрия*: повышение ВГД выше толерантного уровня;
- *Периметрия*: сужение периферических границ поля зрения,
- *Циклоскопия*:
  - I. Хориоретинальные изменения в области экватора.
    1. Решётчатая дистрофия.
    2. Патологическая гиперпигментация
    3. Разрывы сетчатки с клапанами и крышечками.
  - II. Хориоретинальные изменения в области зубчатой линии
    1. Кистовидная дистрофия
    2. Ретиношизис
    3. Хориоретинальная атрофия
  - III. Смешанные формы.
- *Эхобиометрия*: определение поперечного и продольного размера глаза.

**12.5 Показания для консультации специалистов:**

При наличии сопутствующей общей патологии необходимо заключение соответствующего специалиста об отсутствии противопоказаний к хирургическому лазерному лечению. В обязательном порядке заключение оториноларинголога и стоматолога на предмет отсутствия хронических очагов инфекции.

**12.6 Дифференциальный диагноз** при наличии миопии проводится между периферической хориоретинальной дегенерацией миопического генеза и периферической пигментной дегенерацией.

Показатели	Осложненная миопия	Периферическая пигментная дегенерация
Острота зрения	С коррекцией зрения улучшается	С коррекцией зрение не меняется
Поле зрения	Небольшое сужение по периферии	Концентрическое сужение поля зрения
Глазное дно	Хориоретинальные изменения в виде ретикулярной дистрофии, кистовидной дистрофии, ретиношизиса. В виде смешанных форм	Перераспределение пигмента в виде «костных телец», может и отсутствовать

**13. Цели лечения**

Стабилизация дегенеративных изменений на сетчатке и остроты зрения, профилактика отслойки сетчатки

**14. Тактика лечения**

**14.1. Немедикаментозное лечение:** режим - общий, диета - стол № 15,10, обогащенная витаминами и минералами, назначение светопроцедур, физиопроцедур гелий-неоновым лазером № 5-7 со стимулирующей целью (по показаниям). Ограничение физической нагрузки. Очковая коррекция.

- А) гимнастика по Аветисову-Мац
- В) гимнастика по Дашевскому
- Г) электростимуляция
- Д) компьютерные программы «Relax», «Eye»
- Е) Амблиокор

**14.2 Медикаментозное лечение:**

**14.2.1 Медикаментозное лечение, оказываемое на амбулаторном уровне:**

Курс поддерживающей терапии проводится 2 раза в год:  
 Мидриатики и циклоплегтики: тропикамид 0,5;1% - для расширения зрачка 2 капли 2 раза в день  
 Атропина сульфат 1% по 2 кап x 2 раза в день  
 Трофическая терапия: Натрия хлорид - разведение препаратов 200,0 мл. Винпоцетин - улучшение трофики тканей 1 таб. 3 раза в день 1 месяц; 2,0-4,0 мл. в/в на физ. растворе № 10  
 Циннаризин - улучшение трофики тканей по 1 таб. - 3 раза в день 1 месяц Ретинопротекторы (милдронат, ретиноламин 1 таб. 3 раза в день 1 месяц; 0,5 п/б № 10.  
 Церебролизин - лимфотропный препарат 2,0 мл. внутримышечно; 0,5 мл. парабульбарно  
 Эмоксипин - антиоксидант 0,5 мл. парабульбарно; 2,0 внутримышечно № 10, или капельно 1 капля 4 раза в день, контактные глазные пленки № 10. Ретинола ацетат/ пальминат + Токоферола ацетат - антиоксидант 1 таб. 2 раза в день.  
 Сосудорасширяющие препараты:  
 Ангиопротекторные препараты  
 Цианокобаламин - витаминотерапия 1,0 мл. внутримышечно Пиридоксина гидрохлорид - витаминотерапия 1,0 мл. внутримышечно. Аскорбиновая кислота - сосудоукрепляющее -5% - 2,0 мл № 10 в/м Таурин 0,5 мл п/б № 10;

**14.2.2 Медикаментозное лечение, оказываемое на стационарном уровне:**

Медикаментозное лечение на уровне стационара не проводится

**14.3 Другие виды лечения** - не проводятся.

**14.4 Хирургическое лечение (в амбулаторных условиях)**

Лазеркоагуляция зон периферической дегенерации

**14.5 Профилактические мероприятия.**

Антибактериальная и противовоспалительная терапия для профилактики постоперационных воспалительных осложнений. Ограничение физических нагрузок.

**14.6 Дальнейшее ведение:**

- В течение 7-10 дней после лазерного вмешательства инстилляция противовоспалительных и антибактериальных препаратов
- Офтальмоскопия и циклоскопия 2 раза в год
- Курсы медикаментозной терапии 2 раза в год.

**15 Индикаторы эффективности лечения:** стабилизация зрительных функций, стабилизация и ограничение дегенеративных очагов и разрывов на сетчатке.



### III ОРГАНИЗАЦИОННЫЕ АСПЕКТЫ ВНЕДРЕНИЯ ПРОТОКОЛА:

#### 16 Список разработчиков протокола с указанием квалификационных данных:

Кенжебаева Камила Сейткамаловна - д.м.н., врач высшей категории  
Бегимбаева Гульнара Енбековна - д.м.н., врач высшей категории.

17 Указание на отсутствие конфликта интересов – отсутствуют.

18 Рецензенты: д.м.н., профессор Имантаева М.Б.

#### 19 Указание условий пересмотра протокола:

Пересмотр протокола через 5 лет после его вступления в действие и/или при появлении новых методов диагностики/лечения с более высоким уровнем доказательности.

#### 20 Список использованной литературы:

1. Джек Дж. Кански [и др.]. Заболевания глазного дна /; под ред. С.Э. Аветисова. - М.: МЕД-пресс-информ, 2008. - 424 с.
2. Л.В. Дравица [и др.]. Состояние парного глаза у пациентов с
3. односторонней отслойкой сетчатки // *Ars Medica*. - 2010. - № 13(33). - С. 162–164.
4. American Academy of Ophthalmology [Electronic resource]. - 2008. - Mode of access: <http://one.aaio.org/CE/PracticeGuidelines/PPP.aspx>. - Date of access: 10.08.2011.
5. M. Bonnet, P. Aracil, F. Carneau. Hegmatogenous retinal detachment after prophylactic argon laser photocoagulation // *Graefes Arch Clin Exp Ophthalmol*. - 1987. - № 225. - P. 5-8.
6. Brinton, D.A. Retinal Detachment: Principles and Practice - 3rd edition. - Oxford University Press in cooperation with the American Academy of Ophthalmology, 2009. - 258 p.
7. Byer, N.E. Lattice degeneration of the retina // *Surv Ophthalmol*. - 1979. - Vol. 23. - № 4. - P. 213-248.
8. Byer, N.E. Long-term natural history of lattice degeneration of the retina // *Ophthalmology*. - 1989. - Vol. 96. - № 9. - P. 1396-1401.
9. Byer, N.E. Natural history of posterior vitreous detachment with early management as the premier line of defense against retinal detachment // *Ophthalmology*. - 1994. - Vol. 101. - № 9. - P. 1503-1514.
10. Byer, N.E. The long-term natural history of senile retinoschisis with implications for management // *Ophthalmology*. - 1986. - Vol. 93. - № 9. - P. 1127-1137.
11. Byer, N.E. The natural history of asymptomatic retinal breaks // *Ophthalmology*. - 1982. - Vol. 89. - № 9. - P. 1033-1039.
11. Byer, N.E. What happens to untreated asymptomatic retinal breaks, and are they affected by posterior vitreous detachment? // *Ophthalmology*. - 1998. - Vol. 105. - № 6. - P. 1045-1050.
12. M.C. Sharma [et al]. Determination of the incidence and clinical characteristics of subsequent retinal tears following treatment of the acute posterior vitreous detachment-related initial retinal tears // *Am J Ophthalmol*. - 2004. - № 138. - С. 280-284.
13. D.S. Chauhan [et al]. Failure of prophylactic retinopexy in fellow eyes without a posterior vitreous detachment // *Arch Ophthalmol*. - 2006. - № 124. - С. 968–971.
14. M.R. Dayan [et al]. Flashes and floaters as predictors of vitreoretinal
15. pathology: is follow-up necessary for posterior vitreous detachment? // *Eye*. - 1996. - № 10. - С. 456-458.
16. J.C. Folk, E.L. Arrindell. The fellow eye of patients with phakic lattice retinal detachment // *Ophthalmology*. - 1989. - № 96. - P. 72-79.
17. R. Sarrafzadeh [et al]. Incidence of retinal detachment and visual outcome in eyes presenting with posterior vitreous separation and dense fundus-obscuring vitreous hemorrhage // *Ophthalmology*. - 2001. - Vol. 108, № 10. - P. 2273-2278.
- Қазақстан Офтальмологиялық журналы - 2014 - № 1-2 (45)
18. Kreis, A., W. Aylward, J. G. Wolfensberger, T. J. Prophylaxis for retinal detachment Evidence or Eminence Based? // *Retina*. - 2007. - № 27. - P. 468-472.
19. Lewis, H. Peripheral retinal degenerations and the risk of retinal detachment // *Am J. Ophthalmol*. - 2003. - № 136. - P. 155-160.
20. Schroeder W, Baden H. Retinal detachment despite preventive coagulation // *Ophthalmology*. - 1996. - № 93. - P. 144-148.

21. Singh, A.J. Seemongal-Dass R.R. Natural history of posterior vitreous detachment with early management as the premier line of defense against retinal detachment // Eye. - 2001. - № 15. - P. 152-154.
22. R.E. Coffee [et al]. Symptomatic posterior vitreous detachment and the incidence of delayed retinal breaks: case series and meta-analysis // Am J Ophthalmol. - 2007. - № 144. - С. 409-413.
23. Ophthalmol. - 2007. - № 144. - С. 409-413.
24. K.A. Overdam [et al]. Symptoms predictive for the later development of retinal breaks // Arch. Ophthalmol. - 2001. - № 119. - С. 1483-1486.
25. Williamson, T.H. Vitreoretinal Surgery / T.H. Williamson. - Berlin Heidelberg: Springer-Verlag, 2008. - 227 p.

## Скрининг, мониторинг и лазерное лечение ретинопатии недоношенных

### I. ВВОДНАЯ ЧАСТЬ

1. **Название протокола:** Скрининг, мониторинг и лазерное лечение ретинопатии недоношенных
2. **Код протокола:** Н 35.2
3. **Код МКБ-10:** Н 35.0
4. **Сокращения, используемые в протоколе:**  
 ДЗН - Диск зрительного нерва  
 ЗАРН - Задняя агрессивная ретинопатия недоношенных  
 РН - Ретинопатия недоношенных  
 ПКВ - Постконцептуальный возраст  
 ППСТ - Первичное персистирующее гиперпластическое стекловидное тело  
 ЛКС - Лазеркоагуляция сетчатки  
 НБО - Налобный бинокулярный офтальмоскоп  
 ЦНС - Центральная нервная система
5. **Дата разработки протокола** – 2013 г.
6. **Категория пациентов** – недоношенные новорожденные с активной ретинопатией недоношенных
7. **Пользователи протокола** – врачи-офтальмологи стационара, детские офтальмологи, офтальмохирурги - специалисты по главному дну, врачи-неонатологи.

### III. МЕТОДЫ, ПОДХОДЫ И ПРОЦЕДУРЫ ДИАГНОСТИКИ И ЛЕЧЕНИЯ

#### 8. Определение

Ретинопатия недоношенных (РН) - это тяжелая витреоретинальная патология глаза, развивающаяся только у недоношенных младенцев, под воздействием ряда факторов, нарушающих нормальное созревание сосудов сетчатки [1].

#### 9. Клиническая классификация

Единая **пересмотренная Международная классификация ретинопатии недоношенных** (Revisited International Classification of the Retinopathy of Prematurity, 2005 г.) [3,4,5].

По течению РН выделяют 3 фазы: активную, регресса и рубцовую.

**Активная РН** классифицируется по локализации, стадиям и протяженности патологического процесса.

**Локализация патологического процесса в активной фазе РН** характеризуется в 3 зонах, расположенных концентрично ДЗН. Границы каждой зоны характеризуется по отношению к диску зрительного нерва (рисунок 1).

- Зона I – представляет собой окружность, радиус которой равен удвоенному расстоянию от центра ДЗН до центра макулы.

- Зона II – от края первой зоны до зубчатой линии с назальной области (на 3-х часах в правом глазу и на 9-ти часах в левом).

- Зона III - оставшаяся серповидная область сетчатки, расположенная с темпоральной стороны периферичнее Зоны II.

Условно Зоны II и III рассматриваются как взаимно исключающие, так как анатомические ориентиры в некоторых случаях сложны для распознавания. Если васкуляризация сетчатки достигает зубчатой линии с носовой стороны, имеющиеся изменения с височной стороны определяются как в зоне III. Если в этом нельзя быть до конца уверенным, то предполагается, как зона II.

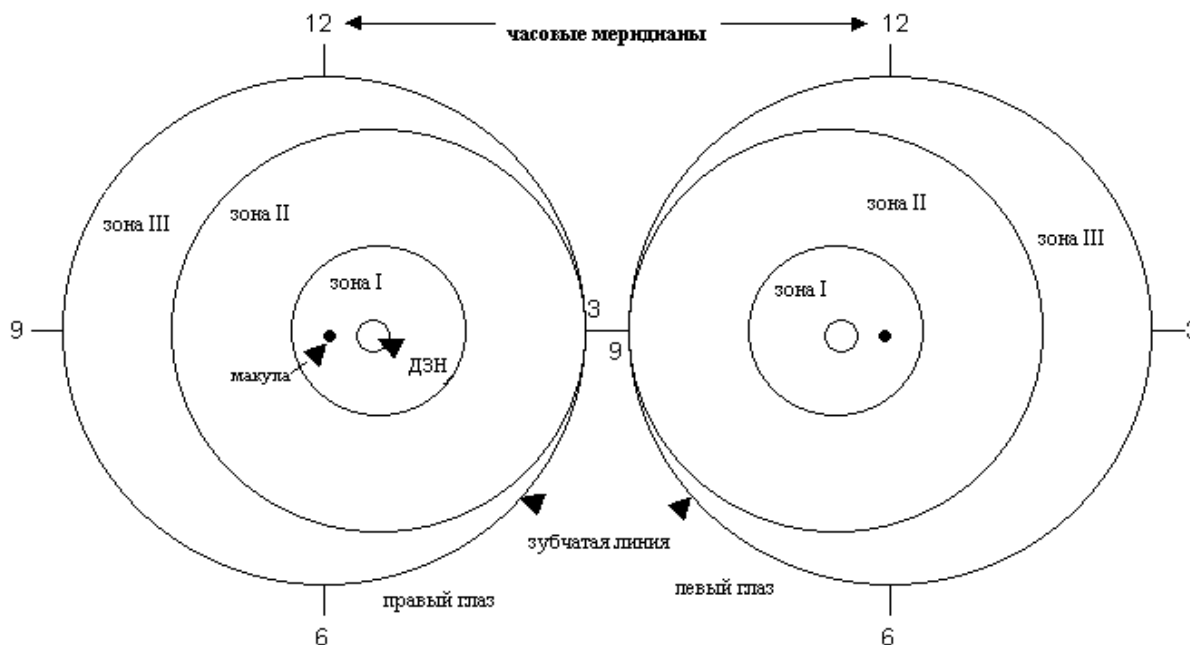


Рисунок 1 – Изображение локализации и протяженности ретинопатии недоношенных.

### Протяженность РН

Распространенность ретинопатии недоношенных оценивается по часовым меридианам с 1-го по 12-й, при этом 12-ти часовой сектор распространяется от 12 часов до 1 часа (рисунок 1).

### Стадии активной РН

**Стадия 1:** демаркационная линия – появление тонкой белесоватой демаркационной линии, которая отделяет аваскулярную зону сетчатки от васкулярной. Линия характеризуется скоплением веретенообразных клеток. Сосуды в области демаркационной линии расширены и извиты.

**Стадия 2:** вал – объемный, проминирующий над плоскостью сетчатки вал, меняющий цвет от белого до розового. Сосуды за валом резко расширены и извиты, отмечается их увеличение. Изолированные пучки неоваскулярной ткани – «попкорн» – могут быть центральнее вала.

**Стадия 3:** гребень с экстраретинальной фиброваскулярной пролиферацией - экстраретинальная фиброваскулярная пролиферация или неоваскуляризация от гребня в стекловидное тело, пролиферативные изменения заднего края гребня, вызывают его истрепанность. По тяжести стадия 3 подразделяется на слабую (3a), среднюю (3b) и сильную (3c), в зависимости от распространения экстраретинальной фиброваскулярной ткани, инфильтрирующей стекловидное тело.

**Стадия 4:** частичная отслойка сетчатки. Стадия 4a - частичная отслойка сетчатки без захвата макулярной зоны (экстрафовеальная), 4b - частичная отслойка сетчатки захватывает область макулы и носит экссудативно-тракционный характер.

**Стадия 5:** тотальная отслойка сетчатки - как правило, имеет воронкообразную форму. Различают открытую, полузакрытую и закрытую формы воронкообразной отслойки.

### Отдельно выделяются:

**«Плюс» болезнь** - признак, указывающий на тяжелое течение активной РН. Характеризуется расширением вен и извитостью артерий заднего полюса сетчатки в двух квадрантах глазного дна, которая может нарастать по тяжести, сопровождаться расширением сосудов радужки, неоваскуляризацией радужной оболочки, ригидностью зрачка и помутнением стекловидного тела.

**Пре-плюс болезнь** (далее «пре+» болезнь) – промежуточная стадия, которая предшествует развитию «плюс» болезни и характеризуется сосудистой активностью заболевания. Характерно расширение и извитость сосудов сетчатки, недостаточно выраженных для диагноза «плюс» болезнь, но которые не считаются нормальными.

Наличие «пре+» болезни отмечается рядом со стадией (стадия 2 пре + РН).

**Задняя агрессивная ретинопатия недоношенных (ЗАРН)** - быстро прогрессирующая форма заболевания характеризуется злокачественным, молниеносным течением. К клиническим признакам ЗАРН относятся: задняя локализация патологического процесса (как правило в зоне I, а также в задней зоне II), резкое расширение и извитость сосудов во всех 4 квадрантах, наличие шунтов по всей области сетчатки и быстрое развитие экстраретинальной пролиферации, минуя классический переход I к III стадии. ЗАРН может проявляться только плоской сетью неоваскуляризации, обманчивыми чертами соединения васкуляризированной и неоваскуляризированной сетчатки и может быть легко «просмотрена». ЗАРН типично распространяется циркулярно и часто сопровождается циркулярным сосудом. При отсутствии лечения быстро прогрессирует до V стадии РН.

**Регресс ретинопатии недоношенных.**

Один из первых признаков стабилизации активной формы РН – прекращение прогрессирования.

Критерии регрессии активной РН: отсутствие нарастания тяжести заболевания, полное или частичное регрессирование, редукция «пре-плюс»/«плюс» болезни, переход сосудов через демаркационную линию и начало процесса замещения активных проявлений РН рубцовой тканью. Изменение цвета вала от лососево-розового до белого. Перечисленные признаки должны отмечаться, по крайней мере, на двух последовательных осмотрах.

**10. Показания для госпитализации с указанием типа госпитализации (плановая, экстренная):**

1. Задняя агрессивная РН
2. Зона I – любая стадия РН с «плюс» - болезнью
3. Зона I – 3 стадия РН, без «плюс» - болезни, начальный рост
4. Зона II – 3 стадия с «плюс» - болезнью
5. Зона II – 2 стадия с «плюс» - болезнью протяженностью 5 и более часовых меридианов;
6. Зона III – 3 стадия с экстраретинальной пролиферацией, протяженность 5 и более часовых меридианов
7. Зона III - РН 2 стадия «пре- плюс» болезнью протяженностью 5 и более часовых меридианов

Тип госпитализации: экстренная в течении 24-48 часов, не позднее 72 часов с момента установлении показаний к лазерной коагуляции бессосудистой сетчатки (самопроизвольный регресс в дальнейшем не возможен) при РН.

**11. Перечень основных и дополнительных диагностических мероприятий:**

**Перечень обязательных диагностических мероприятий до госпитализации на лазерное лечение:**

1. Офтальмологический скрининг и мониторинг  
Офтальмологический осмотр недоношенных новорожденных в группе риска проводится методом бинокулярной непрямой офтальмоскопии и/или цифровой ретиноскопии.

**Обязательному офтальмологическому скринингу подлежат:**

- все недоношенные новорожденные, рожденные с массой тела до 2000 грамм и гестационным возрастом до 34 недель,
- новорожденные, рожденные с массой тела более 2000 грамм, с отягощенным пери- и неонатальным анамнезом, тяжелым соматическим состоянием и имеющие признаки высокого риска развития ретинопатии недоношенных.

**Скрининг (первичный офтальмологический осмотр) РН** Осуществляется недоношенным новорожденным в группе риска:

- у новорожденных со сроком гестации менее 27 недель на 30-31 неделе постконцептуального возраста;
- у новорожденных со сроком гестации 27 недель и более на 4-5 неделе постнатального возраста.

**Мониторинг РН (серия осмотров глазного дна)** Проводится среди детей группы риска по РН и осуществляется до тех пор, пока не потребуются лазерное лечение и/или исчезнет риск прогрессирования заболевания.

Количество и частота осмотров при мониторинге РН зависят от состояния глазного дна:

- 1 раз в 3 дня: при подозрении на заднюю агрессивную РН, «плюс» и «пре-плюс» болезни, любой стадии РН в зоне I
- 1 раз в неделю: васкуляризация сетчатки заканчивается с зоне I и задней зоне II, РН 2-3 стадии в зоне II - III без признаков «плюс» и «пре-плюс» болезни
- 1 раз в 2 недели: При всех других обстоятельствах, пока не будут достигнуты критерии прекращения скрининга.

2. Консультация педиатра
3. Консультации узких специалистов (кардиолог, невропатолог).
4. Клинико-лабораторные исследования ребенка: общий анализ крови, общий анализ мочи, электрокардиограмма, коагулограмма (протромбиновый индекс), микрореакция, кровь на ВИЧ, биохимический анализ крови: АЛТ, АСТ, общий и прямой билирубин, ИФА крови на маркеры гепатитов В и С, баканализ из конъюнктивальной полости.
5. Клинико-лабораторные исследования мамы (для совместной госпитализации): микрореакция, мазок из зева, бак посев кала на патогенную флору, флюорография, кал на я/глист.

#### Перечень основных диагностических мероприятий

1. Бинокулярная непрямая офтальмоскопия и/или цифровая ретиноскопия.

Бинокулярная непрямая офтальмоскопия недоношенных детей проводится с помощью обратного офтальмоскопа с налобной фиксацией, набора асферических линз (+20 дптр и +28-29 дптр.) с использованием стерильного мягкого пружинного векорасширителя и склерального депрессора или крючка для косоглазия для поворота глазного яблока.

Цифровая ретиноскопия недоношенных детей проводится с помощью широкопольной педиатрической ретинальной камеры с использованием стерильного мягкого пружинного векорасширителя.

Обязательным условием непрямой офтальмоскопии и цифровой ретиноскопии является наличие максимально возможного медикаментозного мидриаза.

#### Перечень дополнительных диагностических мероприятий

1. УЗИ глаз

#### 12. Диагностические критерии:

**12.1. жалобы и анамнез:** Недоношенный новорожденный в группе риска развития РН

**12.2. физикальное обследование:** не информативно

**12.3. лабораторные исследования:** не информативны

#### 12.4. инструментальные исследования:

- Бинокулярная непрямая офтальмоскопия и/или цифровая ретиноскопия: характерные для активной РН изменения соответствующие локализации, стадии, протяженности и тяжести заболевания.

- УЗИ глаза: вспомогательный метод исследования, может быть частично информативным при непрозрачности оптических сред вследствие кровоизлияния в стекловидное тело.

**12.5. Показания для консультации узких специалистов:** с целью минимизации рисков для безопасного проведения анестезиологического пособия необходимы заключения соответствующих специалистов.

#### 12.6 Дифференциальный диагноз:

№	Диагноз	Клинические показатели
1	Ретинобластома (экзофитный рост)	Лейкокория, экзофтальм, выворот пигментной каймы, опухолевые узелки в радужке, расширение зрачка, псевдогипопион при распаде опухоли. Дифференциальным признаком ретинобластомы может служить ее наследственная предрасположенность. Кроме этого, двустороннее поражение, характерное для РН, фиксируется лишь у 19,2% больных с ретинобластомой, при этом, обычно существует интервал между поражением глаз, который может достигать нескольких лет. Рентгенологические признаки ретинобластомы включают наличие очагов обызвествления в опухоли, расширение и затемнение глазницы, а также увеличение зрительного отверстия при прорастании опухоли в полость черепа. При РН рентгенологическое исследование не дает результатов.
2	Ретинит Коатса	Поражает большей частью мальчиков (3:1), в 98% случаев заболевает один глаз. Доминирующим симптомом болезни Коатса, кроме характерных сосудистых проявлений (телеангиэктазии, расширенные артериолы, капилляры и вены, микро и макроаневризмы), являются проминирующие отложения твердого экссудата ярко-желтого цвета в слоях сетчатки и субретинальном пространстве, локализующиеся преимущественно в заднем полюсе.

3	Дисплазия сетчатки, болезнь Норри, синдром Вагнера	(окулоцереброакустический синдром) отличает наследственная предрасположенность (по рецессивному типу), поражение лиц мужского пола, выраженные последствия увеита, быстроразвивающаяся катаракта. Заболевание, как правило, всегда заканчивается атрофией глазных яблок. Для большинства детей характерна умственная отсталость (60%) и глухота (30%).
5	Кровоизлияния в стекловидное тело	Кровоизлияния на глазном дне, как правило, появляются у доношенных, с большим весом, новорожденных, сразу после рождения и являются результатом тяжелой родовой травмы. Изменения со стороны ДЗН в отрыве от характерных периферических проявлений, могут быть ошибочно расценены как проявления внутричерепной гипертензии и различных патологических состояний ЦНС с развитием застойного ДЗН.
6	Метастатический эндофтальмит	Хориоретинальный очаг в заднем отрезке, с четкими границами, при воспалении могут быть ступеваны, с перифокальным воспалением и экссудацией в стекловидном теле.
7	Первичное персистирующее гиперпластическое стекловидное тело (ППСТ)	Микрофтальм, мелкая передняя камера, удлиненные цилиарные отростки, катаракта. Наиболее надежными дифференциальными признаками считаются доношенность и одностороннее поражение. Патологические проявления при ППСТ выглядят как плотная, трубчатая масса, простирающаяся от хрусталика к сетчатке по направлению гиалоидного канала. Кровоизлияния при ППСТ преретинальные или субретинальные, часто с характерным уровнем крови.

**13. Цели лазеркоагуляции аваскулярной сетчатки при активной РН:** предотвращение тракционного синдрома и развития экссудативно-тракционной при классическом течении РН, а также вулcanoобразной отслойки сетчатки при ЗАРН.

**14. Тактика лечения**

**14.1 Немедикаментозное лечение:** стабилизация общего состояния, «корректная» оксигенотерапия

**14.2 Медикаментозное лечение:** возможны применение антиоксидантной терапии, ангиопротекторной терапии при кровоизлияниях в стекловидное тело и сетчатку, пептидных биорегуляторов с целью попытки стабилизировать прогрессирование РН.

**Основные лекарственные средства**

- препараты для расширения зрачка (М-холиноблокаторы короткого и длительного действия, альфа-адреномиметики)
- местные анестетики для эпibuльбарной анестезии (проксиметокан 0,5% глазные капли, оксбупрокаин 0,4% глазные капли)
- антибактериальные и противовоспалительные препараты

**Дополнительные лекарственные средства**

- антиоксиданты
- ангиопротекторы
- пептидные биорегуляторы

**14.3. другие виды лечения:** нет

**14.4 Хирургическое вмешательство:**

**Лазерная коагуляция бессосудистой сетчатки при активной РН** - единственный метод лечения классической и задней агрессивной ретинопатии недоношенных в активной стадии (преимущества лазерной коагуляции сетчатки (ЛКС): прицельная обработка аваскулярной зоны; точный визуальный контроль за ходом вмешательства; возможность коагуляции центрально расположенных аваскулярных зон; точность дозирования энергетического воздействия; индивидуальный подбор энергетических параметров; меньшая травматизация тканей глаза).

ЛКС бессосудистой сетчатки при активной РН проводится квалифицированным офтальмохирургом, имеющим специализацию в области диагностики и лечения РН в условиях высокоспециализированного стационара с возможностью динамического наблюдения за состоянием ребенка неонатологом. Предпочитаются седация с анальгезией, медикаментозным параличом и вентиляцией легких в условиях неонатологического отделения или общая анестезия в условиях операционной.

Обязательным условием является наличие адекватного максимально возможного медикаментозного мидриаза

Проводится транспупиллярная диодная или аргоновая лазеркоагуляция бессосудистой сетчатки. Доступ к сетчатке осуществляется за счет выведения лазерного излучения через налобный бинокулярный офтальмоскоп (НБО) и фокусировки с помощью асферической линзы 20,0 Д и/или 28,0 Д. В качестве лазеркоагуляторов используют диодные лазерные аппараты с длиной волны 532 нм и 810 нм, оснащенные налобным бинокулярным офтальмоскопом.

Почти сливная (расстояние между коагулятами равное 0,5-1,0 диаметра ширине коагулятов) лазерная коагуляция должна проводиться по всей бессосудистой сетчатке. От вала до крайней периферии (зубчатой линии) [14,15]. Интенсивность коагуляции должна соответствовать 2-й степени по классификации F. L'Esperance (1983). Число коагулятов всегда зависит от протяженности «вала», ширины аваскулярной зоны и признаков активности ретинопатии недоношенных.

#### **14.5 профилактические мероприятия:**

Местная антибактериальная и противовоспалительная терапия, инстилляционная мидриатиков короткого действия проводится в послеоперационном периоде в сроки от 2 недель до 1 месяца для купирования послеоперационного воспаления и профилактики осложнений.

При повышении внутриглазного давления проводится местная гипотензивная терапия (инстилляционная глазных капель, способствующих снижению внутриглазного давления)

Мониторинг общего состояния ребенка.

#### **14.6 дальнейшее ведение:**

##### **Мониторинг после лазерного лечения**

Послеоперационное наблюдение преследует две цели: определение потребности в повторном вмешательстве и мониторинг регресса заболевания.

Первый осмотр после лазерной коагуляции сетчатки при РН проводится на 5-7 сутки после операции. Еженедельные осмотры, по меньшей мере, продолжают до выявления признаков снижения активности заболевания или ее регресса.

Повторное вмешательство требуется, если нет признаков регрессии активной РН. Повторное вмешательство обычно проводится через 10-14 дней после лечения, при отсутствии регресса РН.

#### **15. Индикаторы эффективности лечения и безопасности методов диагностики и лечения, описанных в протоколе:**

- уменьшение сосудистой активности в заднем полюсе глаза;
- исчезновении извитости, нормализации калибра ретинальных сосудов и начального регресса артериовенозных шунтов;
- продолжавшийся рост ретинальных сосудов в зону лазерной коагуляции (ранее аваскулярную зону)
- на 14 сутки рассасывание и исчезновение ретинальных кровоизлияний, начальное уплощение демаркационного вала «вала», изменение его цвета до бледно-серого.
- на 30 сутки исчезновение «вала», полный регресс экстраретинальной вазопролиферации.

### **IV. ОРГАНИЗАЦИОННЫЕ АСПЕКТЫ ВНЕДРЕНИЯ ПРОТОКОЛА:**

#### **16. Критерии оценки для проведения мониторинга и аудита эффективности внедрения протокола:**

- уменьшение развития тракционного синдрома;

#### **17. Список разработчиков протокола с указанием квалификационных данных:**

- Шарипова А.У. – внс ООСМНИИ КазНИИ глазных болезней, к.м.н. (Алматы)
- Тулетова А.С. – врач-офтальмолог филиала КазНИИ глазных болезней, к.м.н. (Астана).

**18. Рецензенты:** д.м.н Степанова И.А.

#### **19. Указание условий пересмотра протокола:**

#### **20. Список использованной литературы (необходимы ссылки валидные исследования на перечисленные источники в тексте протокола).**

1. Royal College of Ophthalmologists and Royal College of Paediatrics and Child Health. - Guideline for the Screening and Treatment of Retinopathy of Prematurity, May, 2008, UK.
2. Софронова Л.Н., Федорова Л.А., Скоромец А.П., Фомина Н.В., Ануфриев М.В. Физиологические аспекты и стандарты выхаживания недоношенных детей, часть III. – СПб, 2010. С. 15-21
3. International Committee for the Classification of ROP. An International Classification of Retinopathy of Prematurity // Arch. Ophthalmol. – 1984.- Vol. 102.- P. 1130-1134.
4. International Committee for the Classification of the Late Stages of ROP. An International

Classification of Retinopathy of Prematurity II. The Classification of retinal detachment. // Arch. Ophthalmol. – 1987.- Vol. 105.- P. 906-912.

5. The International Classification of Retinopathy of Prematurity Revisited.// An International Committee for the Classification of Retinopathy of Prematurity // Arch Ophthalmol. - 2005. - Vol.123, № 7. - P. 991-999.

6. Supplemental Therapeutic Oxygen for Prethreshold Retinopathy Of Prematurity (STOP-ROP), a randomized, controlled trial. I: primary outcomes // Pediatrics. — 2000. — Vol. 105, № 2. — P. 295-310.

7. Good WV, Hardy RJ, Dobson V, Palmer EA, Phelps DL, Quintos M et al. The incidence and course of retinopathy of prematurity: findings from the early treatment for retinopathy of prematurity study. Pediatrics 2005; 116(1):15-23.

8. Hussan N., Clive J., Bhandary V. Current incidence of retinopathy of prematurity, 1989-1997 // Pediatrics. – 1999. – Vol. 104, № 3. – P.26.

9. Хватова А.В., Катаргина Л.А. Состояние и перспективы исследований по проблеме ретинопатии недоношенных // Профилактика и лечение ретинопатии недоношенных: материалы симпозиума. - М., 2000. – С. 3-15.

10. Сомов Е.Е. Ретинопатия недоношенных: Теория и современная практика //Невские горизонты: материалы юбилейной научной конференции, посвященной 75-летию основания первой в России кафедры детской офтальмологии.– Спб., 2010. – С. 400-406.

11. Катаргина Л.А., Коголева Л.В. Особенности течения и тактика лечения активных стадий ретинопатии недоношенных на современном этапе // Невские горизонты: материалы юбилейной научной конференции, посвященной 75-летию основания первой в России кафедры детской офтальмологии.– Спб., 2010. – С. 353-357.

12. Isenberg SJ, Abrams C, Hyman PE. Effects of cyclopentolate eyedrops on gastric secretory function in pre-term infants. Ophthalmology 1985; 92(5):698-700.

13. Isenberg S, Everett S. Cardiovascular effects of mydriatics in low-birth-weight infants. J Pediatr 1984; 105(1):111-112.

14. Banach MJ, Ferrone PJ, Trese MT. A comparison of dense versus less dense diode laser photocoagulation patterns for threshold retinopathy of prematurity. Ophthalmology 2000; 107(2):324-327.

15. Rezai KA, Elliott D, Ferrone PJ, Kim RW. Near confluent laser photocoagulation for the treatment of threshold retinopathy of prematurity. Arch Ophthalmol 2005; 123(5):621-626.



## ВСЕМИРНАЯ НЕДЕЛЯ ГЛАУКОМЫ



# World Glaucoma Week

## March 9 - 15, 2014



В целях привлечения внимания населения и средств массовой информации к проблеме глаукомы по инициативе Всемирной ассоциации глаукоматологов и Всемирной ассоциации больных глаукомой с 2008 года проводится Всемирный день глаукомы, а с 2011 года - Всемирная неделя глаукомы. С 9 по 15 марта 2014 года казахстанские офтальмологи провели VII всемирную неделю глаукомы, которая прошла под девизом «Ударить по скрытой глаукоме!»

В рамках мероприятия прошли научно-практические конференции и образовательные семинары для специалистов-офтальмологов и пациентов.

11-12 марта проведены дни открытых дверей в консультативно-диагностическом отделении КазНИИ ГБ, где каждый желающий смог пройти обследование на глаукому. Для пациентов с уже выставленным диагнозом 12 марта состоялся день открытых дверей на базе глаукомного кабинета ГП № 6. В этот день специалисты КазНИИ ГБ консультировали наиболее сложных пациентов со всего города.

13 марта прошла школа глаукомы для пациентов, которая привлекла большое количество людей, страдающих этим заболеванием, а также их родственников. Впервые лекции были прочитаны как на казахском, так и на русском языках. Доклады вызвали огромный интерес у всех присутствующих, после чего каждый пациент мог задать интересующий его вопрос.

14 марта в рамках Казахстанского общества офтальмологов состоялся семинар на тему «Скрининг по глаукоме - проблемные вопросы и пути их решения».

Учитывая, что девиз VII Всемирной недели глаукомы - «Ударить по скрытой глаукоме», тематика докладов затрагивала соответствующие вопросы.

В первом докладе Генерального директора АО «КазНИИ глазных болезней», члена корреспондента АН РК, главного внештатного офтальмолога МЗ РК, д.м.н. проф. Ботабековой Т.К. были освещены результаты проведения скрининга на глаукому в РК. Так, на начало 2014 года уже осмотрено 4 671 907 человек, выявлено повышение внутриглазного давления в 56 053 случаях, процент выявления скрининга - 0,29-0,32%. Благодаря проведению скрининга количество зарегистрированных больных с глаукомой возросло за последние 3 года более чем в 2 раза. В большинстве областных центров открыты глаукомные кабинеты. Проблема остается недостаточно высокий уровень выявляемости

глаукомы, отсутствие регистра глаукомных больных.

Возможными причинами низкой выявляемости глаукомы могут быть нормальное ВГД при глаукоме с низким давлением, занижение показателей ВГД при тонометрии, непостоянное повышение ВГД при закрытоугольной глаукоме.

Вопросы патогенеза, диагностики и лечения глаукомы с псевдонормальным давлением были освещены в докладе д.м.н. Алдашевой Н.А. Учитывая отсутствие повышения ВГД - кардинального признака глаукомы, большое внимание должно уделяться вопросам офтальмоскопии и периметрии. В конце доклада был представлен алгоритм ведения больных.

В сообщении Абышевой Л.Д. о «ловушках тонометрии» было рассказано о внутриглазном давлении - наиболее значимом факторе риска глаукомной оптической нейропатии, снижение которого достоверно уменьшает опасность ее развития и прогрессирования. Автор подчеркнула, что на сегодняшний день тонометрия не дает полной информации об истинном внутриглазном давлении. Учитывая, что тонометрия является основным диагностическим критерием, используемым в скрининге, стоит вопрос о пересмотре методологии проведения скрининга.

В своем докладе «Новые технологии в диагностике офтальмопатологии» Худжатова М.С. рассказала о новом диагностическом приборе ОКТ Spectralis, совмещившим в себе функции ангиографии и ОКТ. Прибор позволяет одновременно проводить фотографирование глазного дна с помощью инфракрасного, зеленого, синего фильтров.

Информация об «азиатской глаукоме» была представлена в докладе Таштитовой

Л.Б. Проведенные исследования показали, что ярко выраженные анатомо-оптические предпосылки (короткая передне-задняя ось, большая величина и более переднее положение хрусталика, мелкая передняя камера, переднее прикрепление радужки к массивному цилиарному телу) характерны для лиц азиатской национальности, в связи с чем все чаще стал использоваться

термин «азиатская глаукома» (Ботабекова Т.К. с соавт., 2009). Патогенетически ориентированным видом оперативного вмешательства при азиатской глаукоме считается факоэмульсификация (ФЭК) прозрачного хрусталика с имплантацией интраокулярной линзы (ИОЛ) независимо от остроты зрения и степени плотности хрусталика.

Очередная Всемирная неделя глаукомы завершена, но только с тем, чтобы с новыми силами и знаниями продолжить нашу ежедневную борьбу с заболеванием.



## ВСЕМИРНЫЙ ОФТАЛЬМОЛОГИЧЕСКИЙ КОНГРЕСС ТОКИО (ЯПОНИЯ)

Л.Н. Оразбеков

Казахский научно-исследовательский институт глазных болезней, г. Алматы

С 2 по 6 апреля в г.Токио (Япония) состоялся Всемирный офтальмологический конгресс. Одновременно с основным мероприятием проходили 29-й конгресс Азиатско-Тихоокеанской академии офтальмологии и 118-й ежегодный

съезд японского общества офтальмологов. В конгрессе приняло участие около 20 000 врачей, и таким образом, этот конгресс стал крупнейшим в истории WOC.



Церемония открытия началась с театрализованного шоу, посвященного японской эстетике цветов, птиц, ветра и луны. Участники конгресса увидели воплощение четырех времен года в музыке и танцах.

За шоу последовала видео-презентация «Путь из 1978 в 2014» – дело в том, что однажды Всемирный офтальмологи-

ческий конгресс уже проходил в Японии, и было это в Киото как раз в 1978 году.

Казахстанскую офтальмологическую школу на конгрессе представляли свыше 10 специалистов из всех регионов нашей страны.



Наша страна была представлена 2 докладами:

1. Ботабекова Т.К. Results of silicone oil removal combined with Scleral Buckling
2. Курмангалиева М.М. Hypotensive effect of selective laser trabeculoplasty in patients with narrow angle glaucoma.

Специальным гостем Церемонии открытия в этот раз стал кронпринц Нарухито. В своей речи он сказал о том, что посещение Церемонии стало для него настоящей привилегией. По его словам, многие люди теряют зрение потому, что не имеют доступа к квалифицированной офтальмологической помощи. Он дал высокую оценку действиям всех участников Конгресса – практикующих врачей.



**Противоречия в педиатрической офтальмологии**

Председателями этой сессии были д-р Takashi Fujikado (Япония) и д-р Ken K. Nischal (США). Независимо друг от друга д-р Ngoy Kilangalanga (Демократическая Республика Конго) и д-р Sachiko Nishina (Япония) заявили о том, что новорожденным с врожденной катарактой нельзя имплантировать ИОЛ. Д-р Nischal рассказал о том, что пересадка роговицы новорожденным вовсе не является излишней тратой времени, хотя в противовес ему д-р Kin-Ei Ra (Япония) заявил об обратном касательно проникающей пересадки роговицы. Eduardo Silva (Португалия) и Marilyn B. Mets (США) утверждали, что при увеальной катаракте, ассоциированной с ювенильным идиопатическим артритом, имплантация ИОЛ противопоказана.

**Анти-VEGF-терапия**

По словам д-ра Sebastian Wolf (Швейцария), традиционно возрастную макулодистрофию классифицируют на атрофическую (сухую) и экссудативную. С другой стороны, новая система классификации предусматривает некую взаимосвязь между ними. Она описывает целый спектр изменений в зависимости от того, что обнаруживается в норме, при ранней, прогрессирующей и далеко зашедшей ВМД (последняя включает неоваскулярную форму и географическую атрофию).

Д-р Wolf провел дискуссию по теме «Противоречия макулярного отека при

ВМД». Эти противоречия возникают из-за обилия крупномасштабных исследований, о которых затем в ходе симпозиума упоминали многочисленные докладчики, в частности, ANCHOR, AREDS 1 и 2, HARBOR и MARINA.

Д-р Susan B. Bressler рассказала о том, что при диабетическом макулярном отеке принципы анти-VEGF-терапии кардинально меняются. Так, в этом случае схема дозирования по необходимости более предпочтительна. Затем д-р Bressler упомянула о результатах исследования RESTORE, REVEAL, RIDE и RISE, а также DRCR.net.

**Катаракта**

Председателями сессии были д-р Ahmed Elmassry (Египет), д-р Hussein Ali Hussein (Египет), д-р Daijiro Kurosaka (Япония) и д-р David Chang (США).

Д-р Elmassry рассказал об особенностях хирургии катаракты у пациентов с патологией роговицы и тех аспектах, которым надо уделить особое внимание. На первом месте стоит анализ общего анамнеза и клинических данных, результатов биомикроскопии, пахиметрии и оценки биомеханических свойств роговицы. Особую осторожность нужно соблюдать при наличии таких сопутствующих заболеваний, как «сухой глаз», герпетический кератит и эндотелиальная дистрофия.


Д-р Alaa Elzawawi поднял вопрос о хирургии бурых и молочных катаракт. Так, при бурых катарактах можно столкнуться с такими проблемами, как ожог краев роговичного разреза, мелкая передняя камера, дистрофия эндотелия, плохое расширение зрачка, трудности с выполнением переднего капсулорексиса, очень плотное ядро, разрыв задней капсулы, выпадение фрагментов ядра в стекловидное тело, повреждение радужки и пролонгированное послеоперационное воспаление. При молочных катарактах возможны трудности с выполнением переднего капсулорексиса, очень плотное ядро, подвижное маленькое ядро и сокращение капсульного мешка в позднем периоде.



Следующий конгресс WOC пройдет с 5 по 9 февраля в Гвадалахаре (Мексика) в 2016-м году.

## XX МЕЖДУНАРОДНЫЙ ОФТАЛЬМОЛОГИЧЕСКИЙ КОНГРЕСС “БЕЛЫЕ НОЧИ”

А.А. Темирбаева, М. Ерболулы



26-30 мая 2014 года состоялся XX юбилейный международный офтальмологический конгресс “Белые ночи” (X Конгресс Общероссийской общественной организации “Ассоциация врачей-офтальмологов”) в городе Санкт-Петербурге. В работе конгресса приняли участие 2114 офтальмологов, приехавших на конгресс из более чем 200 городов России и

26 стран ближнего и дальнего зарубежья.

Состав организационного комитета входили Ю.С. Астахов, В.В. Нероев, С.Э. Аветисов, С.Ю. Астахов, С.Ф. Багненко, Е.А. Егоров, В.В. Бржеский, А.Ф. Бровкина и другие ведущие офтальмологи.



Международный офтальмологический конгресс «Белые Ночи» был посвящен новейшим достижениям в области диагностики и лечения глаукомы, хирургического лечения катаракты, нейроофтальмологии, лечения воспалительных и дистрофических заболеваний роговицы и конъюнктивы, медикаментозного и хирургического лечения сосудистых заболеваний сетчатки и хориоидеи, лечения патологии орбиты, рефракции,

очковой и контактной коррекции, рефракционной хирургии и другим актуальным вопросам современной офтальмологии.

Конгресс прошел в период белых ночей - во время многочисленных

фестивалей культуры и искусства, концертных программ и спортивных состязаний, а также открытие конгресса совпало с 311-ым днем рождения города Санкт-Петербурга. При открытии конгресса было зачитано приветственное письмо Министерства Здравоохранения Российской Федерации.



С приветственным словом выступил Председатель Конгресса доктор медицинских наук, профессор кафедры офтальмологии Первого Государственного Медицинского Университета им. академика И.П. Павлова, главный офтальмолог Комитета по здравоохранению Правительства Санкт-

Петербурга, вице-президент Общероссийской общественной организации «Ассоциация врачей-офтальмологов», ви-


це-президент Российского глаукомного общества Юрий Сергеевич Астахов.

В рамках конгресса было проведено 30 сателлитных симпозиумов. На симпозиумах (дополнительно к основной программе) было представлено 84 отечественных доклада, 16 иностранных. Всего было заслушано 143 доклада российских специалистов и 55 - зарубежных. Были рассмотрены проблемы, важнейшие достижения в области диагностики и лечения современной различной офтальмопатологии. В проведении семинаров и мастер-классов приняли участие ведущие российские офталь-

мологи, в том числе и главный офтальмолог МЗРФ, директор МНИИ им. Гельмгольца, профессор Нероев В.В.

В пленарных заседаниях приняли участие представители Европейского глаукомного общества (EGS), познакомившие слушателей с современными рекомендациями по ведению больных с этим заболеванием. Президент Общества офтальмо-иммуноинфектологов Европы (Society for Ophthalmology-Immunology)

Europe (SOIE)) Карл Херборт (Швейцария) и его коллеги совместно с российскими специалистами провели заседание, посвященное диагностике и лечению увеитов различной этиологии, практический семинар для специалистов с разбором сложных клинических случаев.



В рамках конгресса состоялось заседание профильной комиссии Министерства здравоохранения Российской Федерации по офтальмологии. Вниманию участников конгресса была представлена выставка продукции ведущих фирм-производителей офтальмологического оборудования, расходных материалов и лекарственных препаратов. Мероприятия Конгресса вызвали большой интерес офтальмологической общественности страны, его проведение освещалось в профессиональных и региональных средствах массовой информации.

В ходе конгресса было принято решение продолжить проведение ежегодных офтальмологических форумов в том же формате и провести с 25 по 29 мая 2015 года XXI международный офтальмологический конгресс «Белые ночи» (11 Конгресс Общероссийской общественной организации «Ассоциация врачей-офтальмологов»).

## План работы Совета молодых ученых КазНИИ глазных болезней на 2014 г.

- 1. Участие в сообществе Молодых ученых на базе ВШОЗ. Journal club дискуссия и обсуждение статей, международных публикаций, перевод и иллюстрации в виде презентации.
- 2. Проведение разборов, докладов о клинических случаях в виде презентации и дискуссии.
- 3. Разработка инновационных научных грантов.

Научные проекты:

Сравнительный анализ применения бупивокаина в виде ретробульбарной инъекции и в виде гемостатической губки, пропитанной бупивокаином.

Исполнители: Одинцов Константин Махамбетов Дастан

- Султанкулова Бану
- Джумашева Лилия
- Кутжанова Айбарша
- Байгабулов Марат
- Байырханова Алмагуль

Изменение толщины хориоидеи в субфовеальной зоне после операции кругового вдавления склеры.

Исполнители: Худжатова Мадина

- Оразбеков Лукпан
- Хамитова Жанна
- Бектемирова Зарина
- Саптаева Мадина.

Селективная внутриартериальная и интравитреальная химиотерапия мелфаланом в лечении ретинобластомы

- проф. Долматова Ирина Анатольевна
- Оразбеков Лукпан
- Абелькариева Жанара
- Айдаралиев Баглан
- Бахытбек Раушан
- Ерболулы Мадияр
- Ниязов Ильзат
- Расулов Идрис.

Морфология хориоидеи в норме и при различной офтальмопатологии у этнического населения

Исполнители: Абышева Лаура

- Мукажанова Айнагуль
- Сангилбаева Жамиля
- Таштитова Ляйля
- Хамитова Жанна.

Участие в диагностическом приеме:

1. "Неделя глаукомы" март, 2014  
(Таштитова Л.Б., Абышева Л.Д.)
2. "День здоровья" апрель, 2014  
(Махамбетов Д.Ж., Хамитова Ж.Х.)
3. "День победы" май, 2014  
(Жаманбалина Ж.А., Султанкулова Б.Т.)
4. "День защиты детей" июнь, 2014  
(Ерболулы М.Е., Бахытбек Р.Б.).



## ПАМЯТИ ЖАЛМУХАМЕДОВА КАИРА БЕКМУХАМЕДОВИЧА



Жалмухамедов К.Б. родился 27 декабря 1922 года в ауле Итсары Узункольского района Кустанайской области. В 1941 году был мобилизован в ряды Красной Армии, служил артиллеристом-наводчиком 48 стрелкового полка Юго-Западного фронта. Под Харьковом попал в плен, бежал, воевал в партизанском отряде Югославской Народно-Освободительной армии. В составе 163-й стрелковой дивизии участвовал в освобождении г. Будапешта, Победу встретил в г. Граце (Австрия).

После демобилизации учился в Карагандинском медицинском училище (1946-1949г.г.); Казахском Государственном медицинском институте (г. Алма-Ата).

В 1959 году поступил в клиническую ординатуру Казахского научно-исследовательского института глазных болезней; в 1961 году приступил к работе в должности младшего научного сотрудника. В 1969 году защитил кандидатскую диссертацию на тему «Проекционный нистагм-аппарат для объективного определения остроты зрения в условиях ВТЭК»; с 1962 по 1994 гг. возглавлял Республиканскую глазную ВТЭК.

Каиром Бекмухамедовичем было опубликовано около 130 печатных работ, он - автор первого «Русско-казахского толкового словаря терминов глазных болезней», «О глазных болезнях в «Каноне врачебной науки» Абу-Али

ибн Сины (Авиценны)»; соавтор первой Казахской советской энциклопедии.

Каир Бекмухамедович награжден орденом Отечественной войны II степени; медалями «За Победу над Германией в Великой Отечественной войне», «40 лет Победы в Великой Отечественной войне», «50 лет Победы в Великой Отечественной войне», «60 лет Победы в Великой Отечественной войне», «60 років визволення України від фашистських загарбників» (Украина), «65 лет Победы в Великой Отечественной войне», медалью Маршала Советского Союза Жукова Г.К., медалями «За доблестный труд» и «Ветеран труда» и др., а также Почетными грамотами МЗ РК и МТиСЗ РК.

Каир Бекмухамедович посвятил Казахстанской офтальмологии почти 40 лет жизни, был героем войны, настоящим патриотом и гражданином своей Родины. Память о нем останется в наших сердцах.

*Подписано в печать 16.06.2014 г. Печать офсет.  
Формат изд. 60x84/8.  
Бумага офсет. Объем 16 усл. печ. л. Тираж 500 экз.  
ИП Волкова Е.В., г. Алматы, ул. Райымбека, 212/1.  
Тел. 8(727)330-03-12, 330-03-13.*



